

GİRİŞİMSEL BRONKOSKOPİ OLGU ÖRNEKLERİ

Doç. Dr. Efsun Gonca Uğur Chousein

SBÜ Yedikule Göğüs Hastalıkları ve Göğüs Cerrahisi Eğitim ve Araştırma Hastanesi

TRABZON/ 21-22 EKİM 2023

SUNUM PLANI

- GİRİŞİMSEL PULMONOLOJİNİN TANIMI
- GİRİŞİMSEL BRONKOSKOPIK İŞLEM ENDİKASYONLARI
- GİRİŞİMSEL BRONKOSKOPIK İŞLEMLER (TEDAVİ MODALİTELERİ)
- GİRİŞİMSEL BRONKOSKOPI OLGU ÖRNEKLERİ

GİRİŞİMSEL PULMONOLOJİ

■ TANIM:

- Minimal/semi-invazif bir yaklaşımla
- Hava yolu, akciğer ve plevra hastalıklarına, torasik malignitelere daha gelişmiş tanı ve tedavi seçeneği sunan
- Kimi zaman küratif olan, kimi zaman da primer tedaviye kadar hastalara zaman kazandıran bir disiplin

GİRİŞİMSEL BRONKOLOJİ ÜNİTESİ

AMELİYATHANE
DONANIMI

YARDIMCI
EKİPMAN
(Kriyo, APC, LASER)

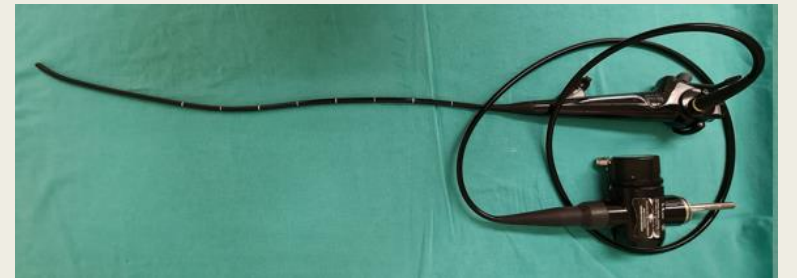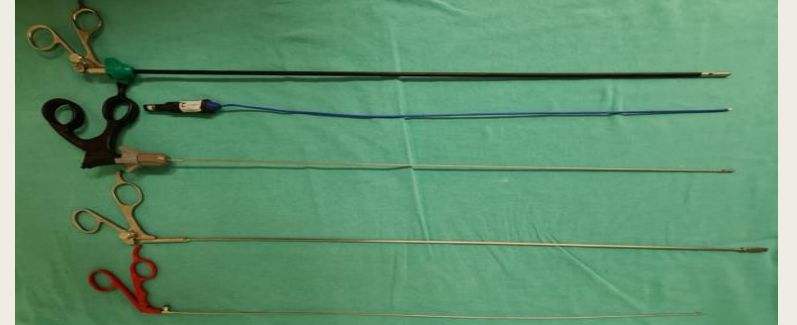

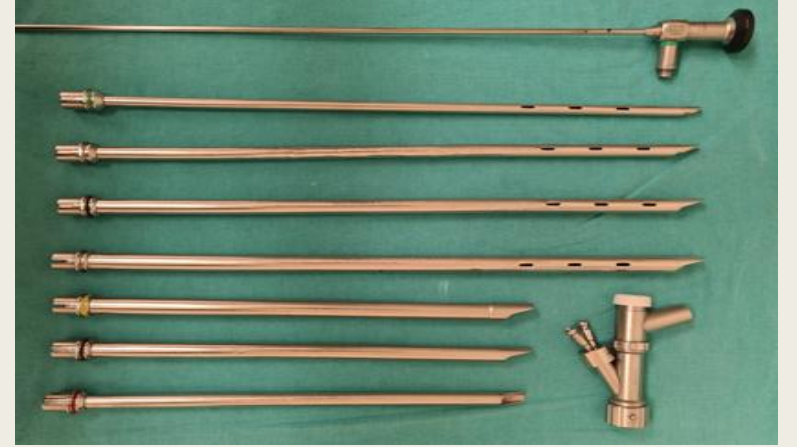YOĞUN BAKIM

YARDIMCI
PERSONEL

TECRÜBELİ
EKİP

VENTİLATÖR

RİJİD VE
FLEKSİBLE
BRONKOSKOPI
ÜNİTESİ



GİRİŞİMSEL BRONKOSKOPIK İŞLEMLER

■ ENDİKASYONLAR:

TANISAL

- Primer /sekonder akciğer kanserleri
- Mediastinal lenf nodları ve kitleler (EBUS)
- Benign/malign hava yolu obstrüksiyonları
- Diffüz parankimal akciğer hastalıkları
(Kriyo-transbronşiyal biyopsi)

TERAPÖTİK

- Benign/malign hava yolu obstrüksiyonları
- Fistüller
- Hemoptizi
- Yabancı cisim aspirasyonları
- Hava yolu hastalıkları (KOAH/Astım)
- Pulmoner Alveolar Proteinozis
- Trakeostomi yönetimi
- İnducer/katater/port yerleştirme
- Komplikasyonların yönetimi

GİRİŞİMSEL BRONKOSKOPİK İŞLEMLER

HAVA YOLU AÇIKLIĞI

>%50

YAŞAM KALİTESİ↑
SURVİ↑


- Semptomlarda rahatlama
- Fonksiyonel düzelme
- Enfeksiyon kontrolü
- Primer tedaviye hazırlık (Cerrahi, RT, KT, vs...)

GİRİŞİMSEL BRONKOSKOPİK İŞLEMLER

■ KULLANILAN TEDAVİ MODALİTELERİ:

MEKANİK YÖNTEMLER

- Rijid tüpün kendisi
- Balon
- Buji
- Kesi
- Drill
- Stentleme



GİRİŞİMSEL BRONKOSKOPİK İŞLEMLER

■ KULLANILAN TEDAVİ MODALİTELERİ:


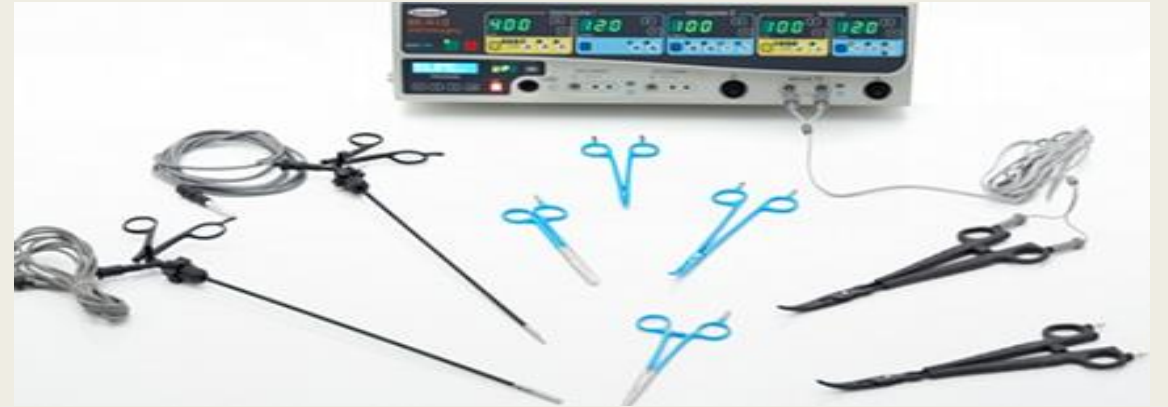
TERMAL YÖNTEMLER

■ Sıcak Yöntemler:

Argon Plasma Koagülasyon
LASER
Elektrokoter

■ Soğuk Yöntemler:

Kriyo

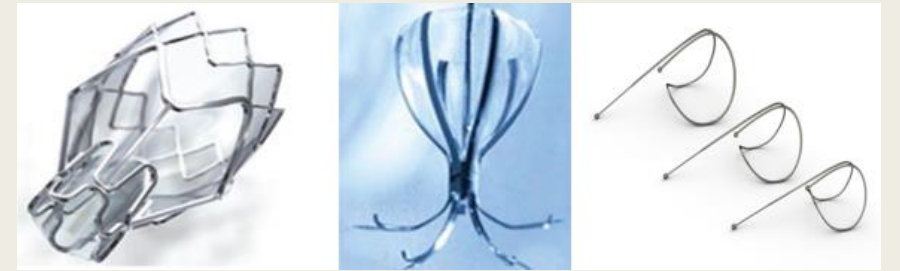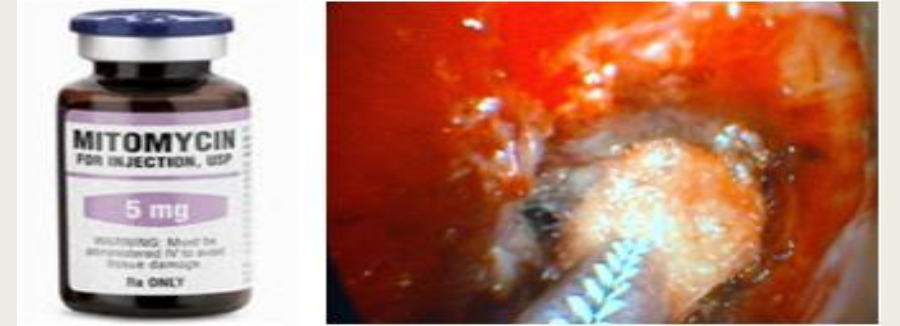


GİRİŞİMSEL BRONKOSKOPİK İŞLEMLER

- KULLANILAN TEDAVİ MODALİTELERİ:

DİĞER YÖNTEMLER

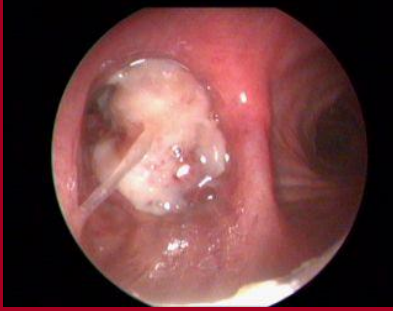- Topikal uygulamalar
Mitomisin- C
- Bronkoskopik hacim azaltıcı yöntemler
Endobronşiyal valf / coil
- Fistül/hemoptizi kontrol edici yöntemler
Tıkaçlar/Yapıştırıcılar



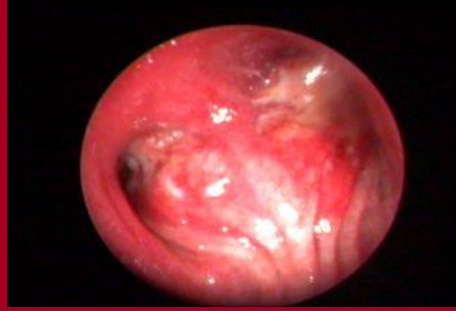MALİNG HAVA YOLU OBSTRÜKSİYONU YÖNETİMİ

ACİL

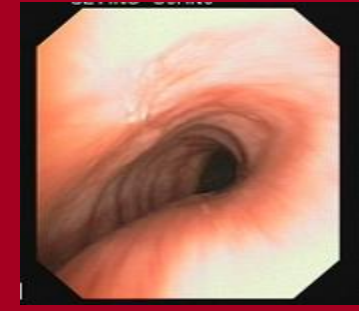ACİL DEĞİL



**İNTRALUMİNAL
OBSTRÜKSİYON**



**MİKST TİPTE
OBSTRÜKSİYON**



**EKSTRALUMİNAL
OBSTRÜKSİYON**

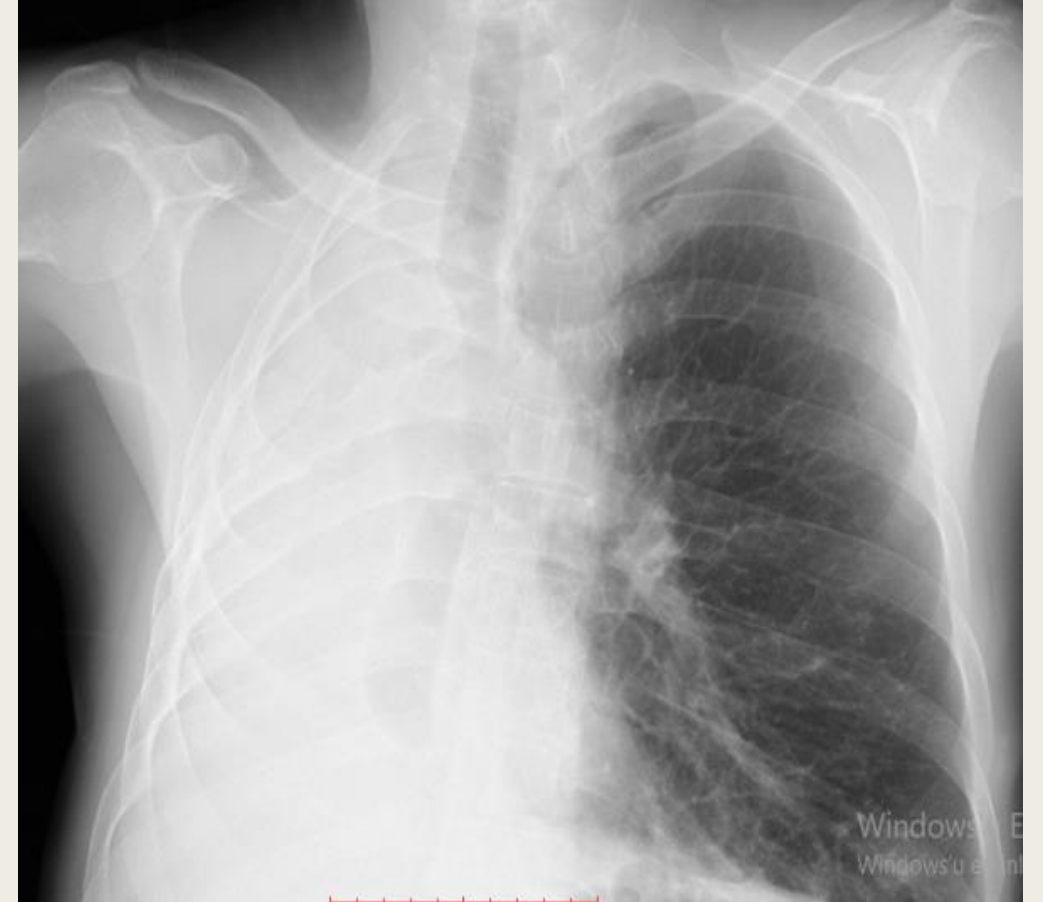TERMAL YÖNTEMLER VE MEKANİK REZEKSİYON

HAVA YOLU STENTİ

GİRİŞİMSEL BRONKOSKOPİK İŞLEMLER

■ MALİGN HAVA YOLU OBSTRÜKSİYONLARI

- 48 yaşında, erkek hasta
- Şikayet: Ağızdan kan gelmesi, nefes darlığı
- Hikaye: 2015 yılında akciğer ca nedeni ile sağ pnömonektomi olmuş ve onkolojik tedavi almış
- 6 aydır giderek artan nefes darlığı, 1 aydır buna eklenen öksürmele ağızdan kan gelmesi mevcutmuş
- EBT açısından değerlendirilmek üzere şehir dışından sevk edilen hasta interne edildi



- Özgeçmiş: Akc ca
- Alışkanlıkları: 20 paket/yıl sigara
5 yıldır ex-smoker
- Fizik Muayene:
TA: 100/60 mmHg, N: 94/dak,
SO2: 92 (oda havası)
Genel durumu kötü
Solunum sistemi: Takipneik,
sağda solunum sesleri alınamıyor
- Laboratuvar:

Hb: 15.7 g/dL HCT: 45.3 %

PLT: 349 10e3/uL WBC: 10.14 10 e3/uL

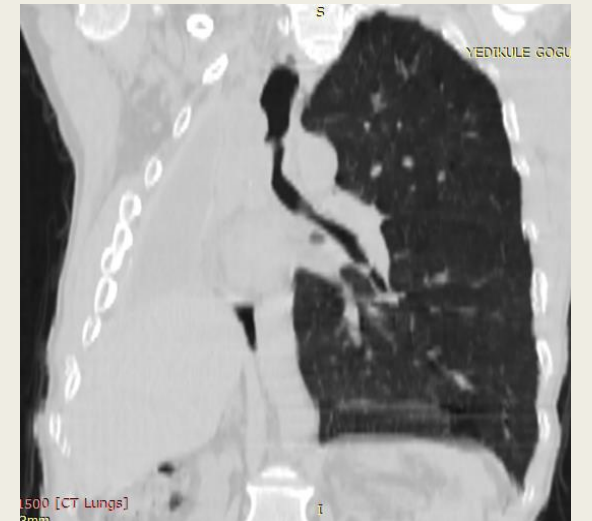
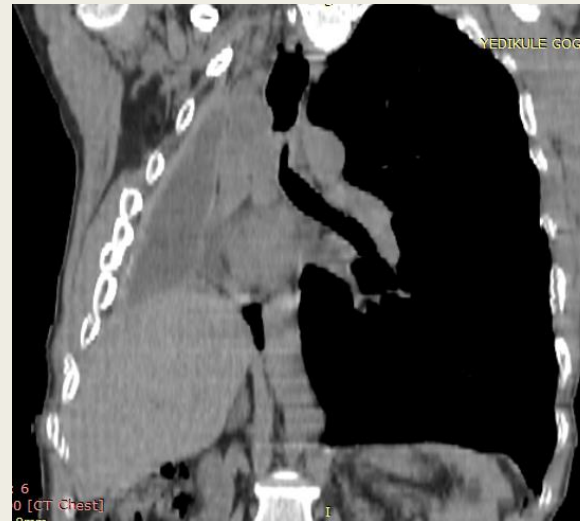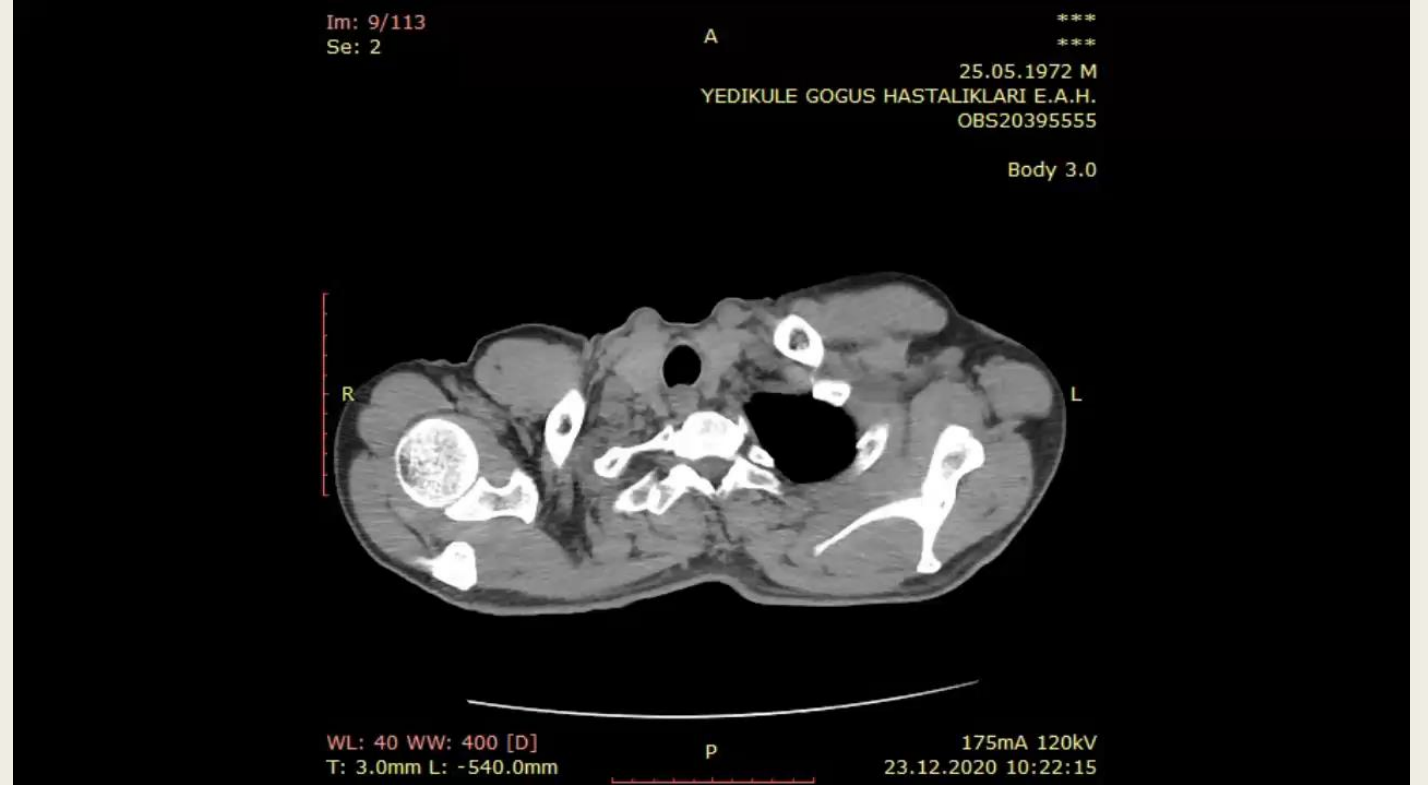Glu: 124 mg/dl

Üre: 13 mgr/dl Kre: 0.72 mg/dl

AST: 15 U/L ALT: 11 U/L

Na: 137 mEq/L K: 3.5 mmol/L

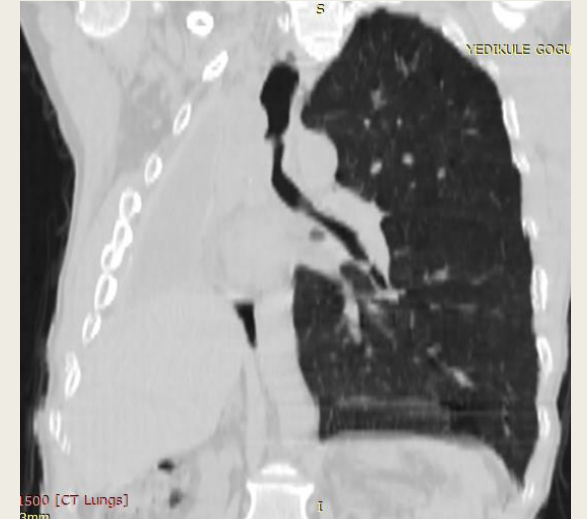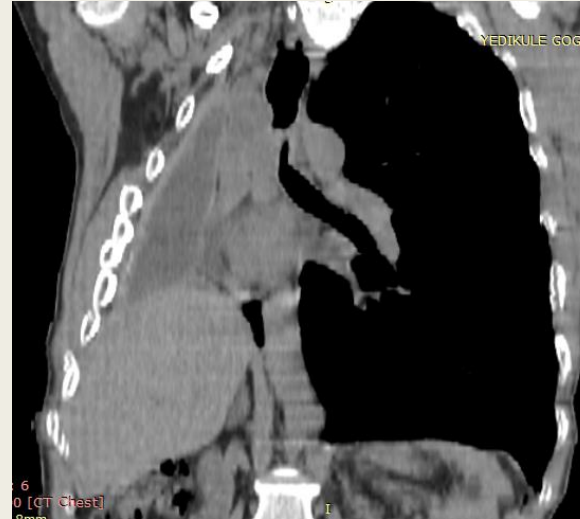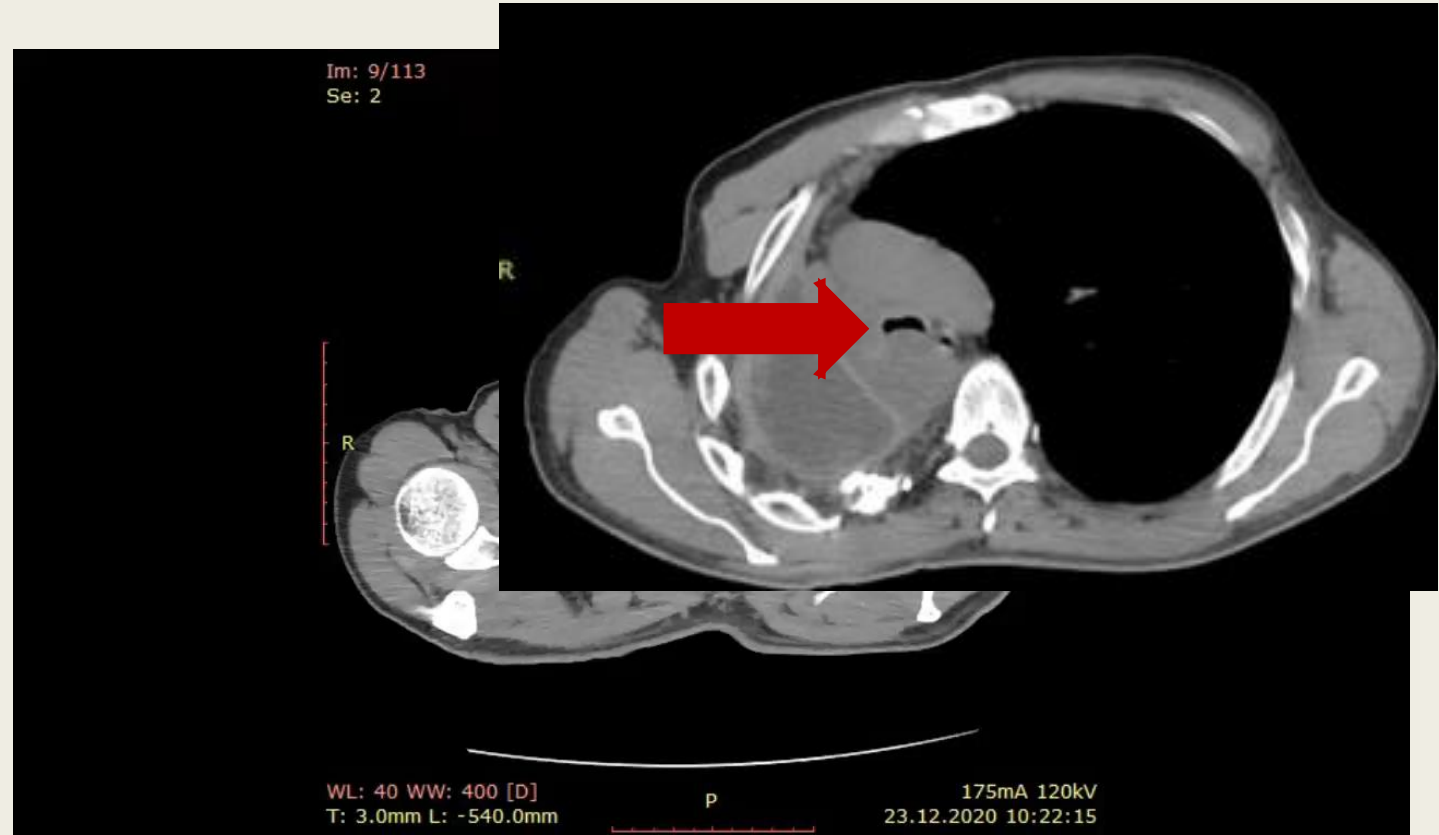
INR: 0.9 CRP: 7.6 mg/L



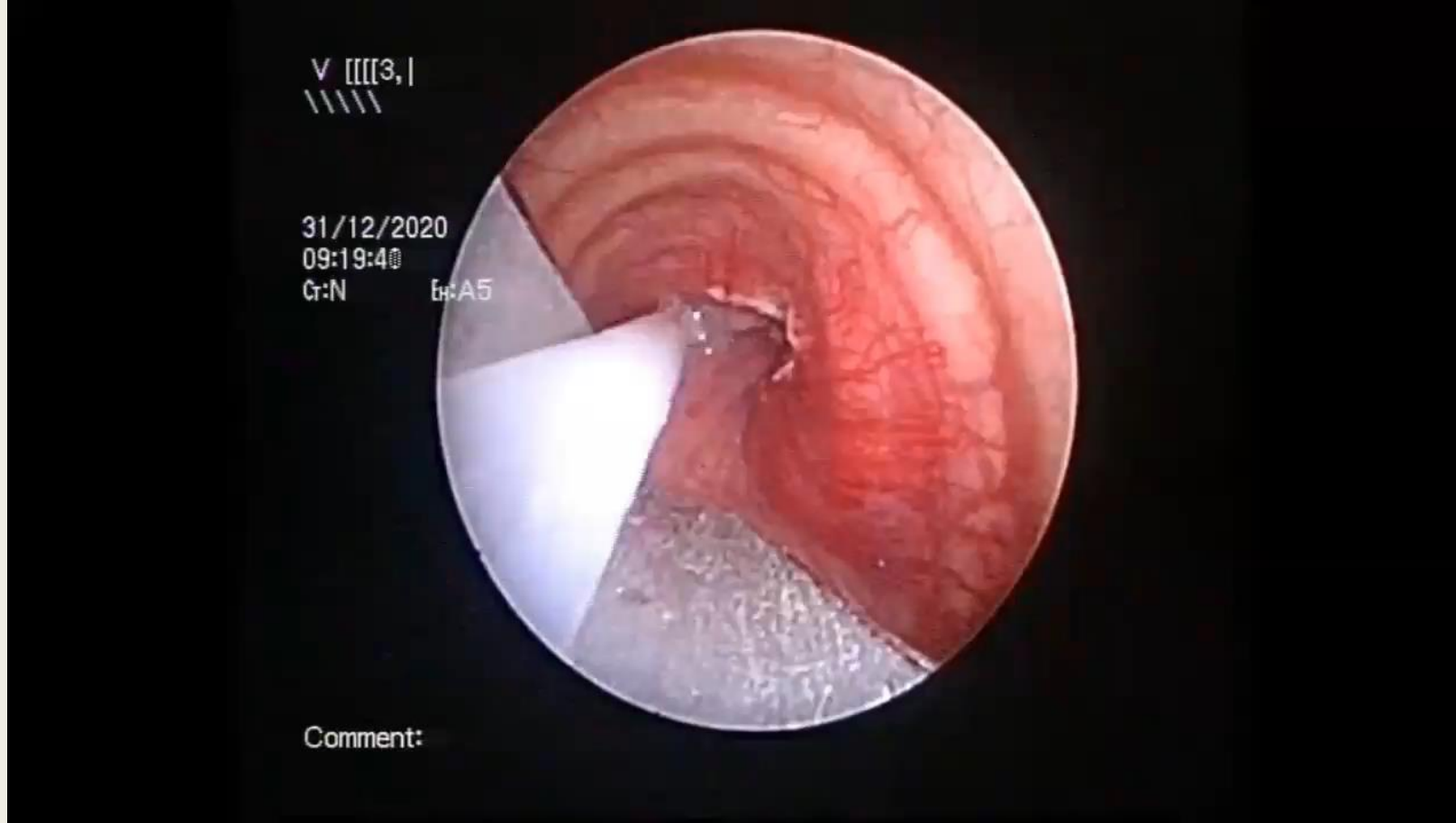
- Özgeçmiş: Akc ca
- Alışkanlıkları: 20 paket/yıl sigara
5 yıldır ex-smoker
- Fizik Muayene:
TA: 100/60 mmHg, N: 94/dak,
SO2: 92 (oda havası)
Genel durumu kötü
Solunum sistemi: Takipneik,
sağda solunum sesleri alınamıyor

- Laboratuvar:

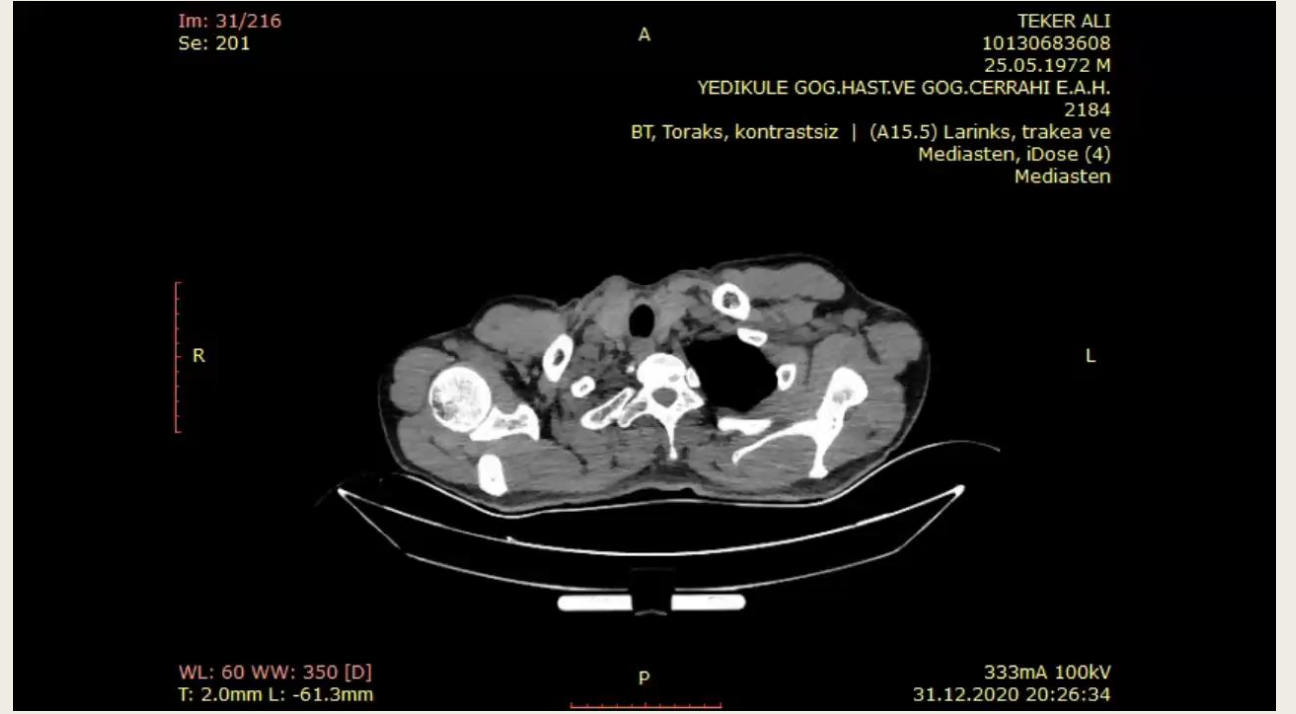
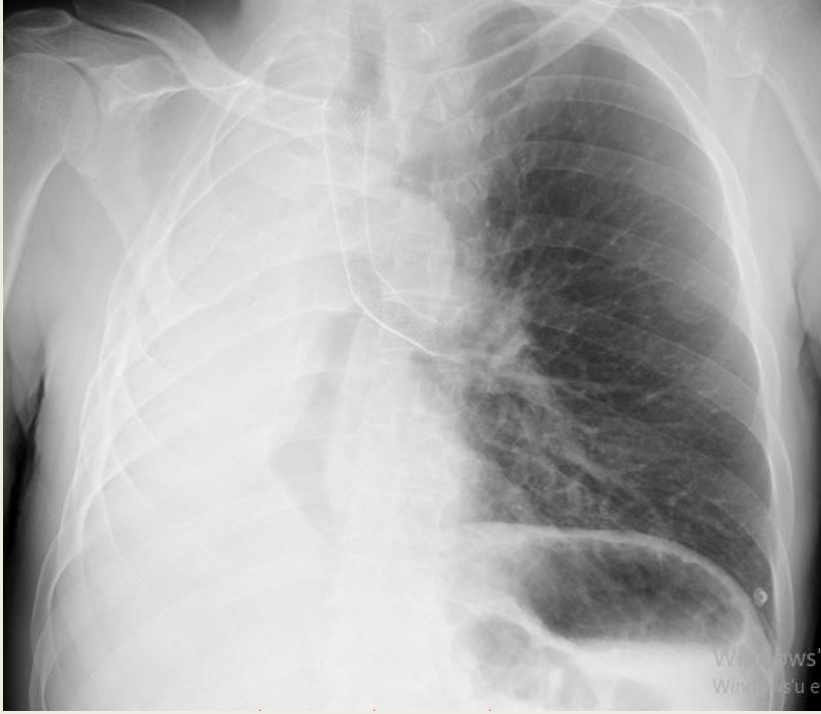Hb: 15.7 g/dL HCT: 45.3 %
PLT: 349 10e3/uL WBC: 10.14 10 e3/uL
Glu: 124 mg/dl
Üre: 13 mgr/dl Kre: 0.72 mg/dl
AST: 15 U/L ALT: 11 U/L
Na: 137 mEq/L K: 3.5 mmol/L
INR: 0.9 CRP: 7.6 mg/L



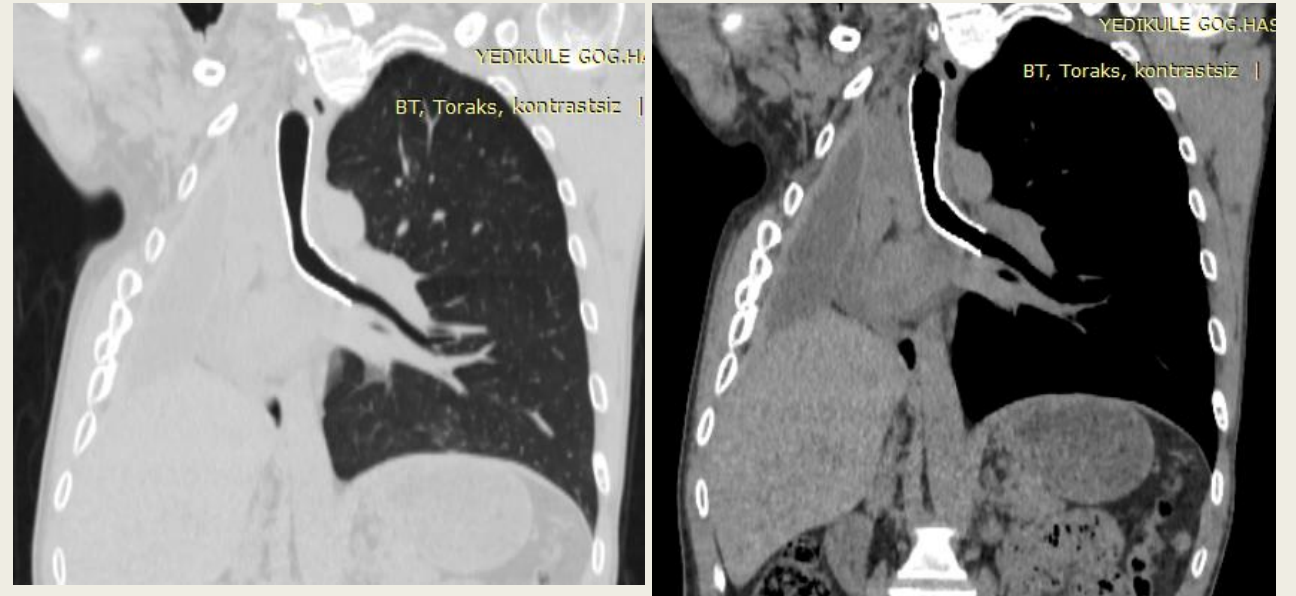
RİJİD BRONKOSKOPİ



MEKANİK REZEKSİYON
+
TERMAL YÖNTEMLER
+
STENTLEME



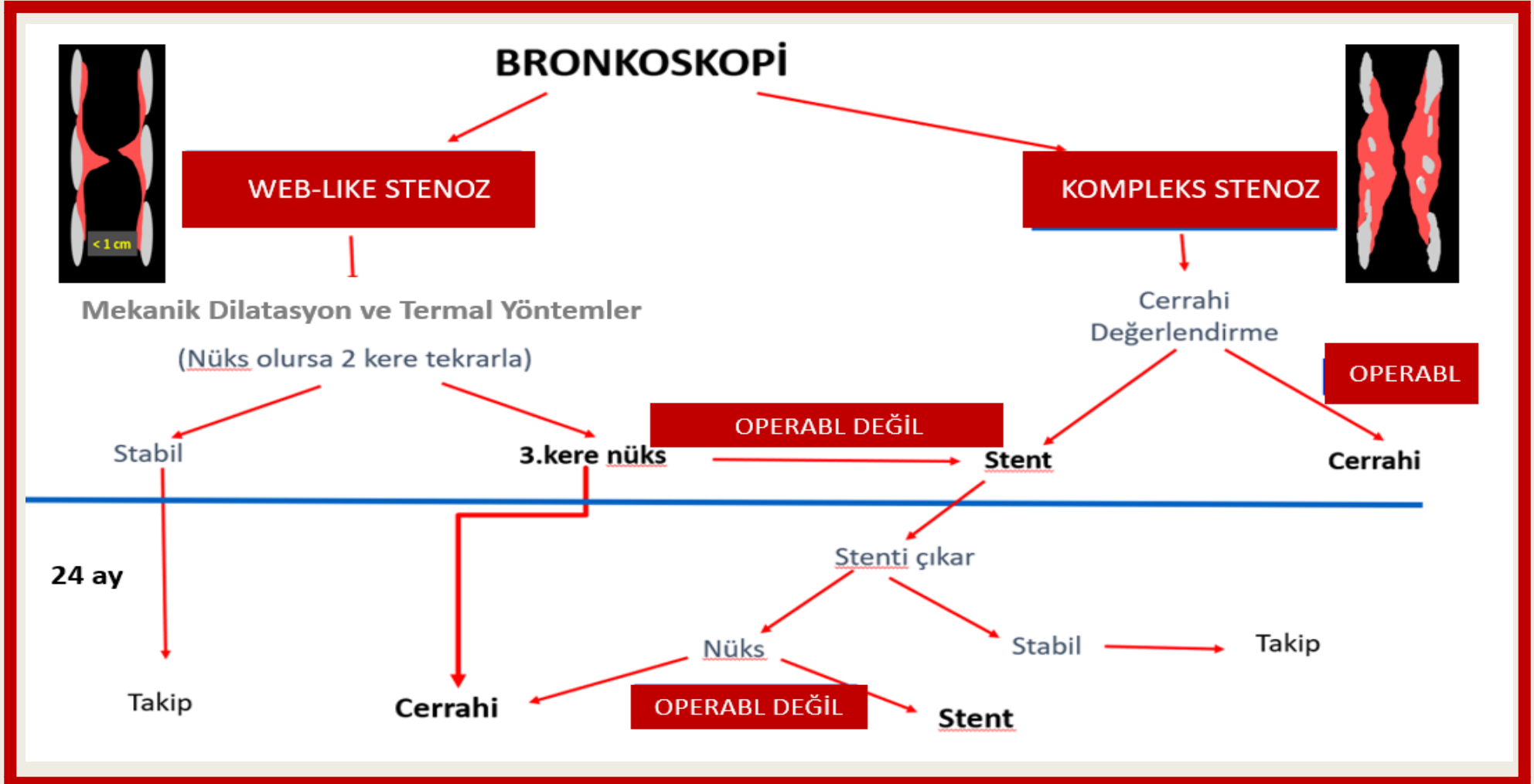
- Patolojik tanı:
Küçük hücreli dışı akciğer karsinomu
(skuamöz hücreli akciğer karsinomu)
- Hasta onkoloji bölümüne refere edildi



GİRİŞİMSEL BRONKOSKOPİK İŞLEMLER

▪ BENİGN HAVA YOLU OBSTRÜKSİYONLARI

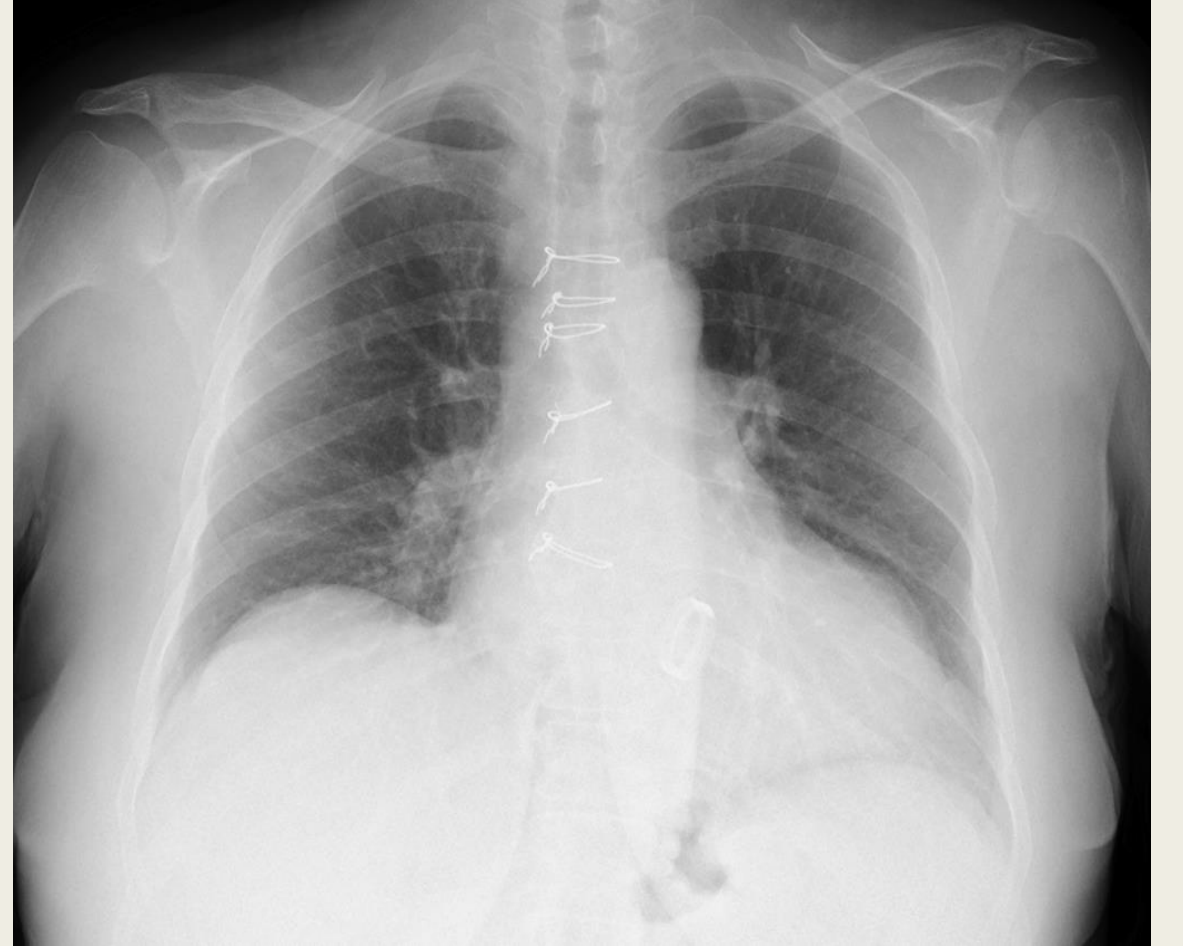POSTENTÜBASYON TRAKEAL STENOZ YÖNETİM ALGORİTMASI



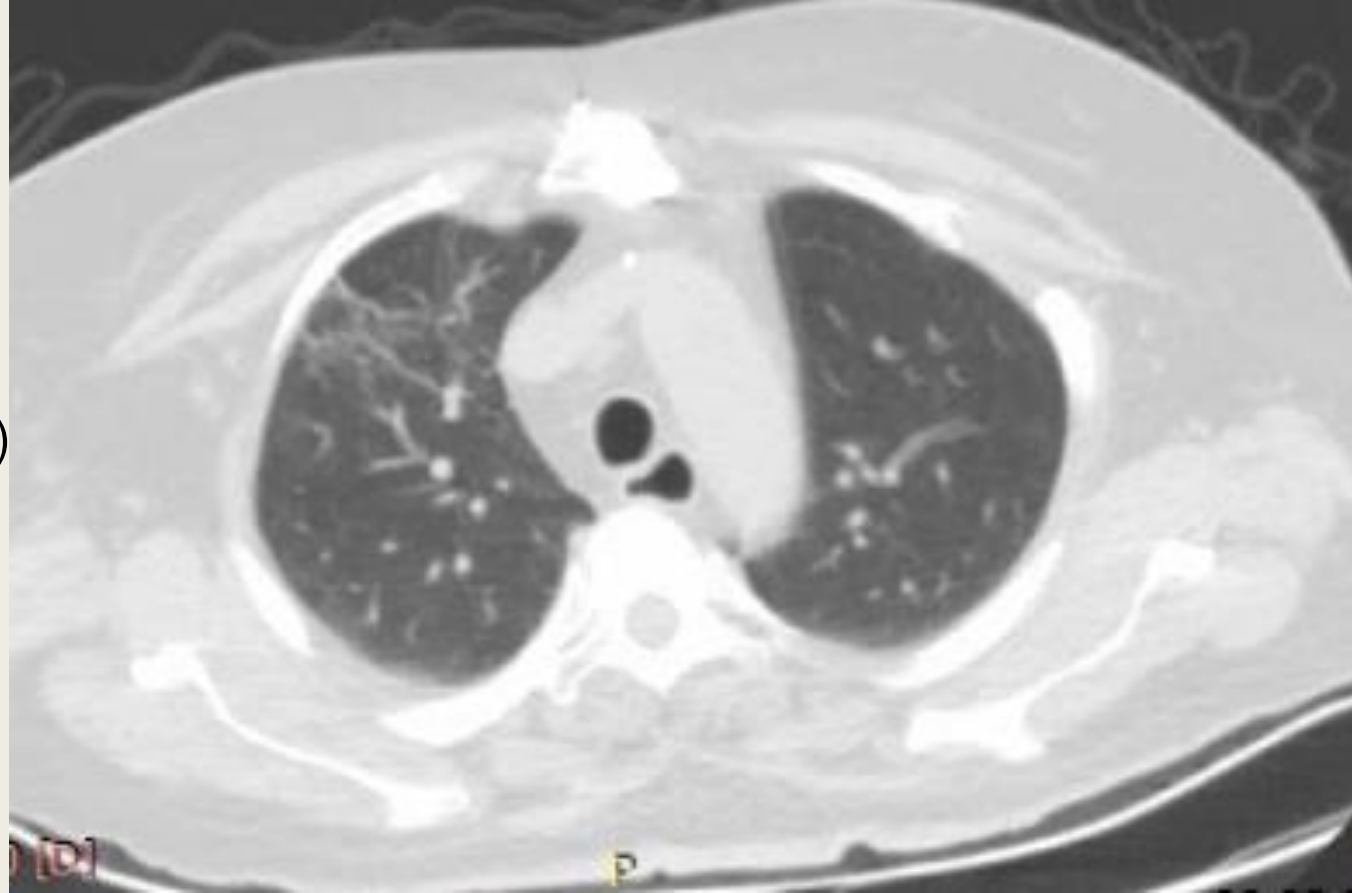GİRİŞİMSEL BRONKOSKOPİK İŞLEMLER

■ BENİGN HAVA YOLU OBSTRÜKSİYONLARI

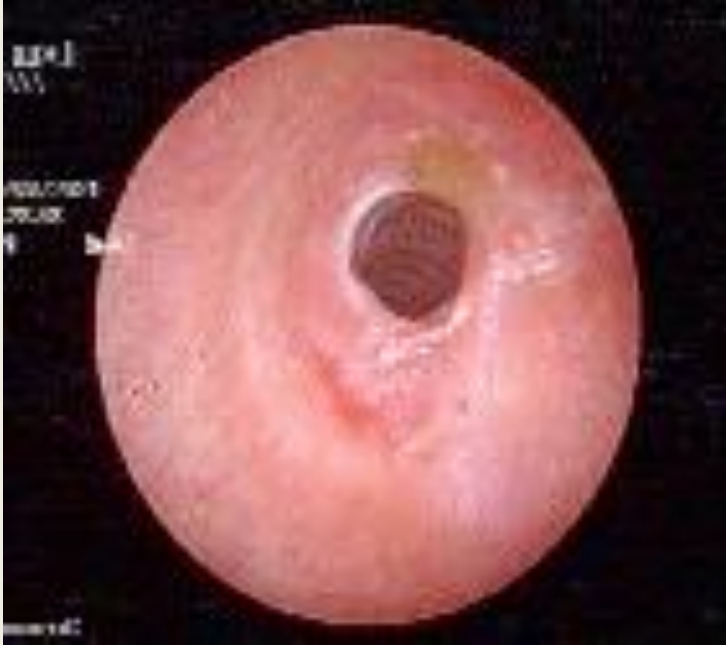- 60 yaşında, kadın
- Şikayeti: Nefes darlığı
- Hikayesi: Yaklaşık 2 aydır devam eden nefes darlığıyla başvurduğu poliklinikte çekilen toraks BT sonrası hasta rijid bronkoskopi planlanmak üzere interne edilmiş
- Özgeçmiş: DM, HT, İKH, KBY, opere MVR, Covid-19 pnömonisi nedeni ile 3 ay önce entübe halde YBÜ yatışı



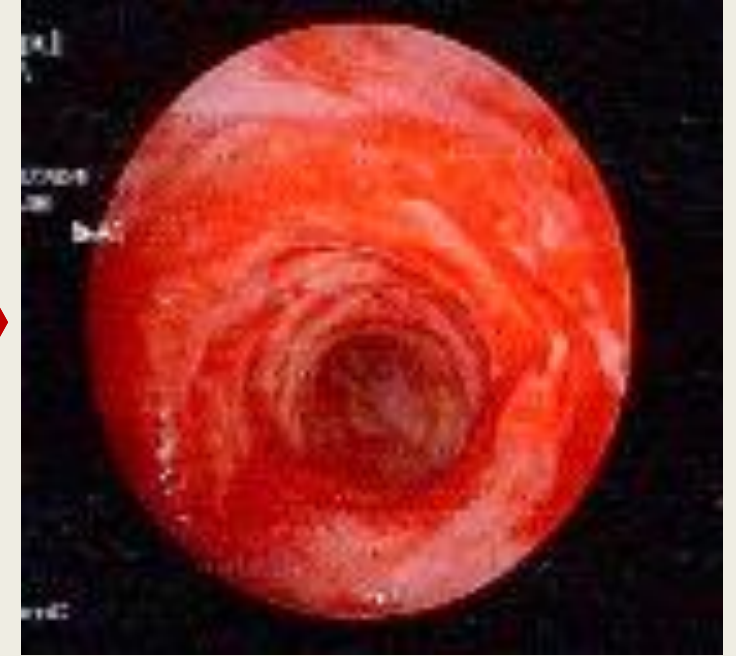- Alışkanlık: Bir özellik yok
- Fizik Muayene: TA:140/100
NDS:135/dk
Sat: %94(oda) SDS: 28/dak
- Solunum Sistemi: Bilateral solunum sesleri azalmış, alt alanlarda raller(+)
- Kardiovasküler Sistem:
Taşikardik,VES(+)
Bilateral pretibial ödem(++/++)
- Anestezi ve kardioloji bölümleri ile işlem öncesi
- Göğüs cerrahisi ile de işlem sırasında konsülte edildi



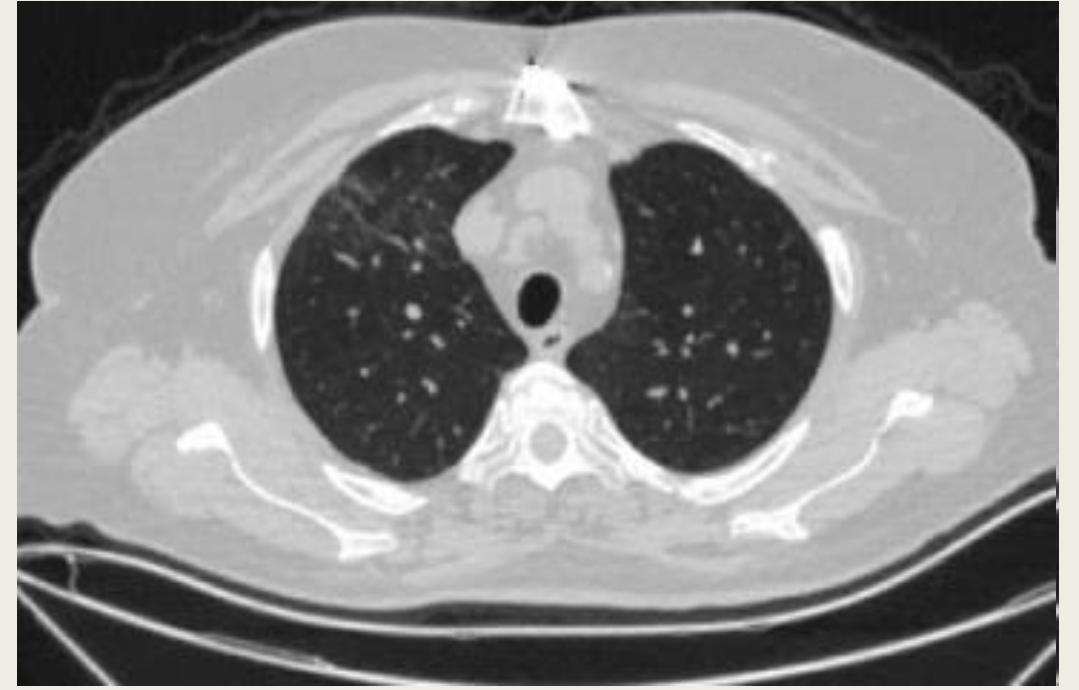
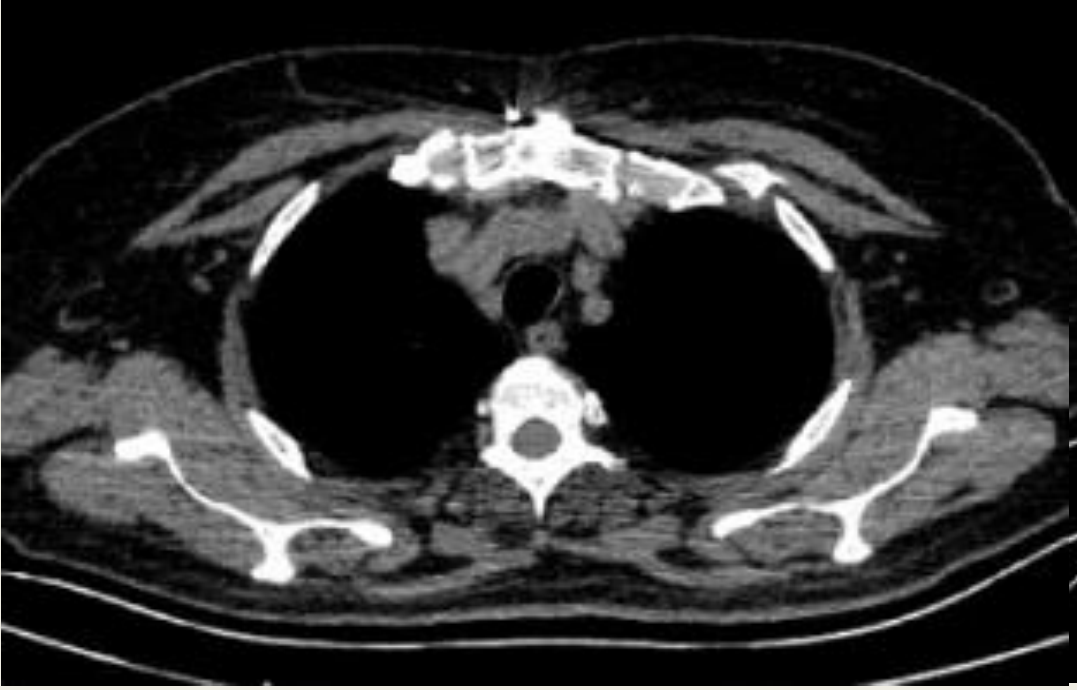
RIJİD BRONKOSKOPİ-1



MEKANİK
DİLATASYON
+
TERMAL YÖNTEMLER

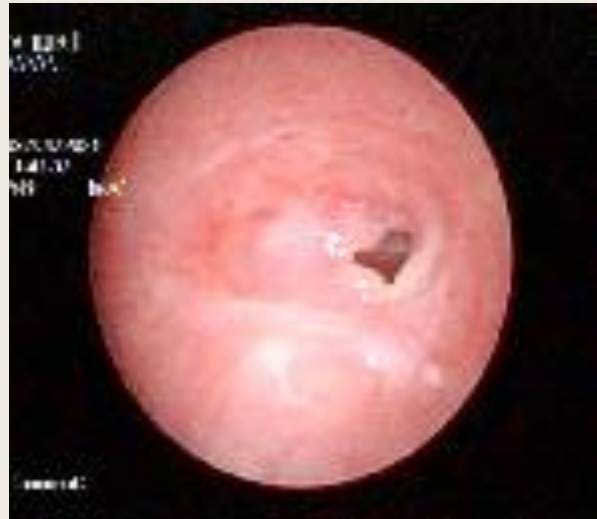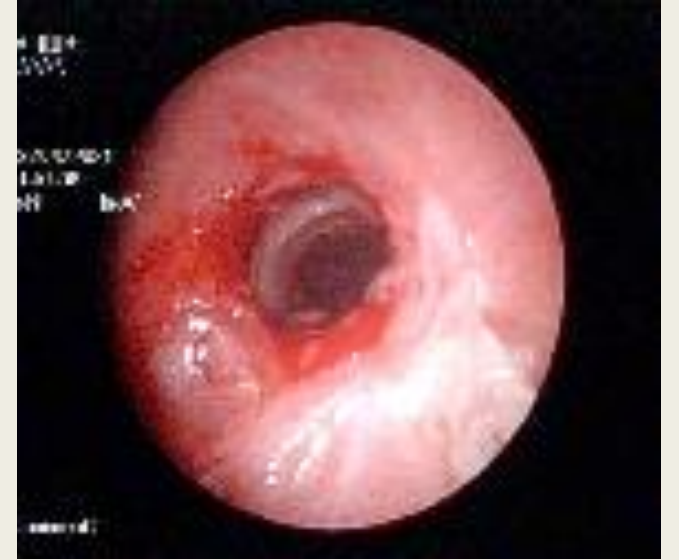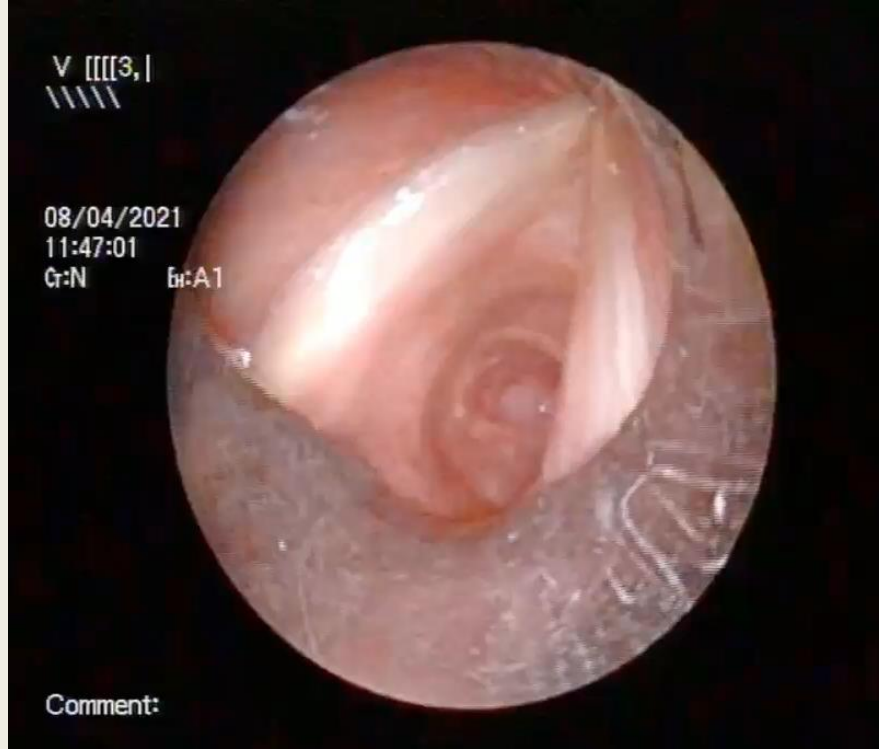


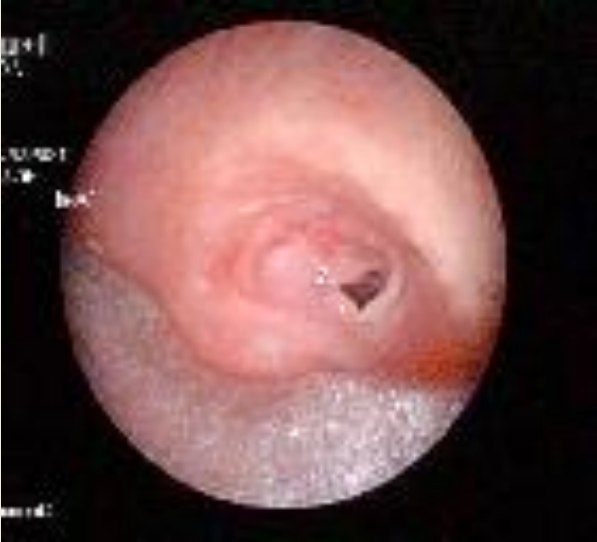POSTENTÜBASYON TRAKEAL STENOZ

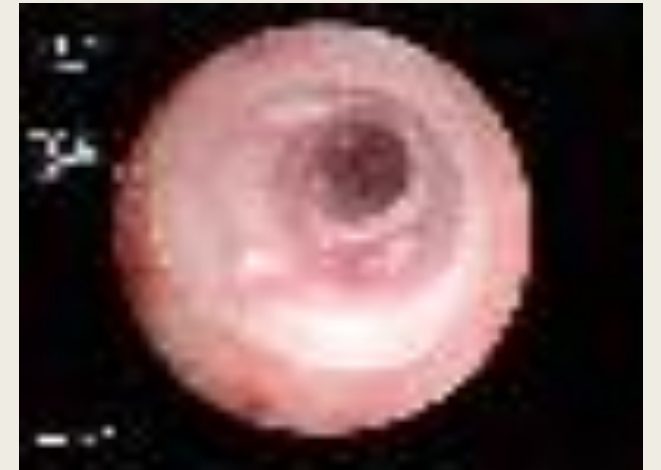

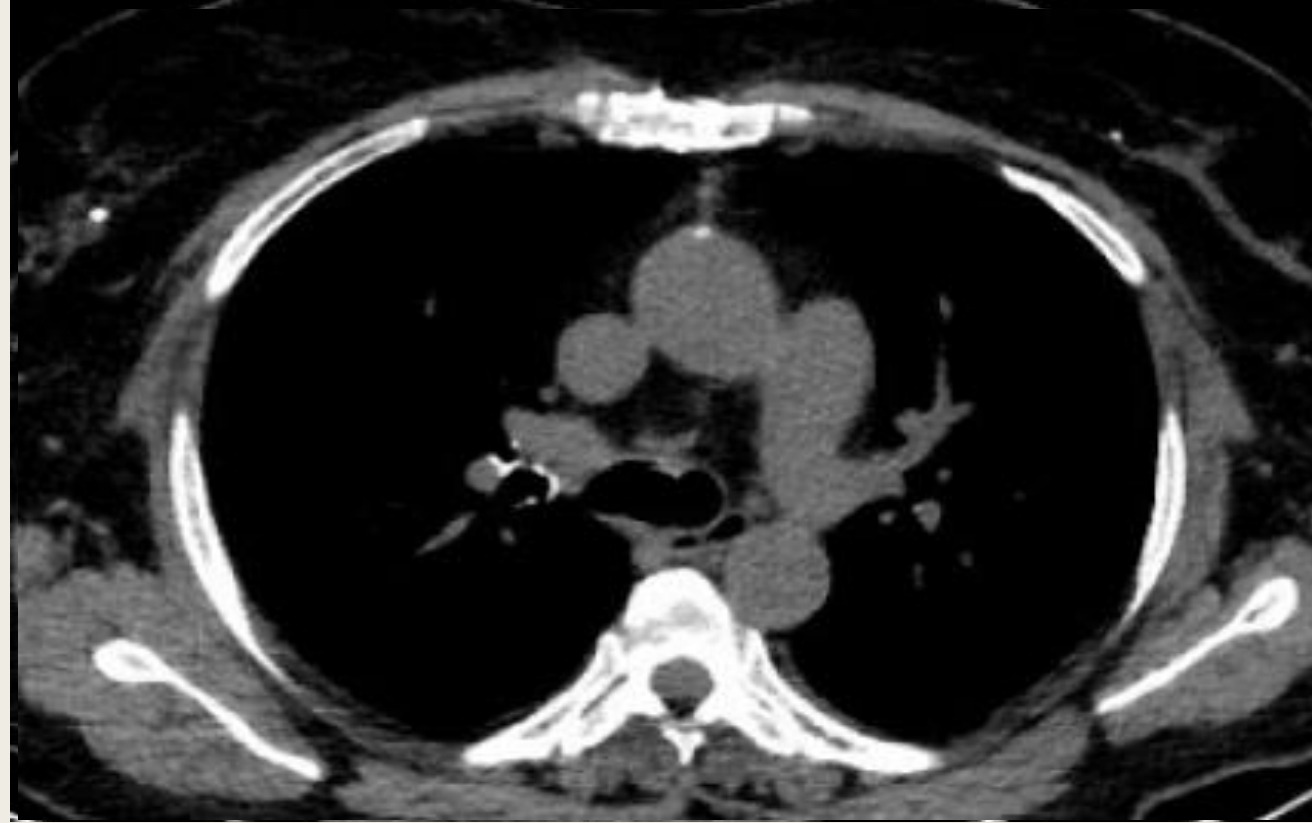- Hasta dilatasyon işleminden 1 ay sonra yine aynı semptom ile başvurdu

RİJİD BRONKOSKOPİ-2



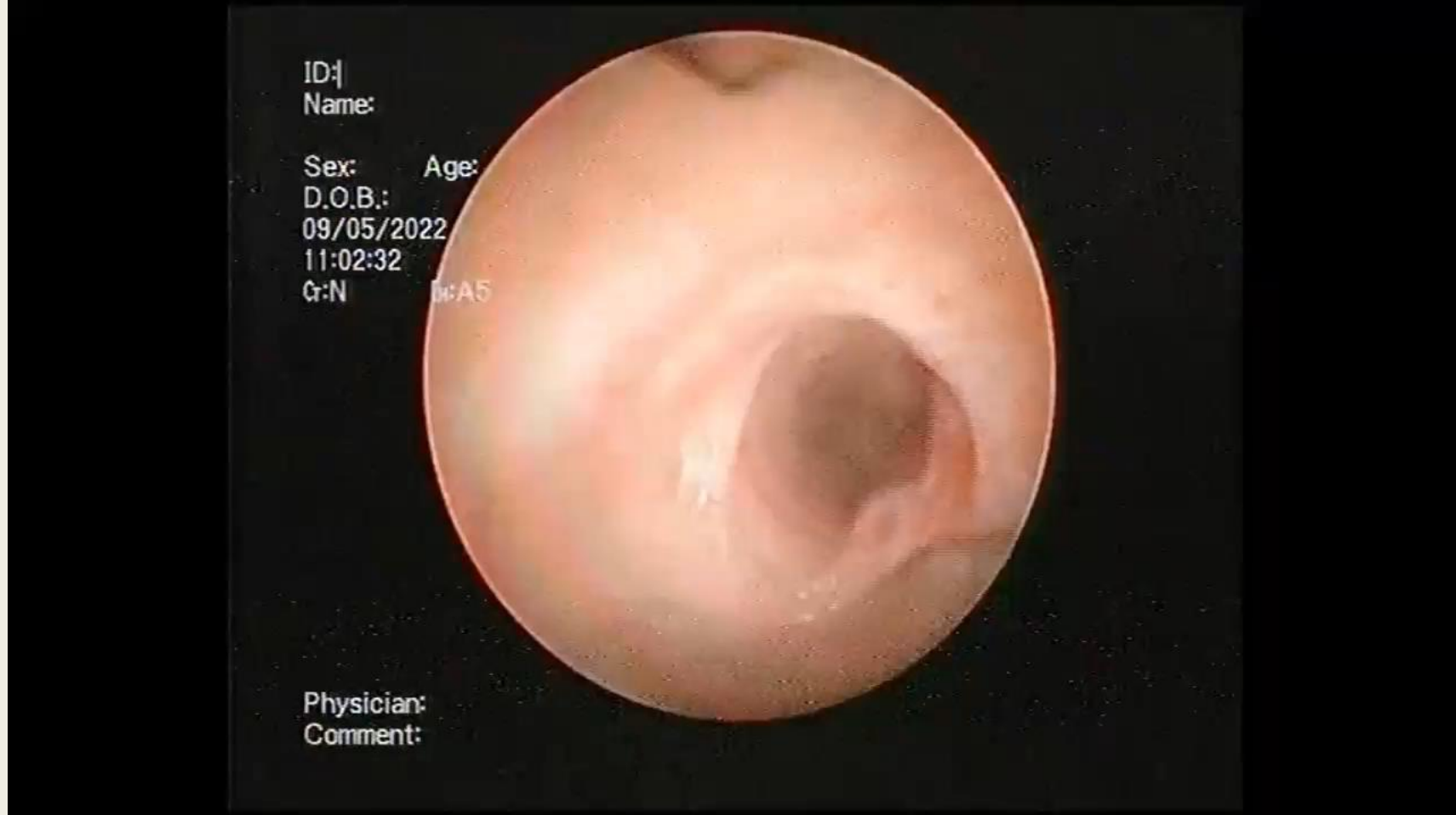
**MEKANİK DİLATASYON
+
STENTLEME**





- **TAKİP** : Stent implantasyonundan 1.5 yıl sonra...

RİJİD BRONKOSKOPİ-3

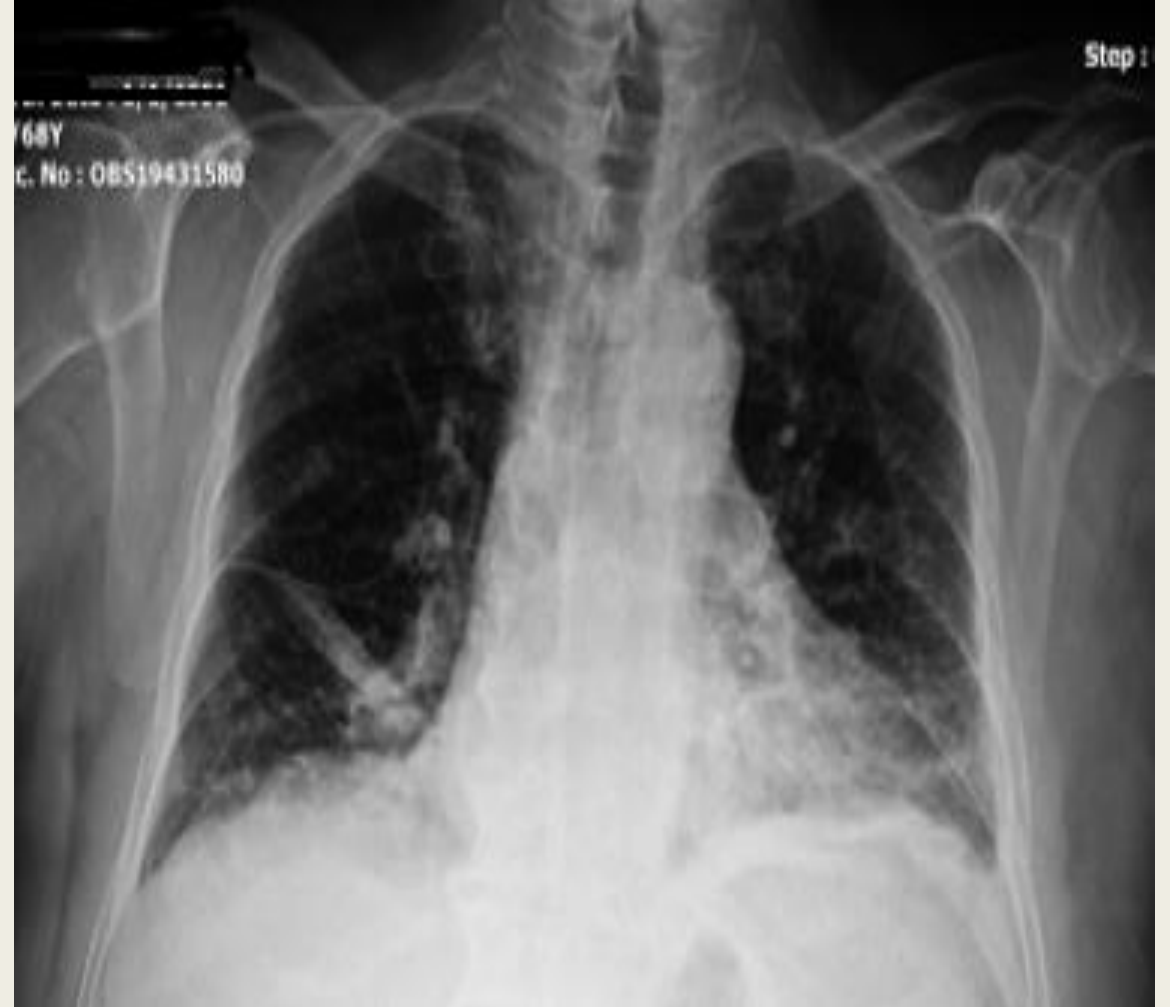

TAKİP: Bronkoskopik ve semptomsal takip

GİRİŞİMSEL BRONKOSKOPİK İŞLEMLER

■ BENİGN HAVA YOLU OBSTRÜKSİYONLARI

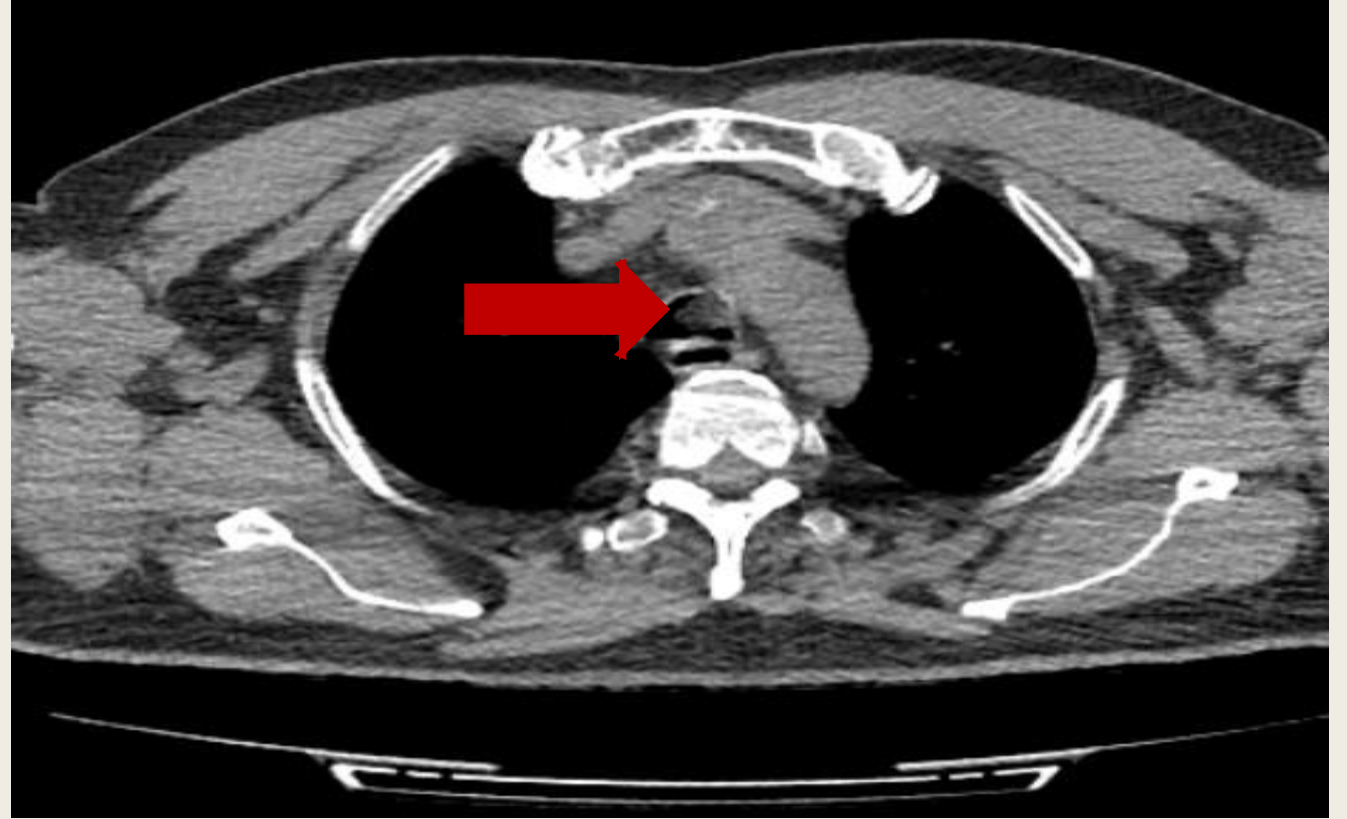
- 68 yaşında, erkek
- Şikayeti: Nefes darlığı
- Hikayesi: 1 yıldır KOAH tanısı ile çeşitli bronkodilatörler kullanmış, bunlardan fayda görmeyince merkezimize başvurmuş
- Özgeçmiş: HT



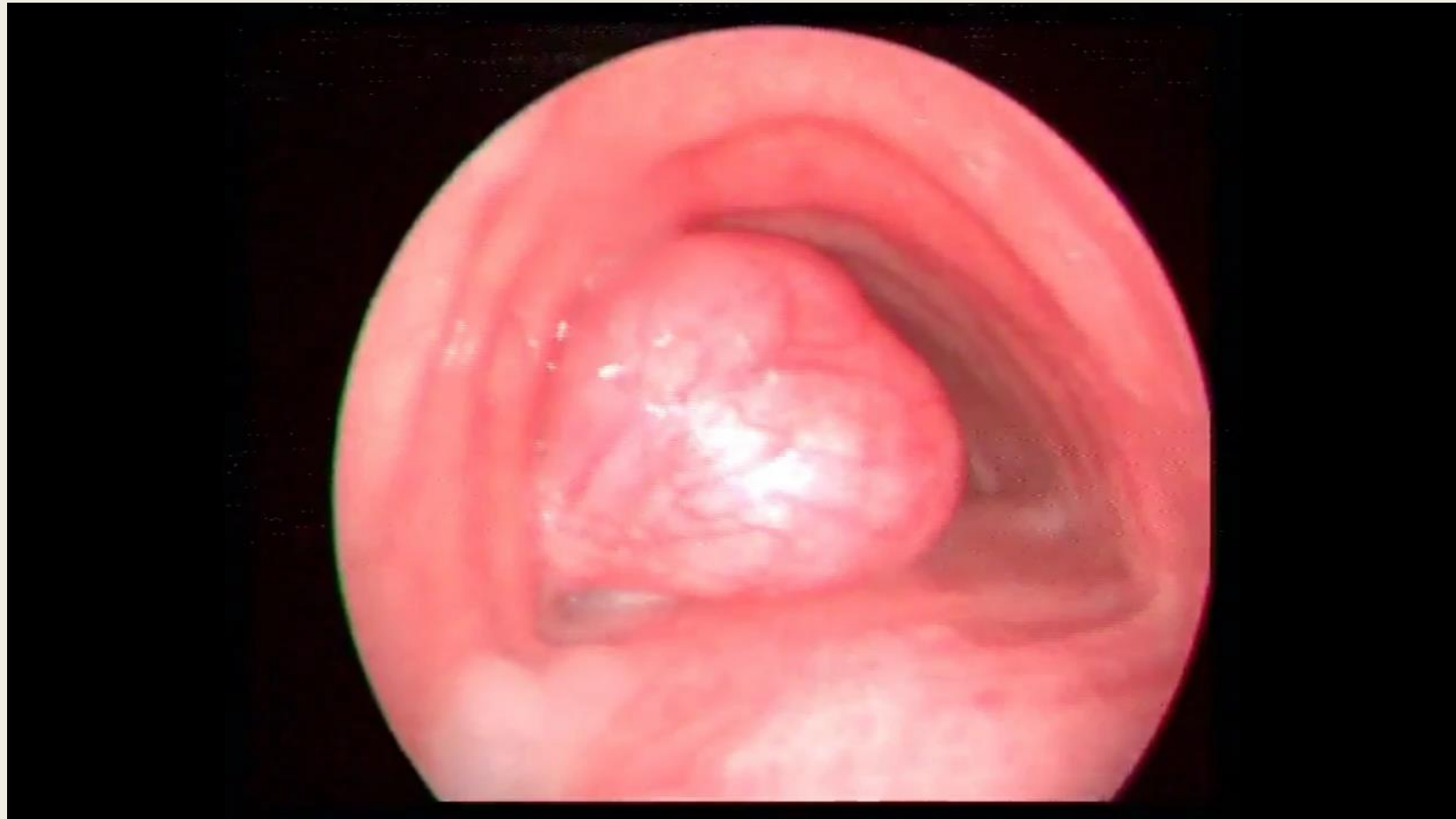GİRİŞİMSEL BRONKOSKOPİK İŞLEMLER

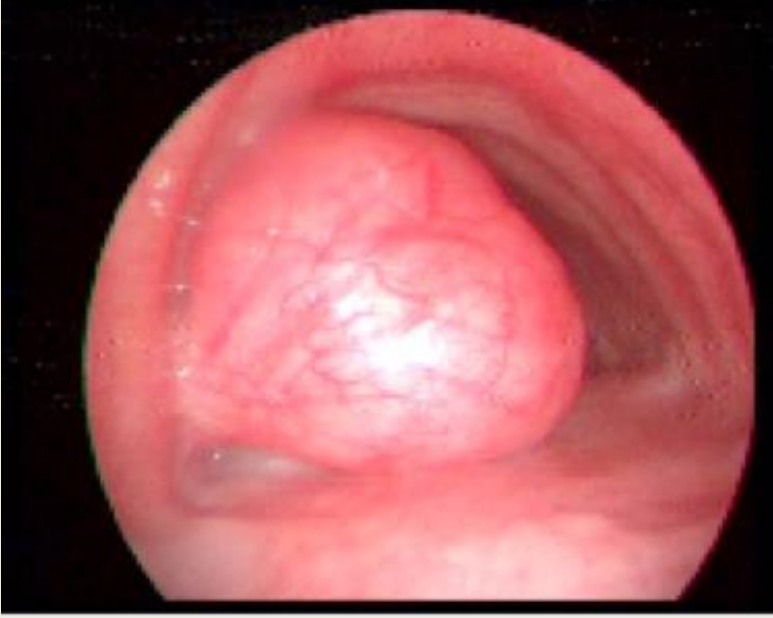■ BENİGN HAVA YOLU OBSTRÜKSİYONLARI

- Alışkanlıklar: Sigara 40 paket/yıl, halen içici
- Laboratuvar: Bir özellik yok
- Fizik muayene:
TA: 135/80 SDS: 134/dk
Stridor ve sağda ronküs(+)

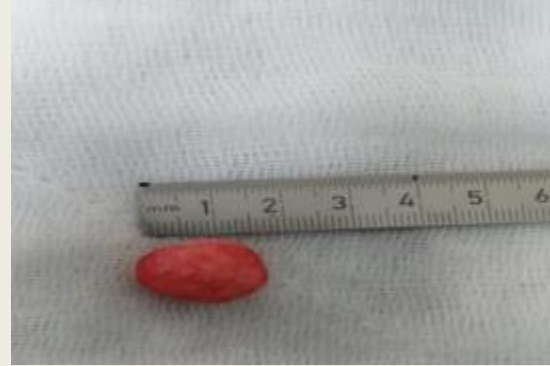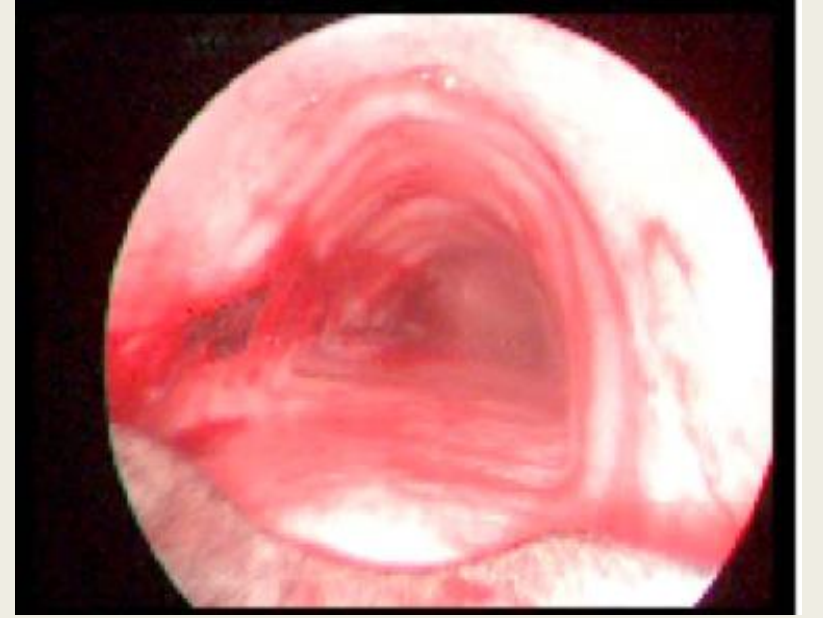


RIJID BRONKOSKOPI





MEKANİK YÖNTEM
+
TERMAL YÖNTEM



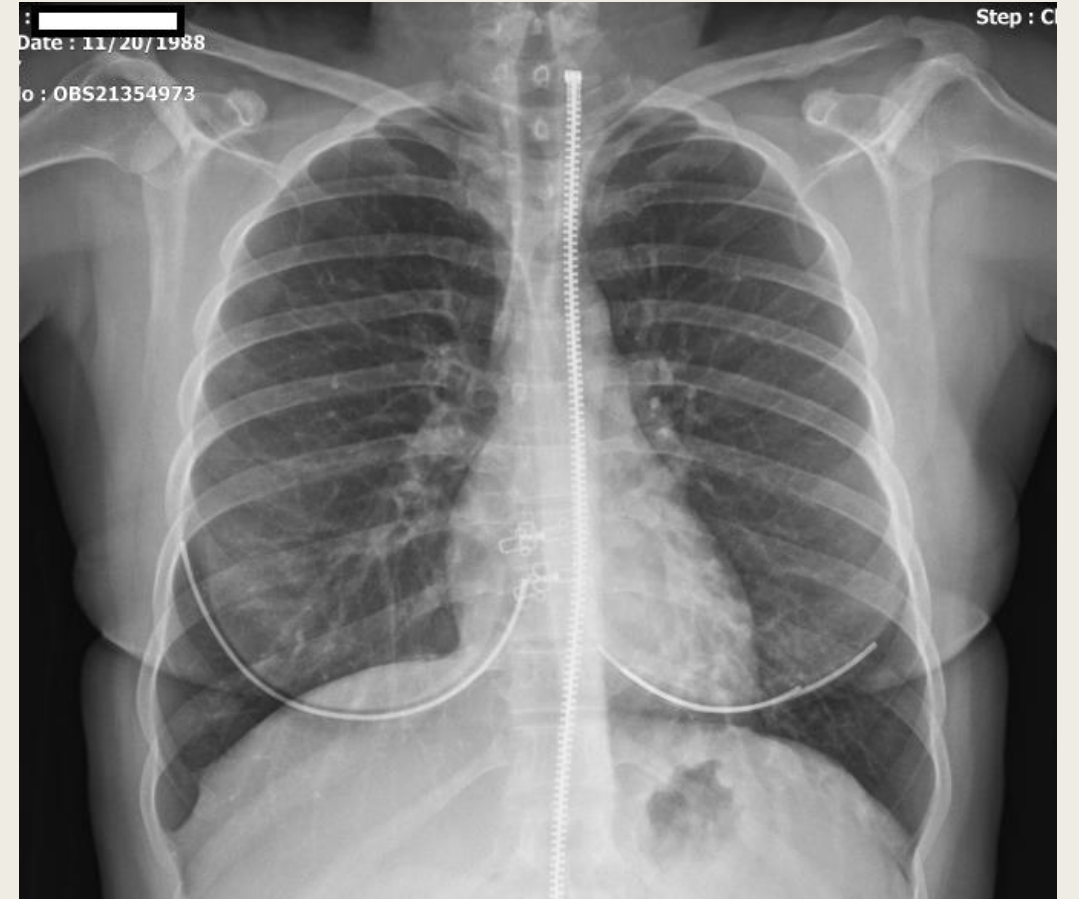LİPOM

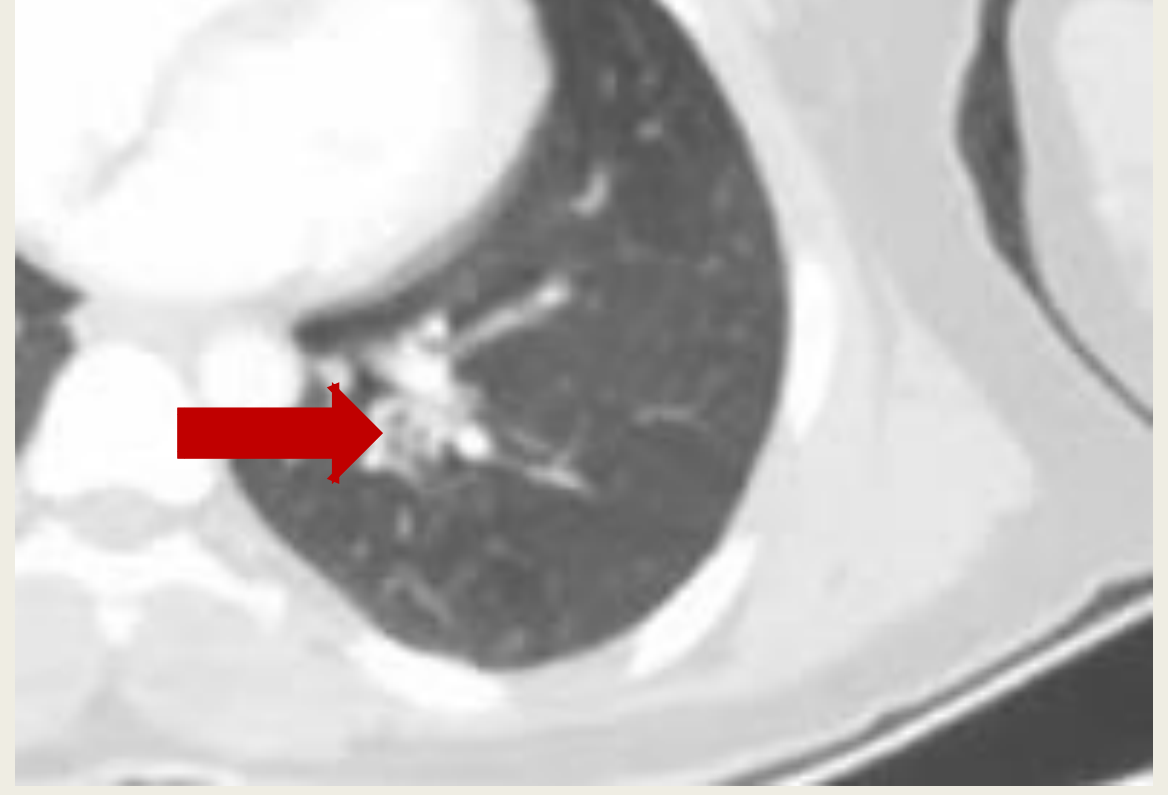
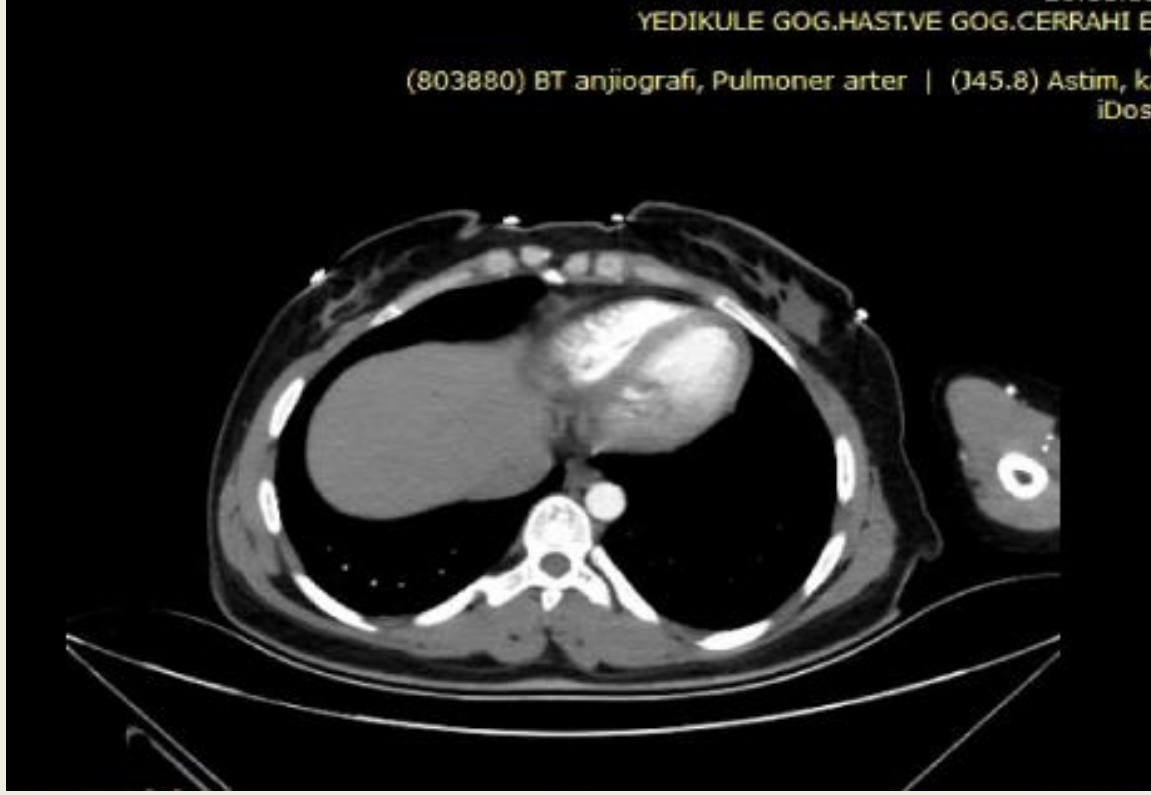TAKİP: Bronkoskopik takipe alındı

GİRİŞİMSEL BRONKOSKOPİK İŞLEMLER

■ YABANCI CİSİM ASPİRASYONLARI

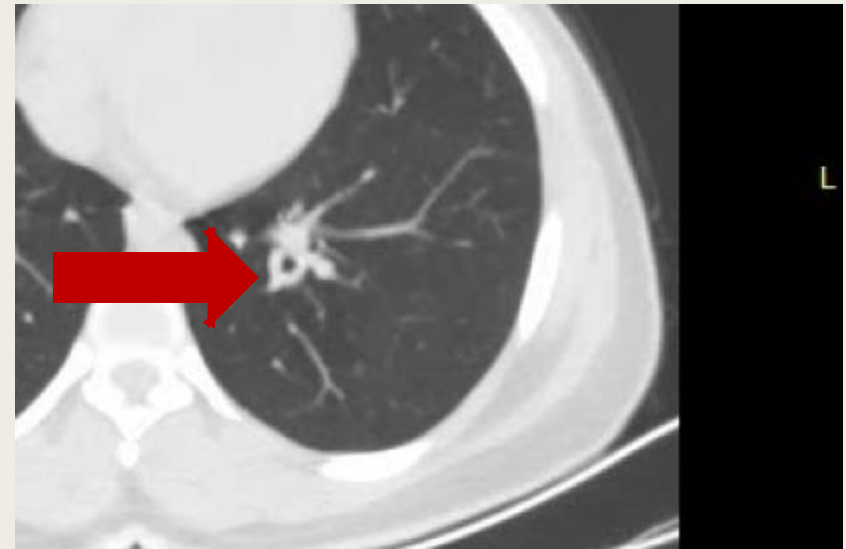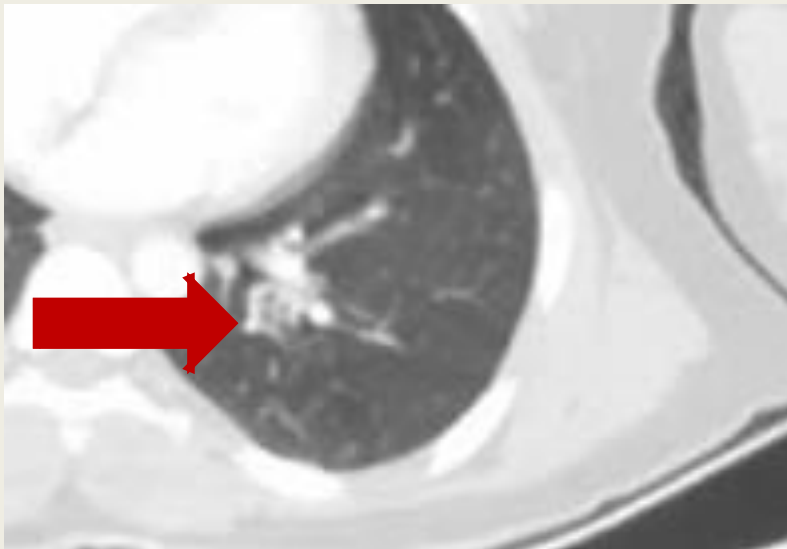
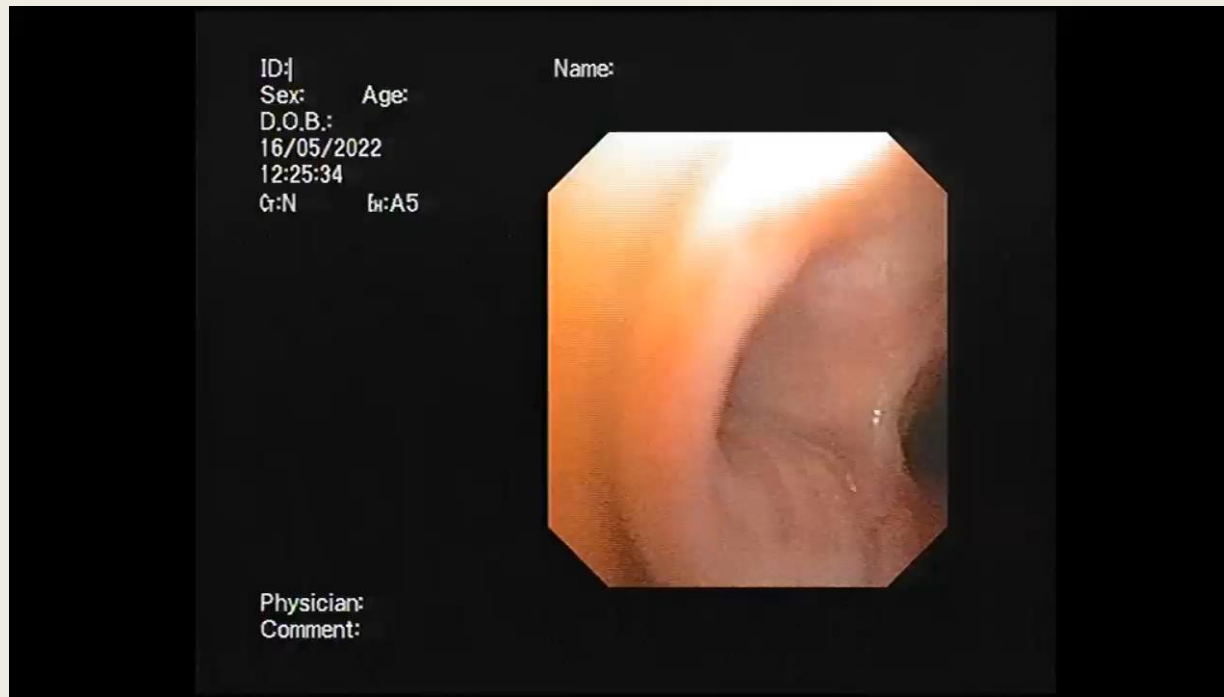
- 33 yaşında, kadın hasta
- Şikayeti: Yürüyünce nefes darlığı, balgam
- Hikayesi: 5-6 aydır eforla nefes darlığı tarifleyen hasta önerilen bronkodilatör tedaviden fayda görmemiş
- Özgeçmiş: Bir özellik yok
- Fizik Muayene:
TA: 110/60 DSS: 18/dk Sat: %98(02'li)
Solunum sistemi:
Bilateral solunum sesleri doğal





Fleksible Bronkoskopi: Sol alt lob posterior segment giriři granlasyon dokusu ile tamamen oblitere

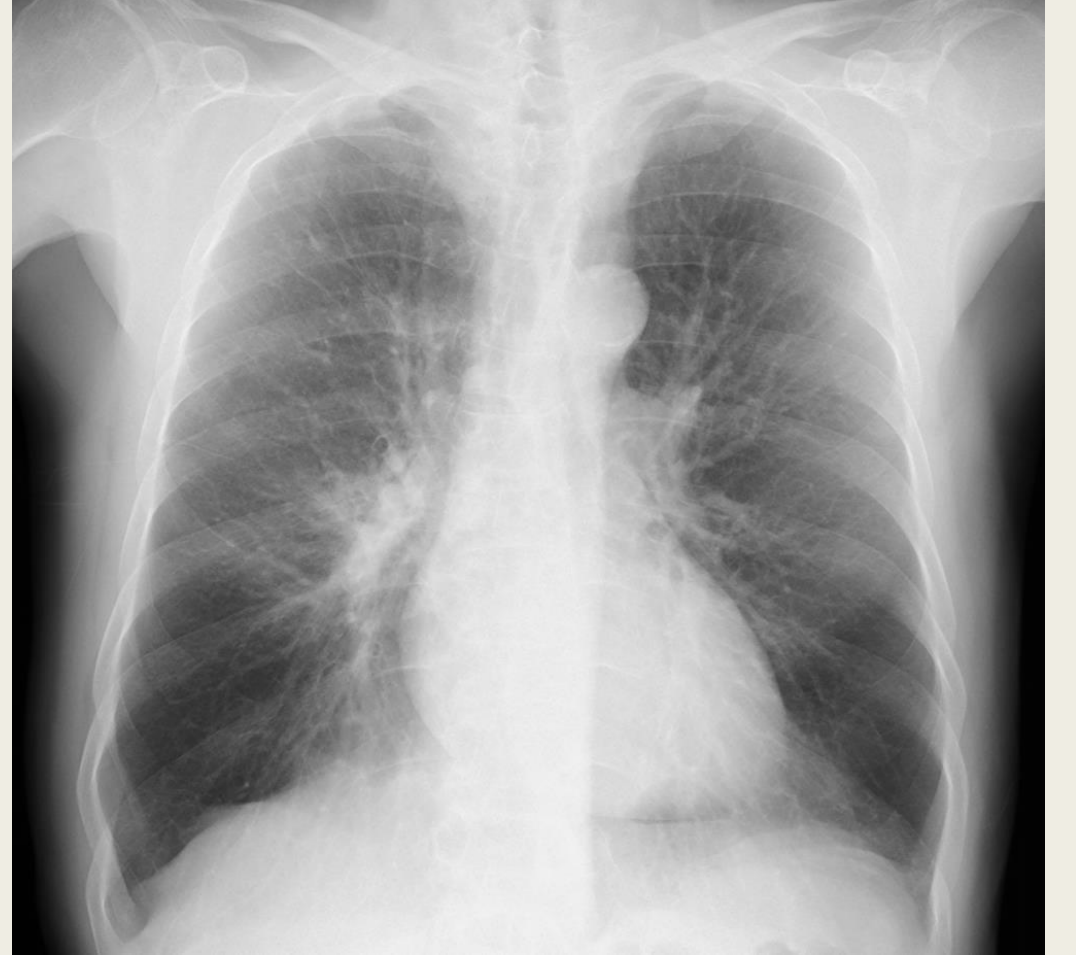Giriřimsel Pulmonoloji nitemize danıřılan hastaya rijid bronkoskopi planlandı



GİRİŞİMSEL BRONKOSKOPİK İŞLEMLER

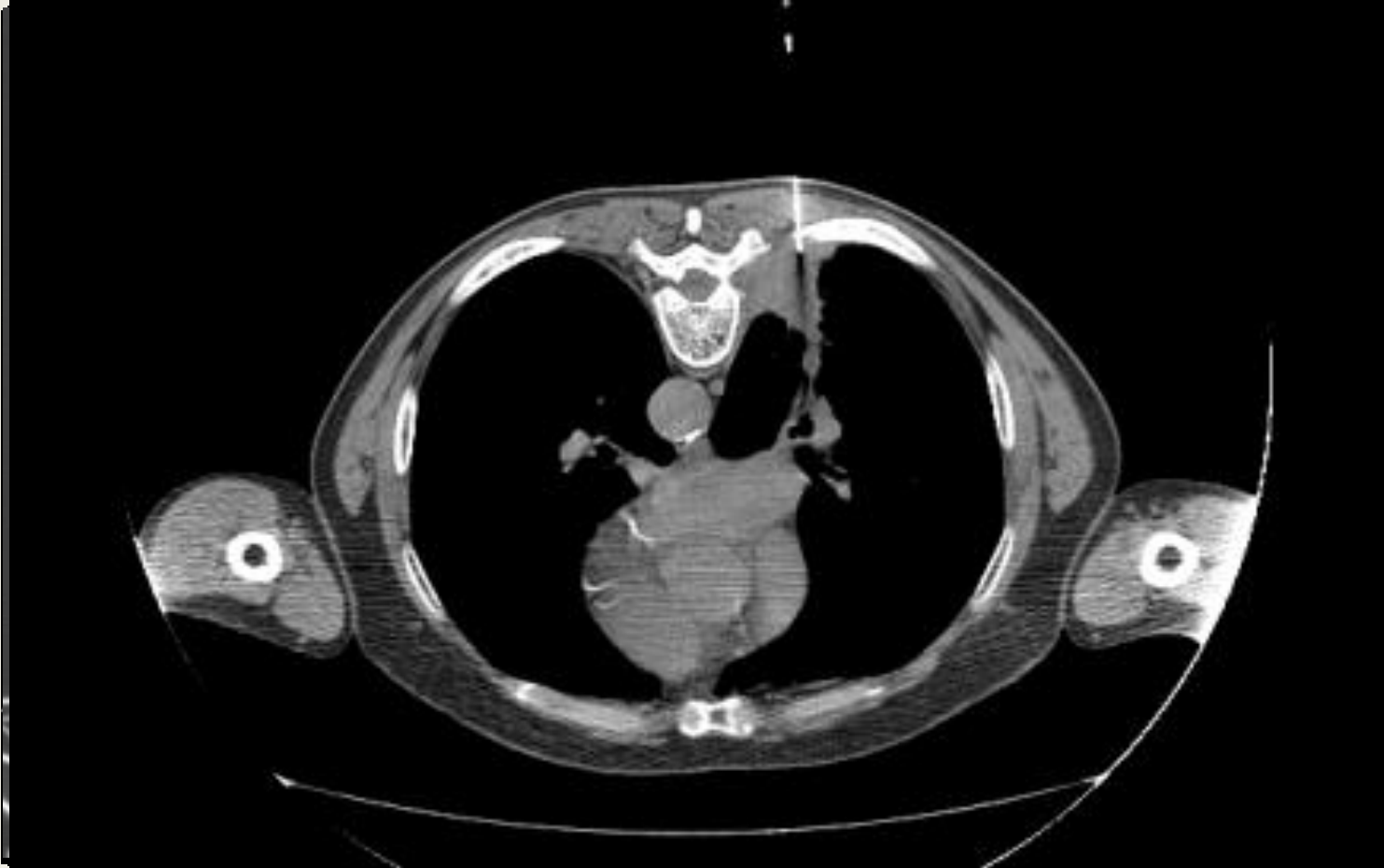■ FİSTÜLLER:

- 60 yaşında, erkek
- Şikayet: Nefes darlığı
- Hikaye: İlk kez Ağustos 2021'de polikliniğimize başvurmuş
- Özgeçmiş: KOAH
- Soygeçmiş: Babası ve oğlu akciğer karsinomu
- Alışkanlık: 40 paket/yıl sigara, aktif içici
- Laboratuvar: Özellik yok

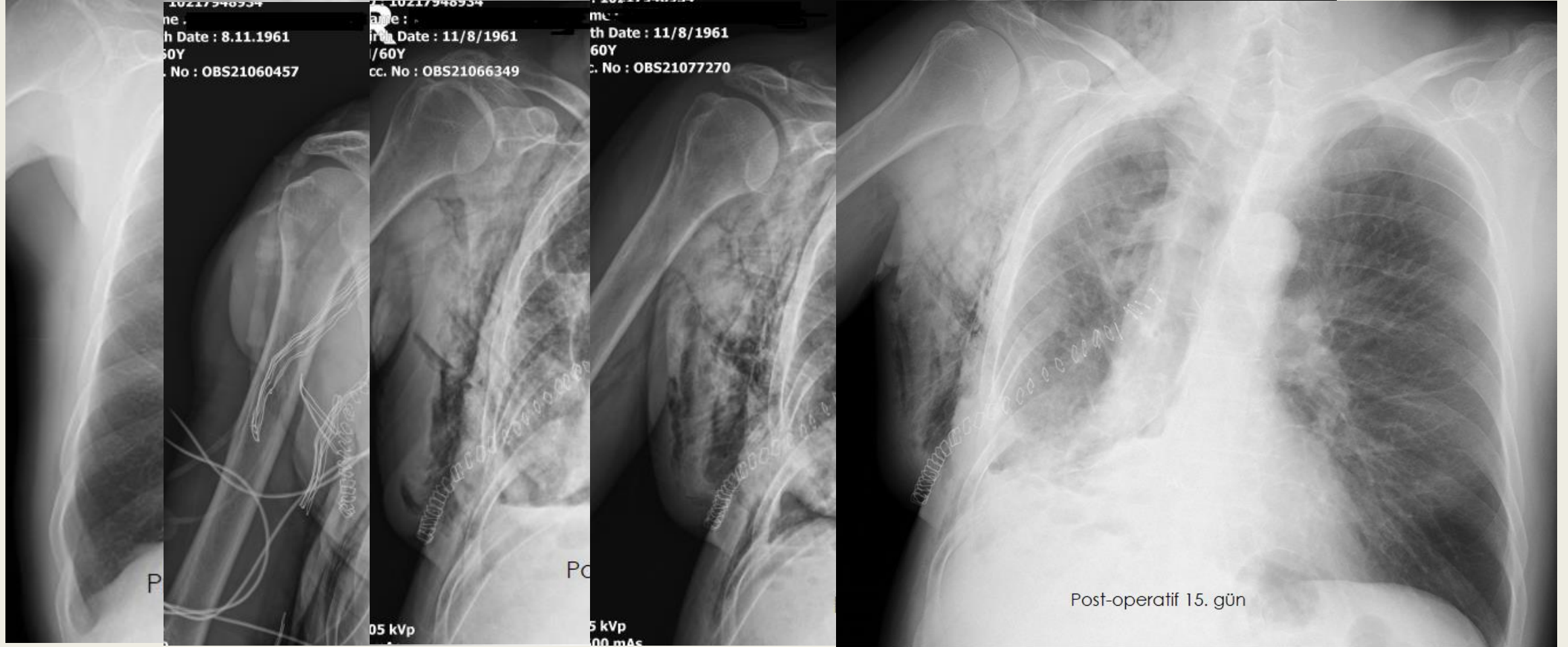


PATOLOJİ

- Transtorasik iğne aspirasyon biyopsisi:
Küçük Hücreli Dışı Akciğer Karsinomu (Adenokarsinom)
- EBUS
(Sağ hiler ve subkarinal LN):
Negatif
- Evreleme: T2a N0 M0
EVRE IB
- Hasta cerrahiye refere edilmiş



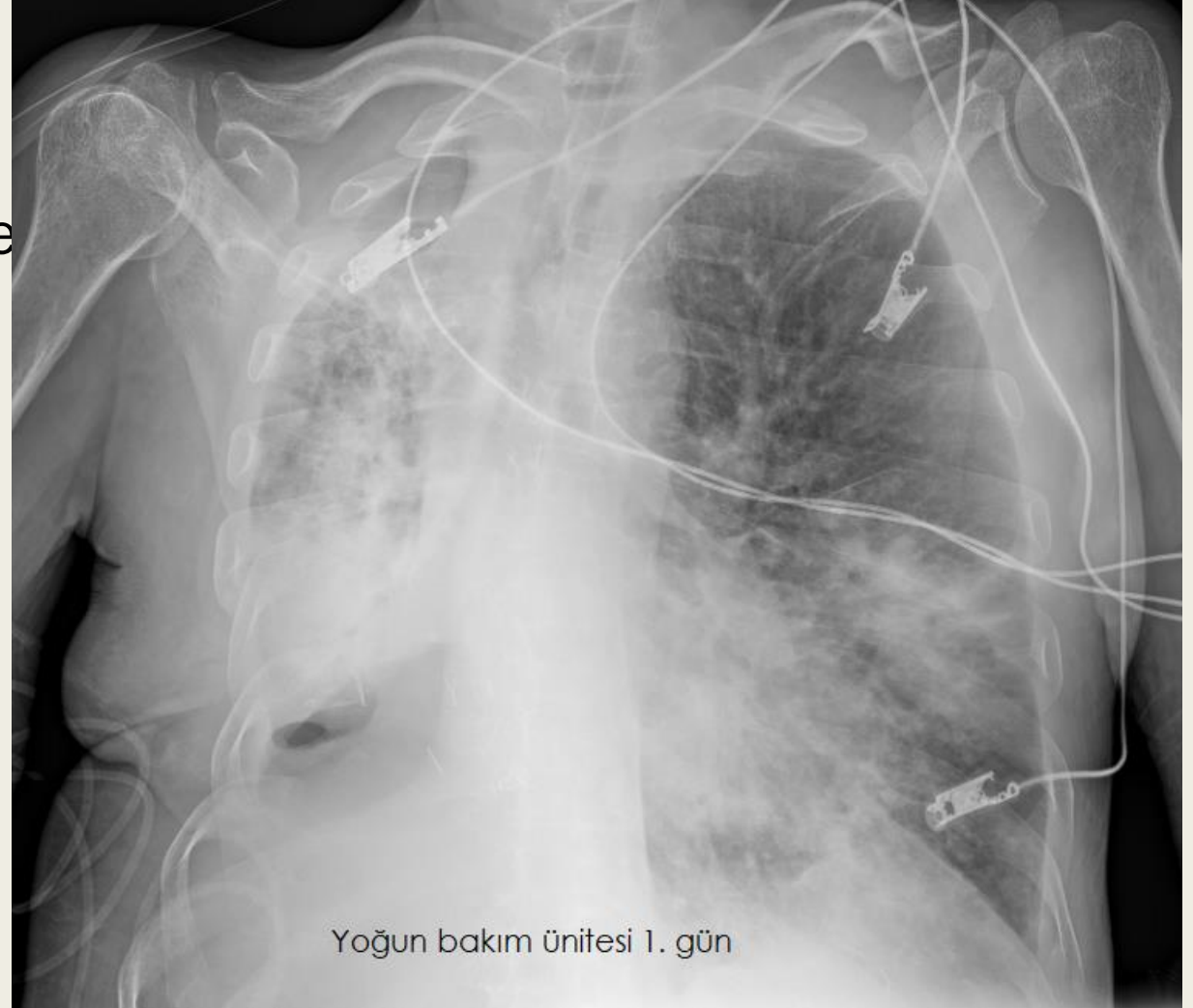POST-OPERATİF SEYİR-1



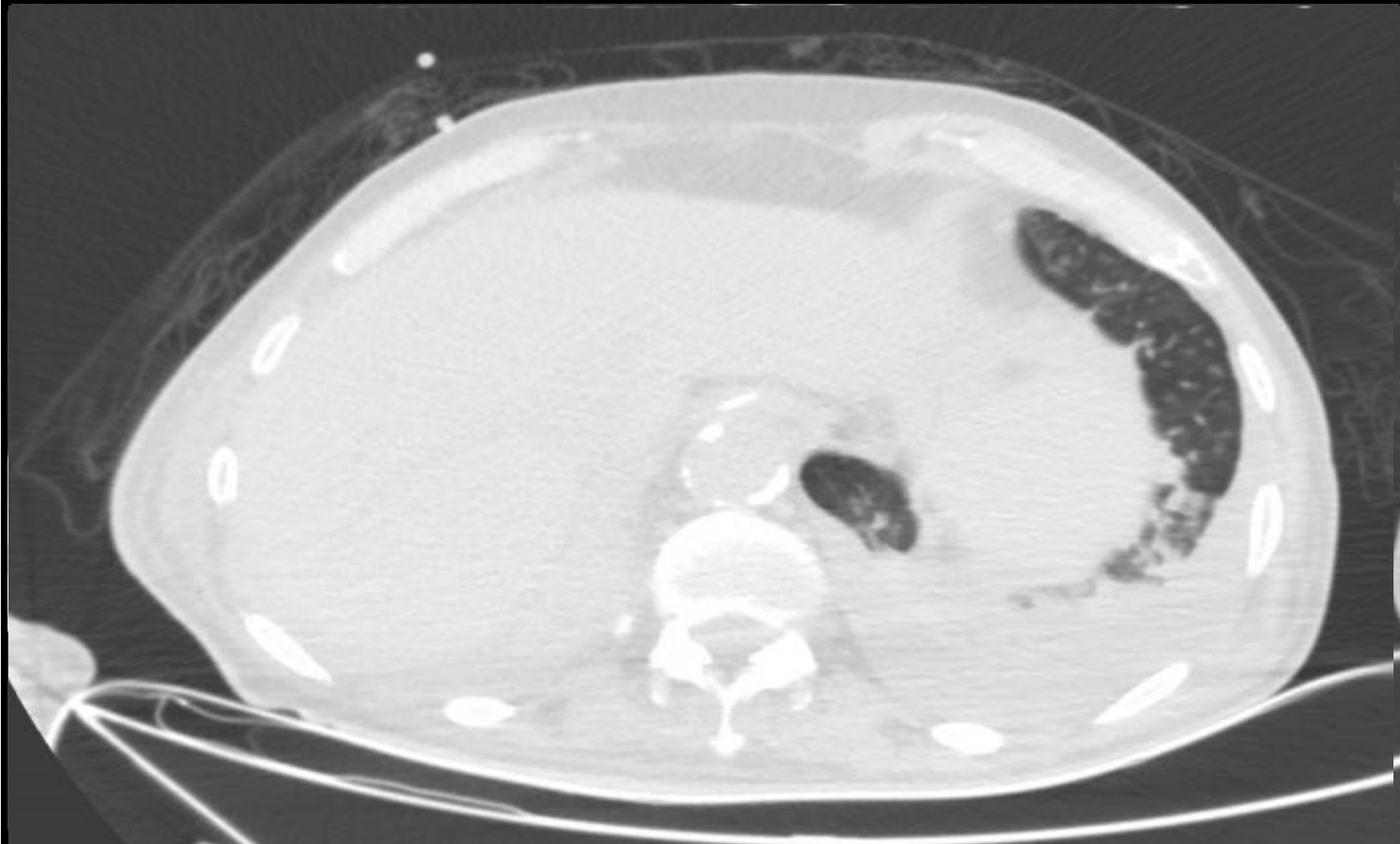
- Sağ alt bilobektomi uygulanan hasta; gelişen uzamış hava kaçağı nedeni ile bir süre takip edildikten sonra postoperatif 15. günde taburcu edilerek ve onkoloji merkezine de refere edilmiş

POST-OPERATİF SEYİR-2

- Hasta postop 2 ay 20. günde solunum sıkıntısı ile merkezimiz aciline başvurmuş
- Laboratuvar:
WBC: 17.4 10e3/uL Hb: 10.5 g/dL
Hct: 32.7 % Plt: 315 10e3/UI
Glu: 213 mg/dL Üre: 26 mg/dl
Kre: 0.62 mg/dL AST:18 IU/L ALT: 11 IU/L
CRP: 28.4 mg/L Sed: 40 mm/h
PH: 7.16 PCO2: 57.3 mmHg Be: 0.7
PO2: 45 mmHg SO2: % 60 (Oda)
- Yoğun bakım ünitemize entübe edilerek alınmış



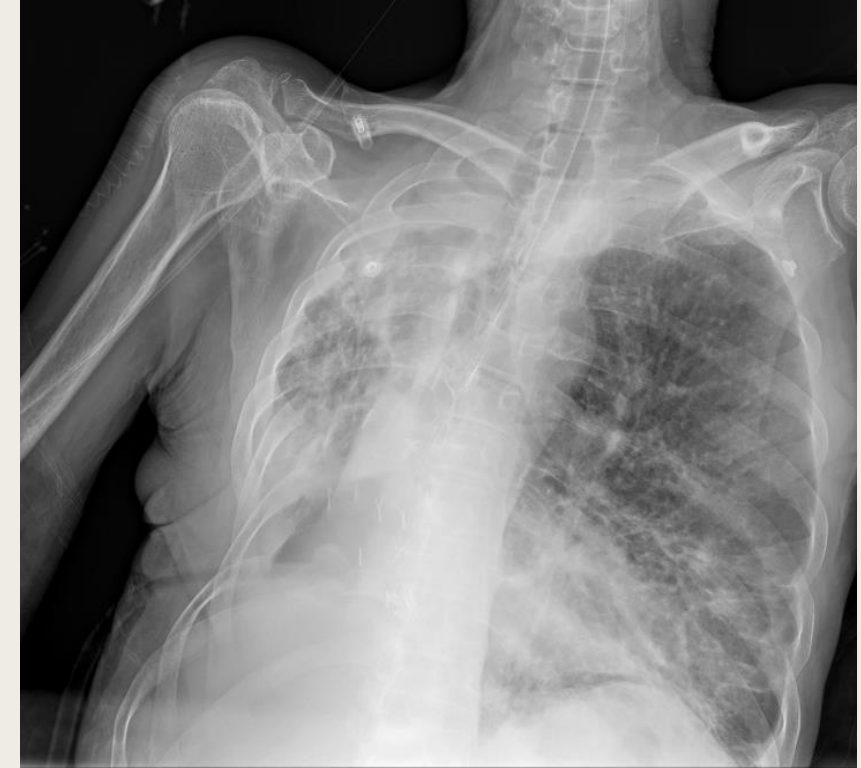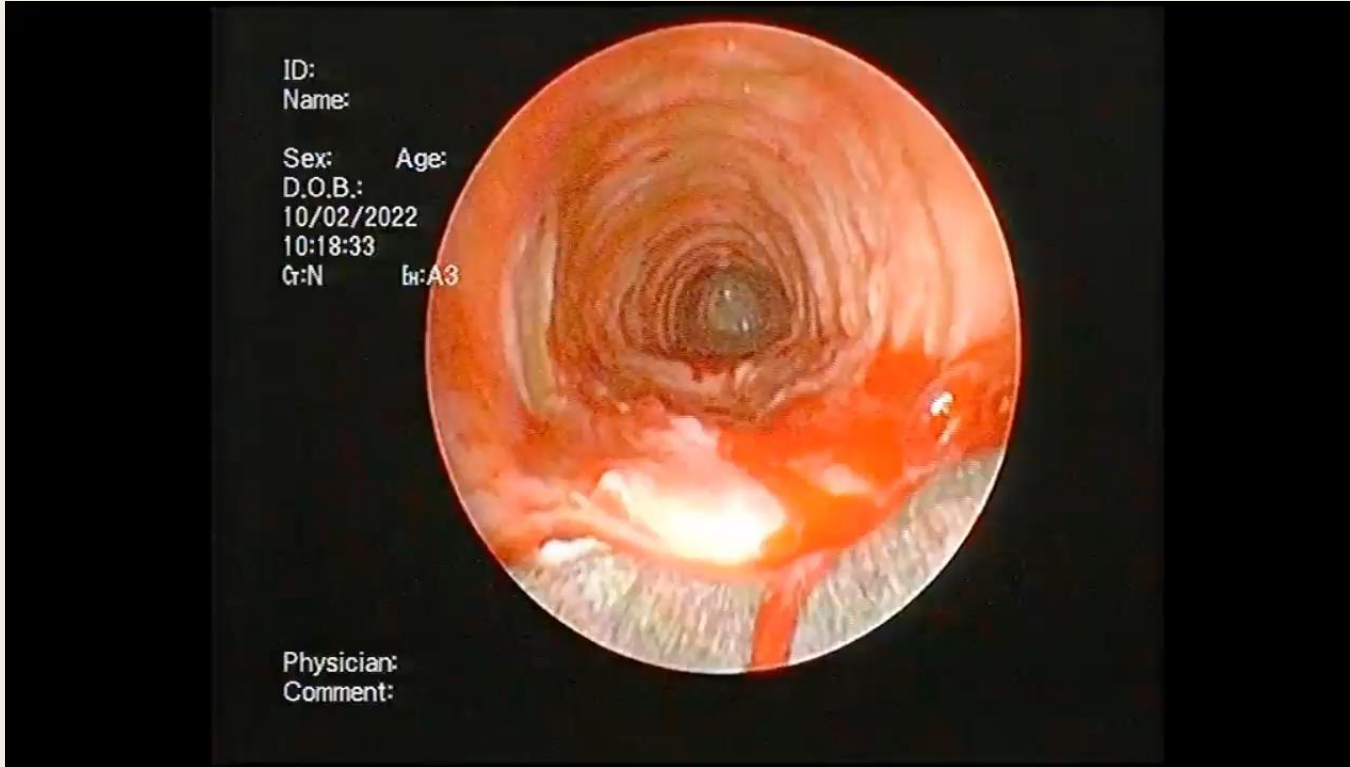
POST-OPERATİF SEYİR-2



- Hastaya fistül şüphesi ile yapılan bronkoskopide şüpheli alana rifampisin ampul enjekte edildikten sonra torasentez ile alınan plevral sıvının rifampisin ile boyandığı görülmüş
- Hastaya göğüs cerrahisinde tüp torakostomi ve drenaj uygulanmış
- Girişimsel pulmonoloji ünitemiz ile konsülte edilen hastaya **FOB + rijid bronkoskopi** planlandı

POST-OPERATİF SEYİR-2

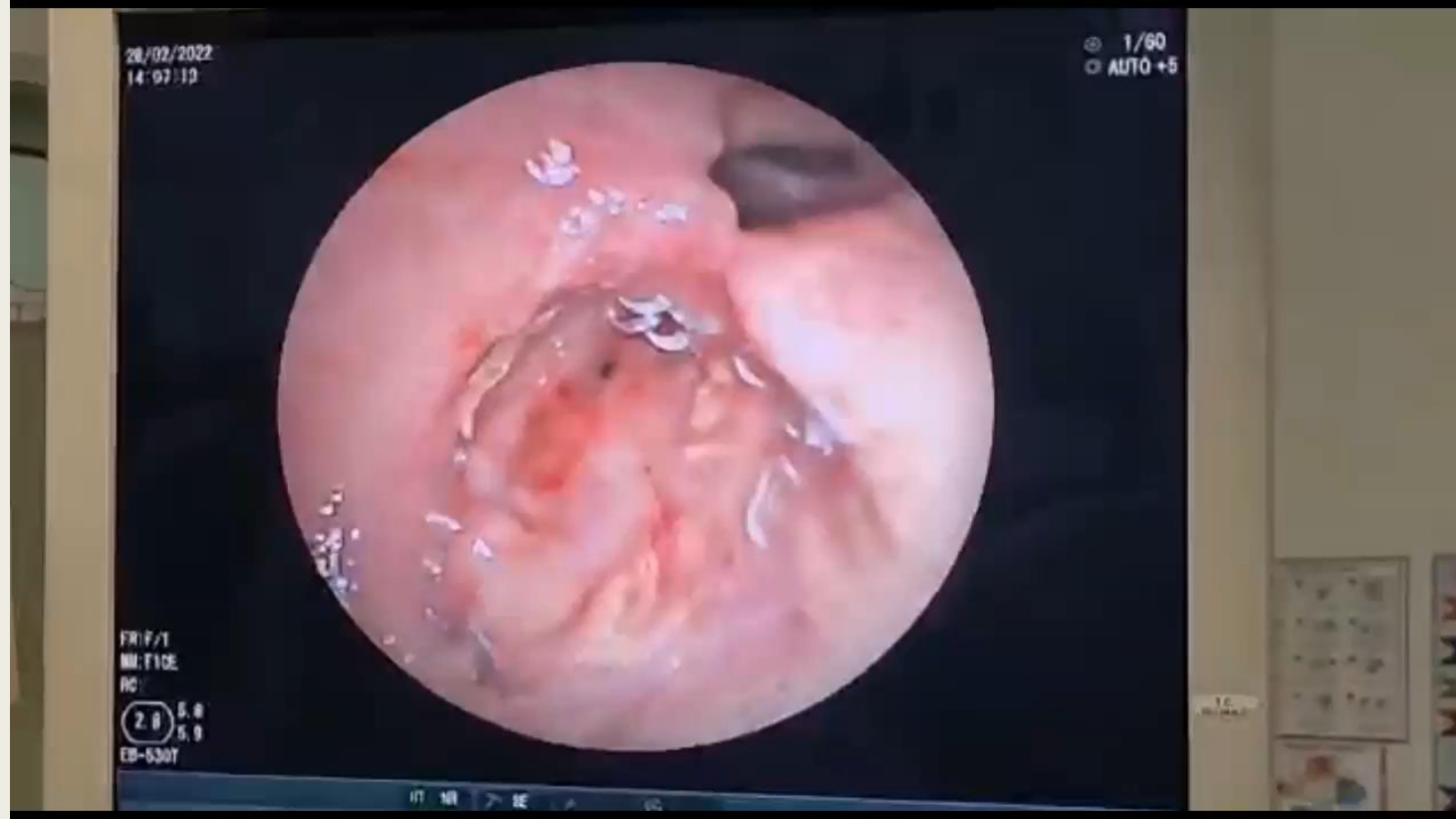
RİJİD BRONKOSKOPİ-SPIGOT



- Spigot sonrası kaçak durdu, hasta ekstübe oldu, ancak respiratuar asidoz gelişen hasta re-entübe oldu
- Spigotun migrasyonundan şüphelenildi

POST-OPERATİF SEYİR-2

FLEKSİBL BRONKOSKOPİ-VALF

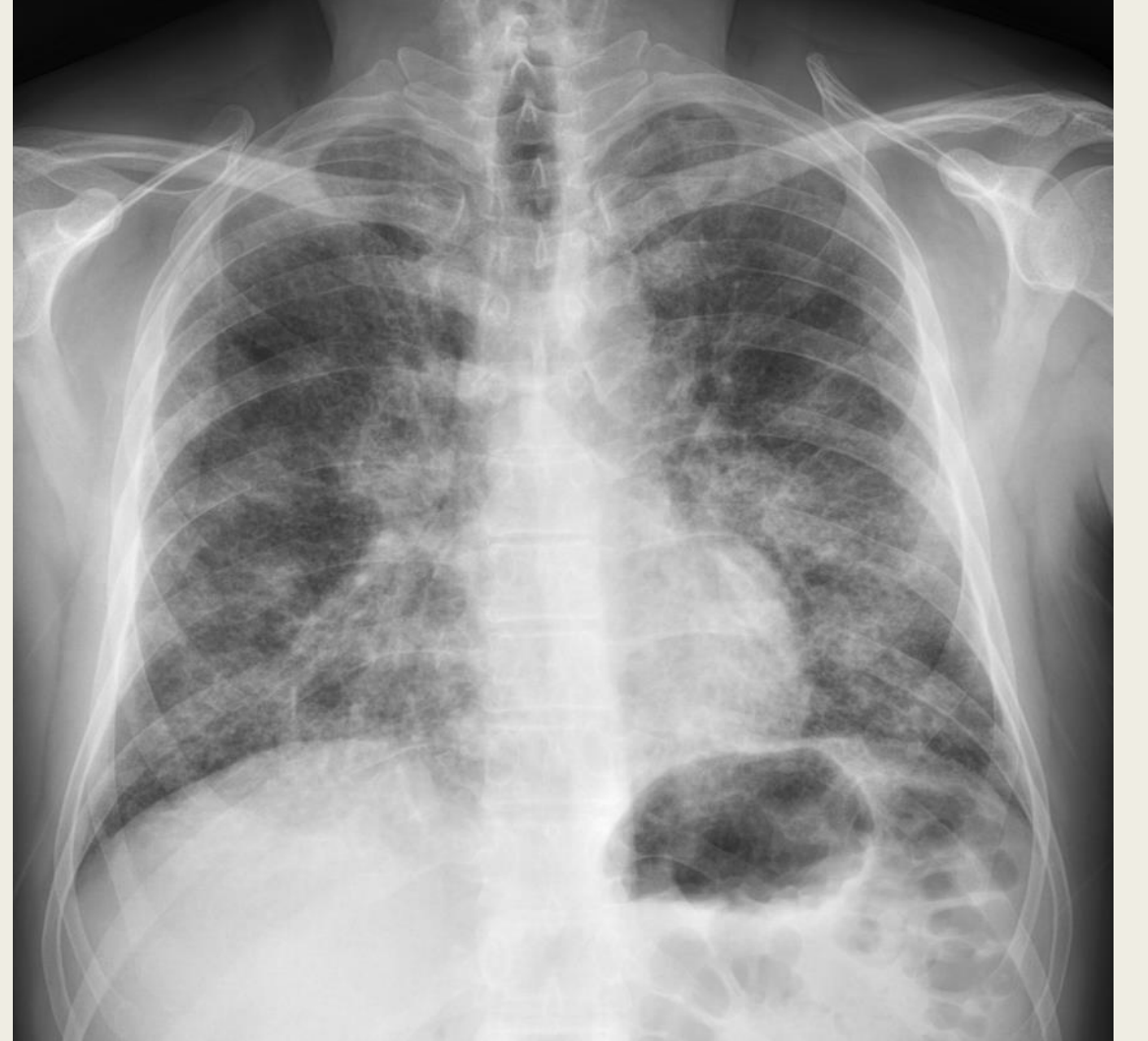

- Bu süreçte hastaya trakeostomi açıldı
- Trakeostomi deliğinden fleksibl bronkoskop ile girilerek fistül alanına 4.0 endobronşiyal valf implante edildi

GİRİŞİMSEL BRONKOSKOPİK İŞLEMLER

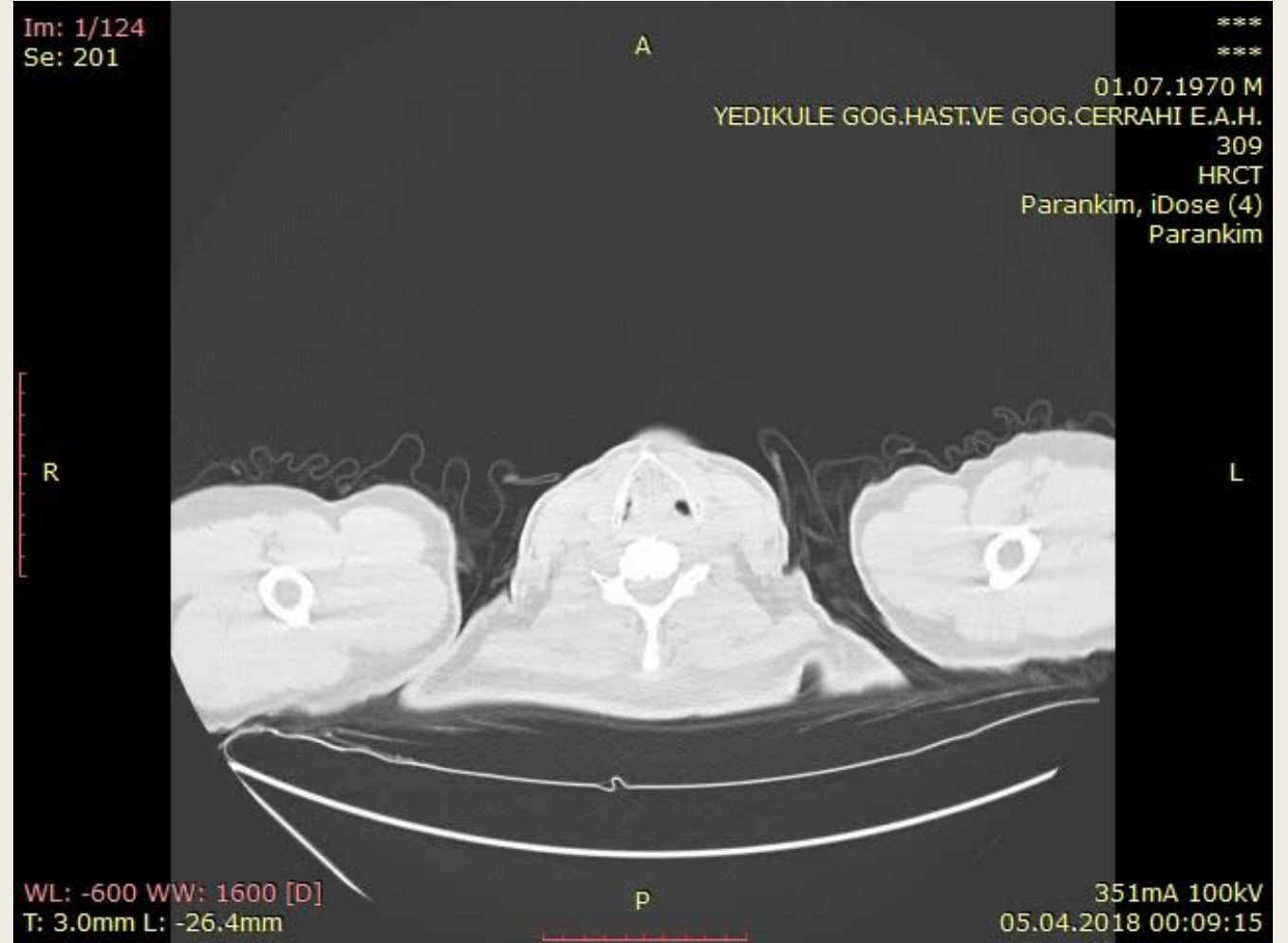■ TOTAL AKCİĞER LAVAJI:

- 51 yaşında, erkek
- Şikayeti: Nefes darlığı
- Hikaye: Bize başvurusundan 2 yıl önce bir dış merkezde «**PULMONER ALVEOLAR PROTEİNOZİS (PAP)**» tanısı ile takipe alınan hastanın solunum sıkıntısı artınca merkezimize refere edilmiş
- Özgeçmiş:PAP
- Soygeçmiş: Bir özellik yok

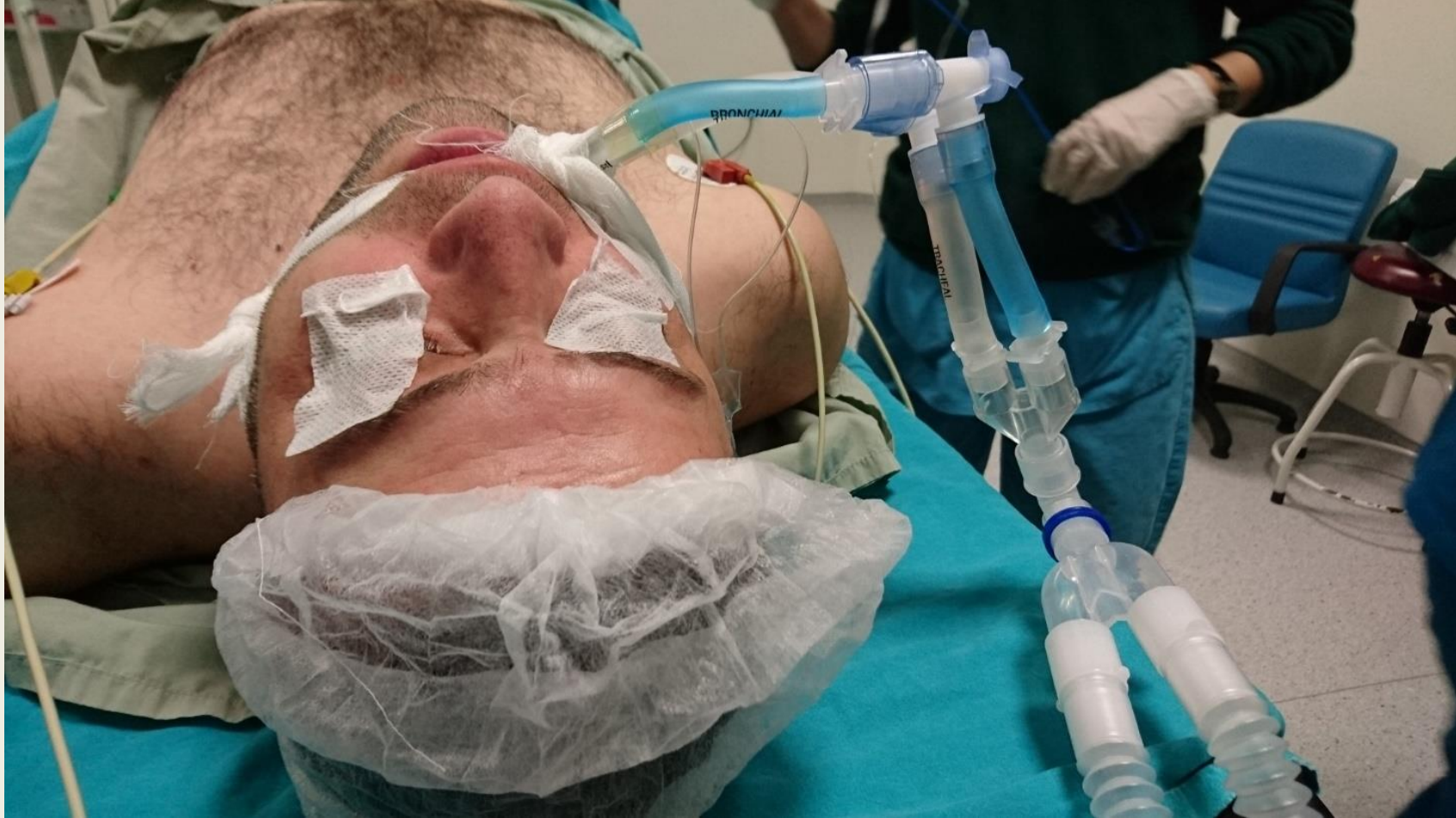

GİRİŞİMSEL BRONKOSKOPİK İŞLEMLER

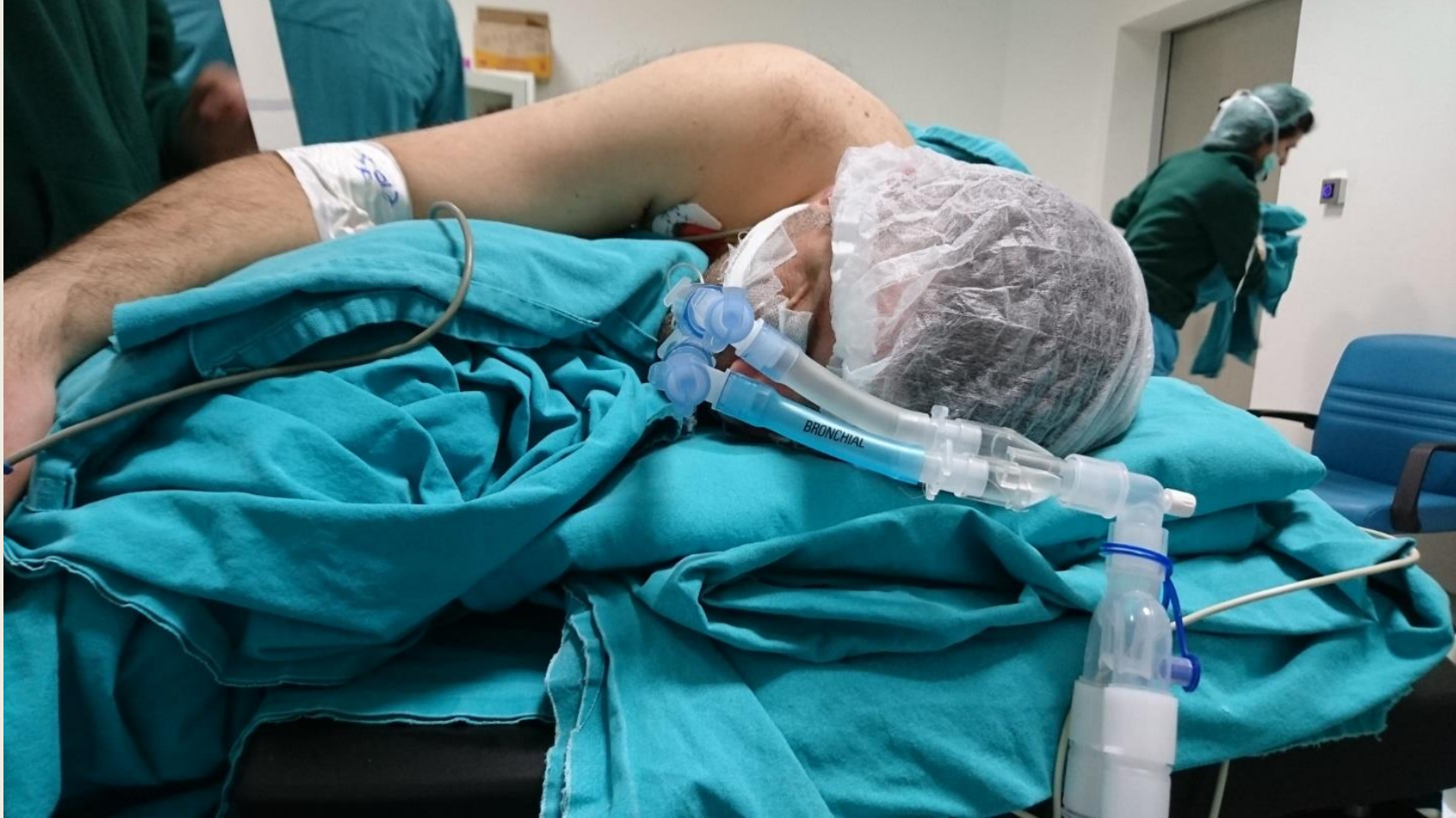- Meslek: İnşaat işçisi
- Alışkanlık: 20p/yıl sigara;
5 yıldır ex-smoker
- Fizik muayene: TA: 120/70
NDS: 102/dak
Satürasyon:%80(oda
havasında)
- AKG: PH:7.45 PCO2:37.1
Be:1.6 HCO3:25.3
PO2:50.1 SO2: %82
- A-a Gradient farkı: 110



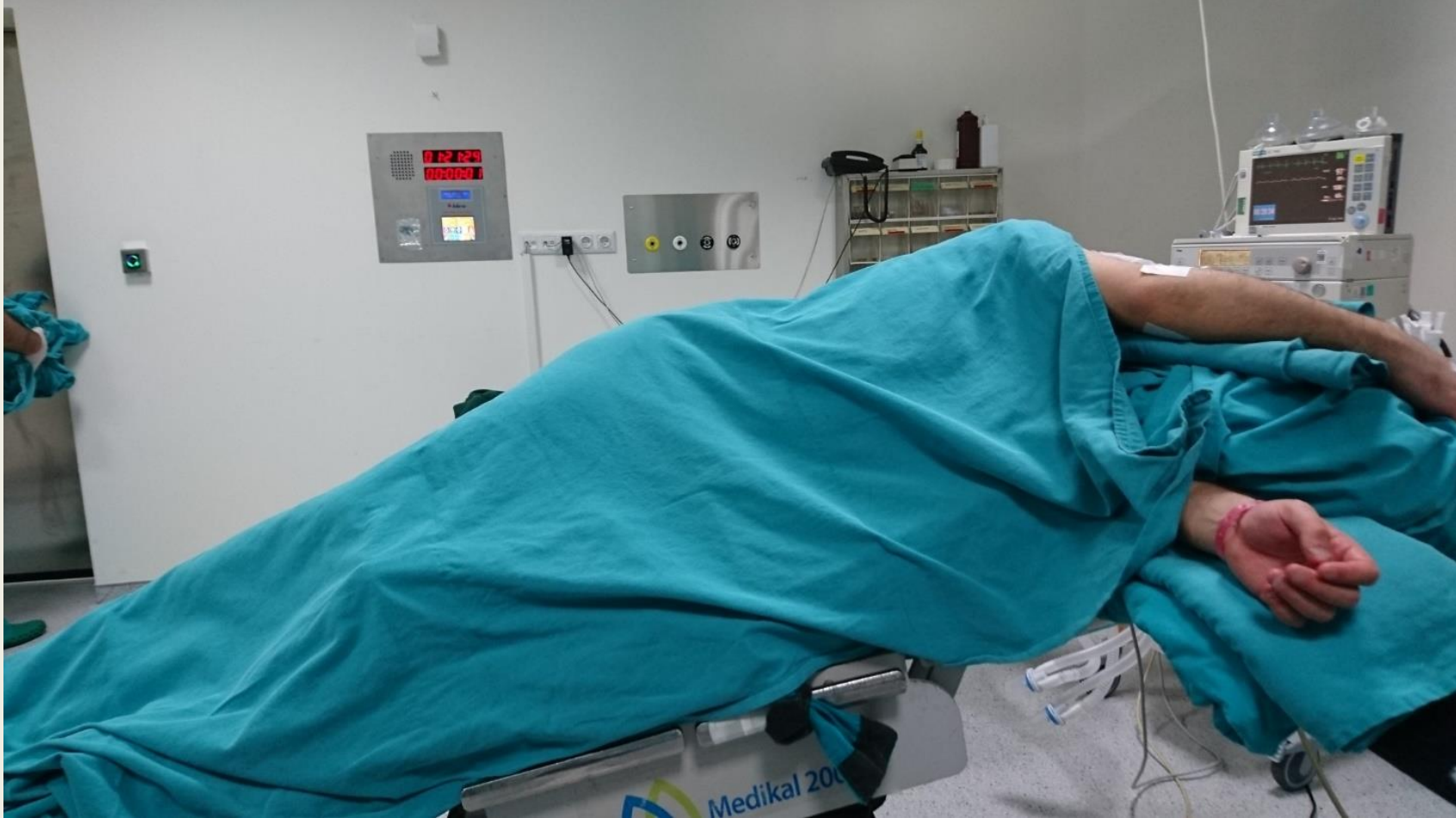- FVC: 3.42(%75), FEV1: 3.08(%83), FEV1/FVC: %89, DLCO: 5.04(%48)



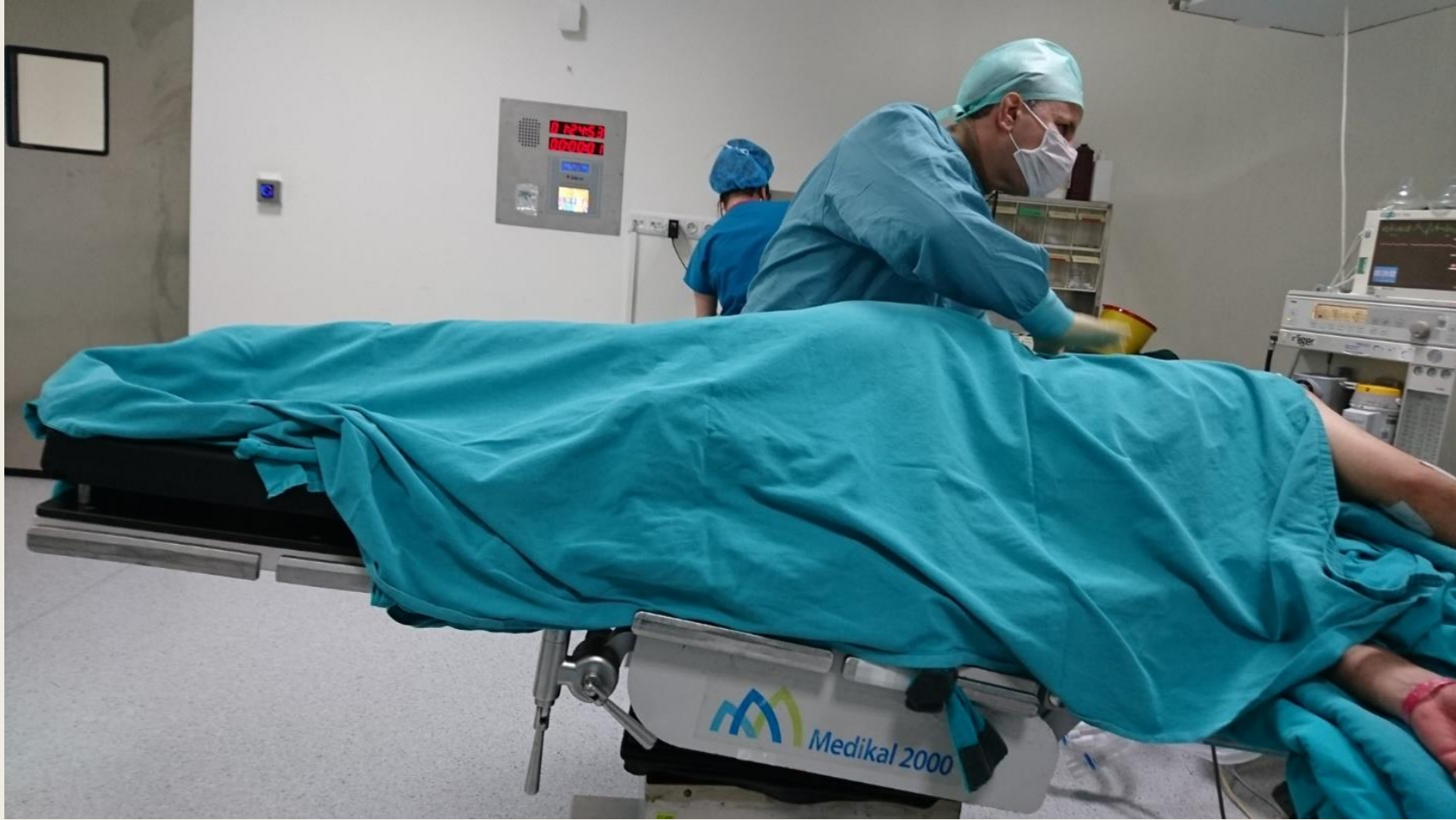Çift lümenli entübasyon tüpü ile entübasyon yapılır



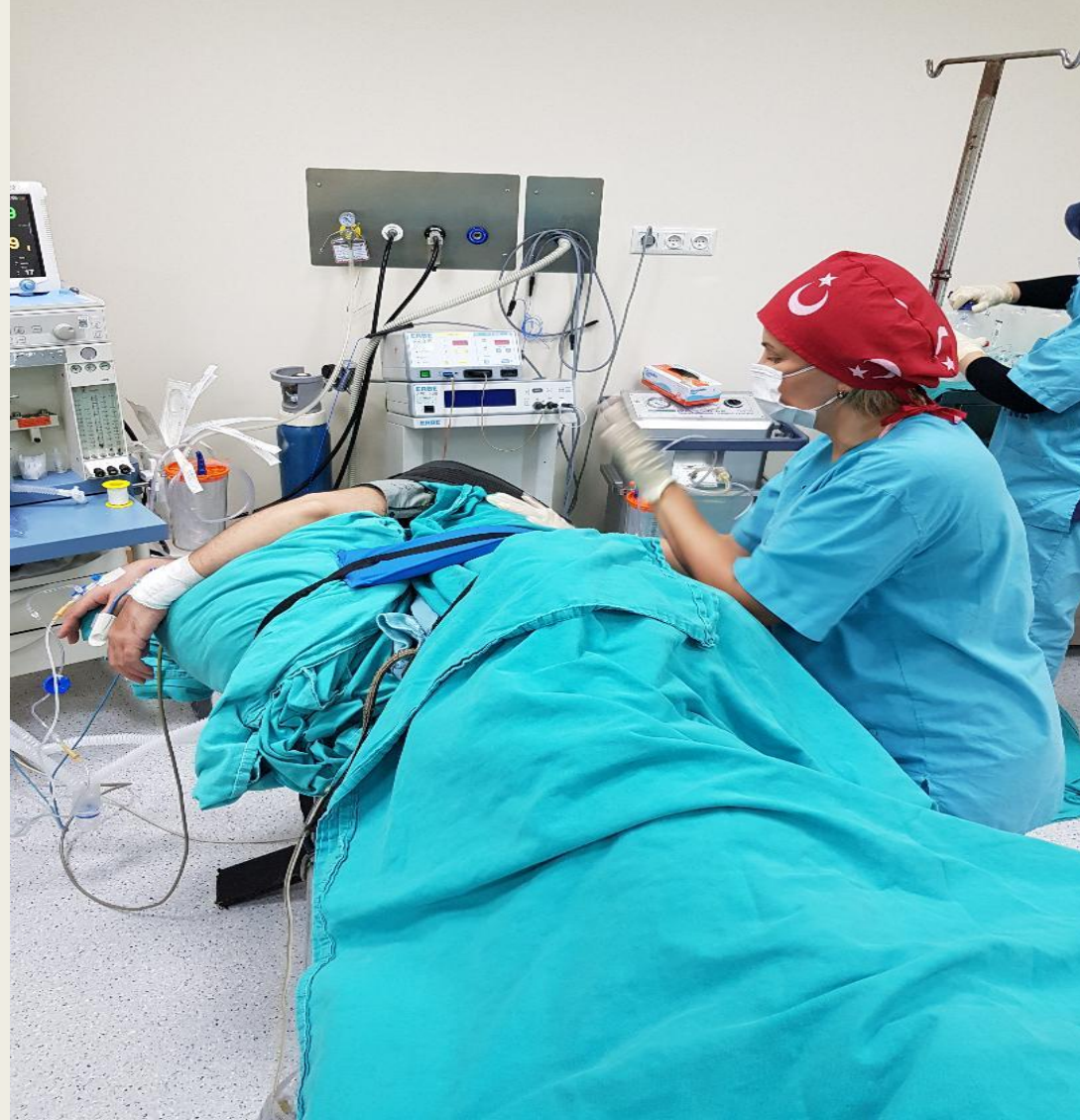Lavaj yapılacak taraf üste gelecek şekilde pozisyon verilir



SF verilirken yatak başı 45 derece ters trendelenburg pozisyonunda tutulur



SF geri alınırken 45 derece açılı trendelenburg pozisyonu verilir



İşlem esnasında taputman yapılabilir



Sağ Total Akciğer Lavajı
(11 L SF verildi, 10.7 L geri alındı)

- **TAKİP:**
 - 9 gün sonra sol total akciğer lavajı, 13 L SF verilip, 12.8 L geri alınarak yapıldı
 - Hasta oda havasında %95 satürasyonla eksterne edildi

SONUÇ

- Girişimsel bronkoskopik işlemler hastalar için:
 - Düşük komplikasyon oranlarına sahip
 - Tekrarlanabilir
 - Minimal/semi-invazif
 - Kür sağlayıcı/zaman kazandırıcı

GİRİŞİMSEL PULMONOLOJİ

«HERŞEY BİTTİ»

demededen önce

«YAŞAMA TUTUNMA ŞANSIDIR»!!!



Dikkatiniz için teşekkürler...

efsungoncachousein@yahoo.com