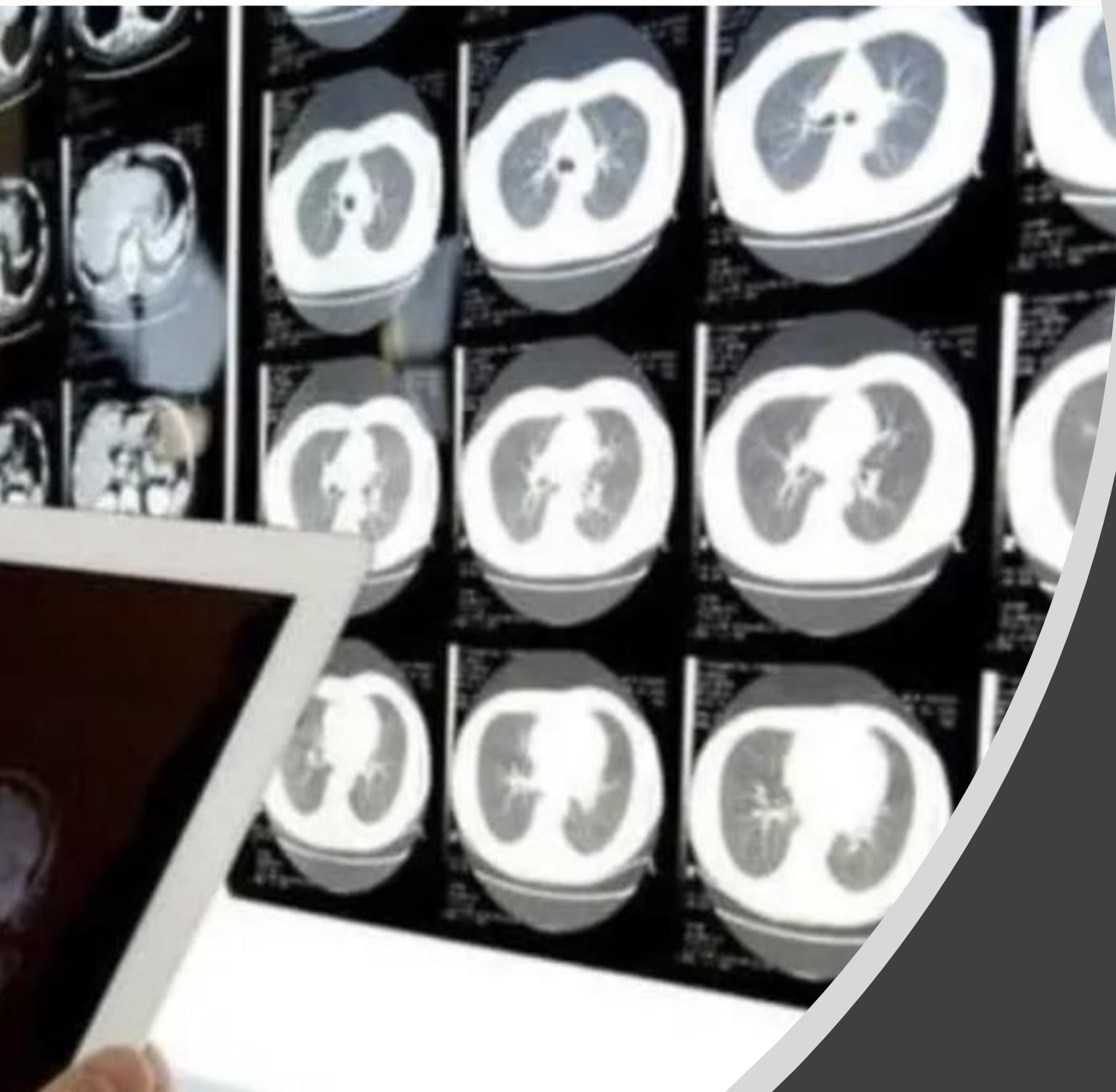



# Klinik Radyolojik Olgu Örnekleri

Dr. Neslihan ÖZÇELİK

RTEÜ Tıp Fakültesi Göğüs Hastalıkları ABD

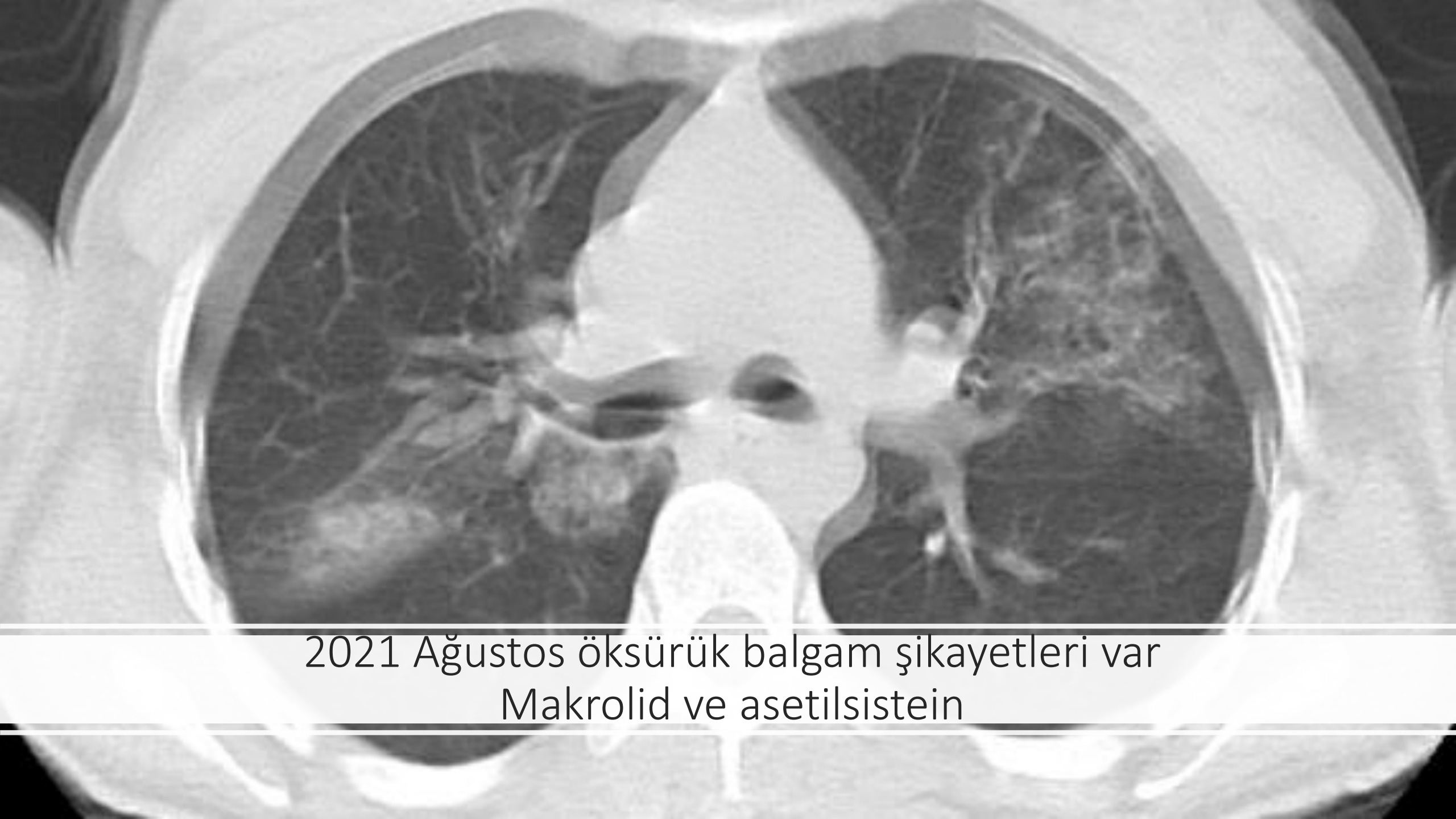Rize



OLGU-1

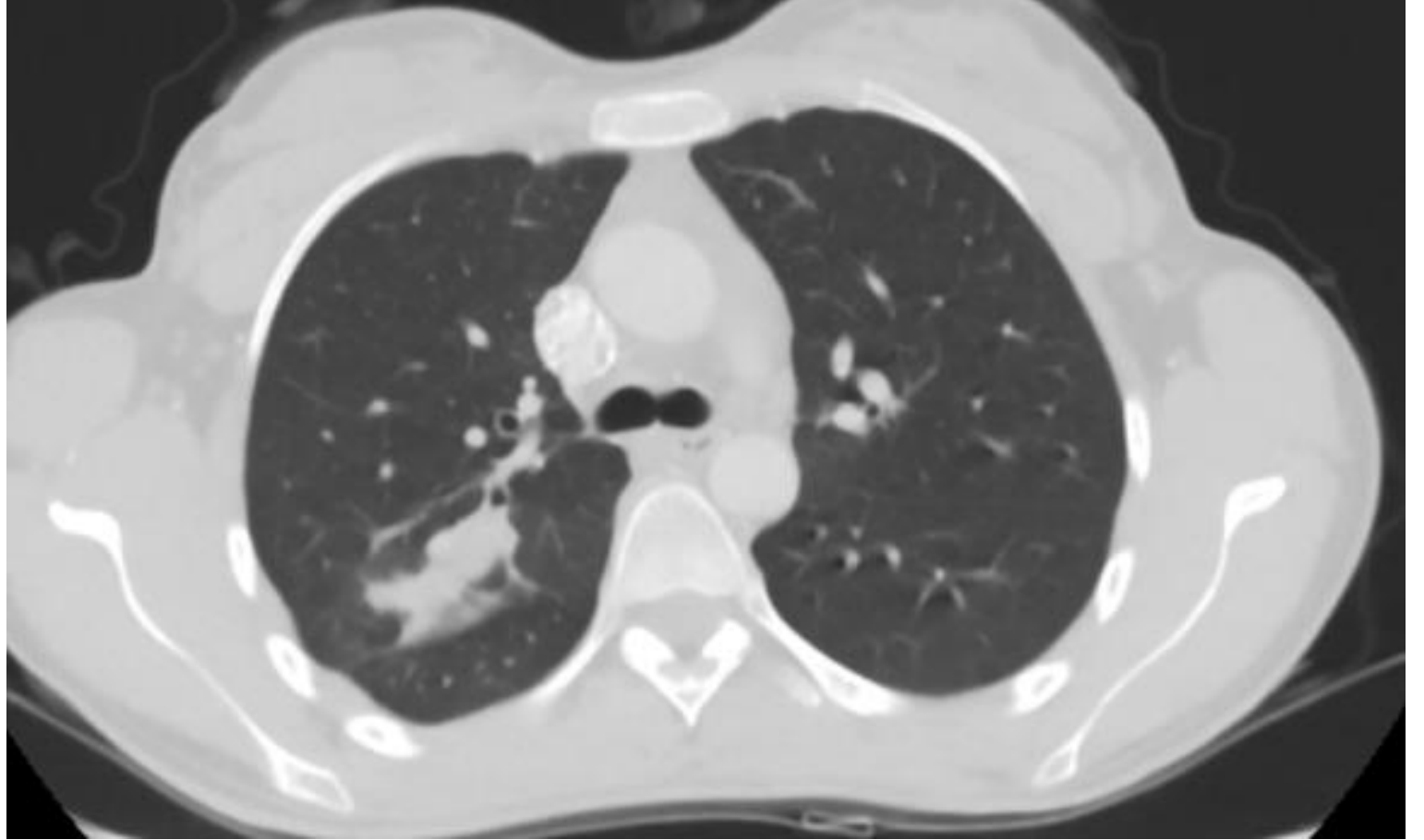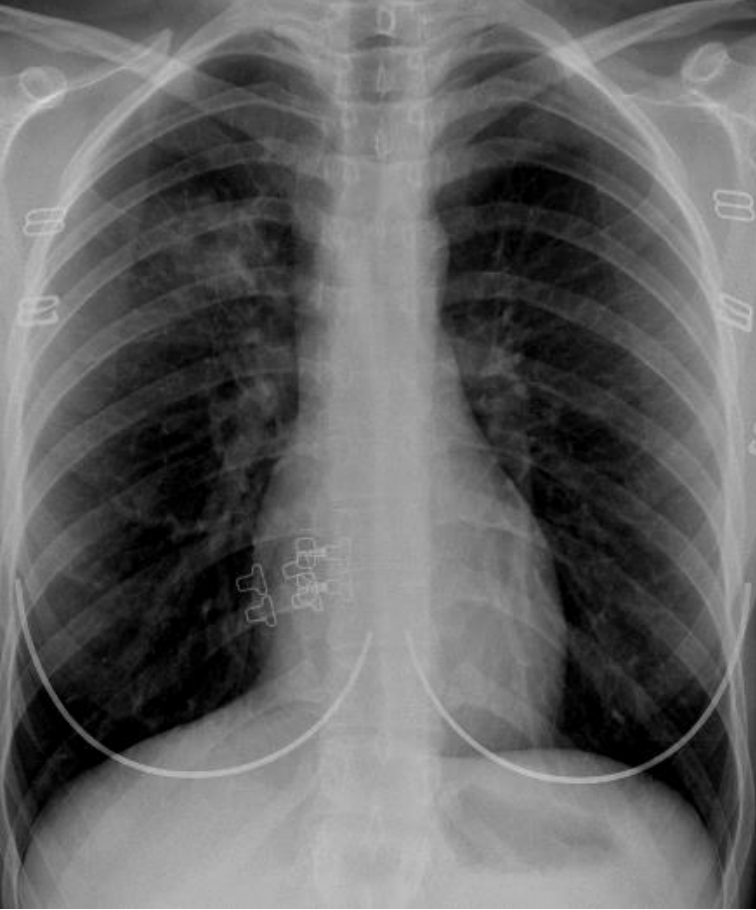
# Olgu 1

- 24 yař Kadın
- Bilinen kronik hastalıđı yok
- 2021 haziran ayında covid geęirme öyküsü var-Hastane başvuru yok
  - Evde tedavi - steroid kullanımı yok



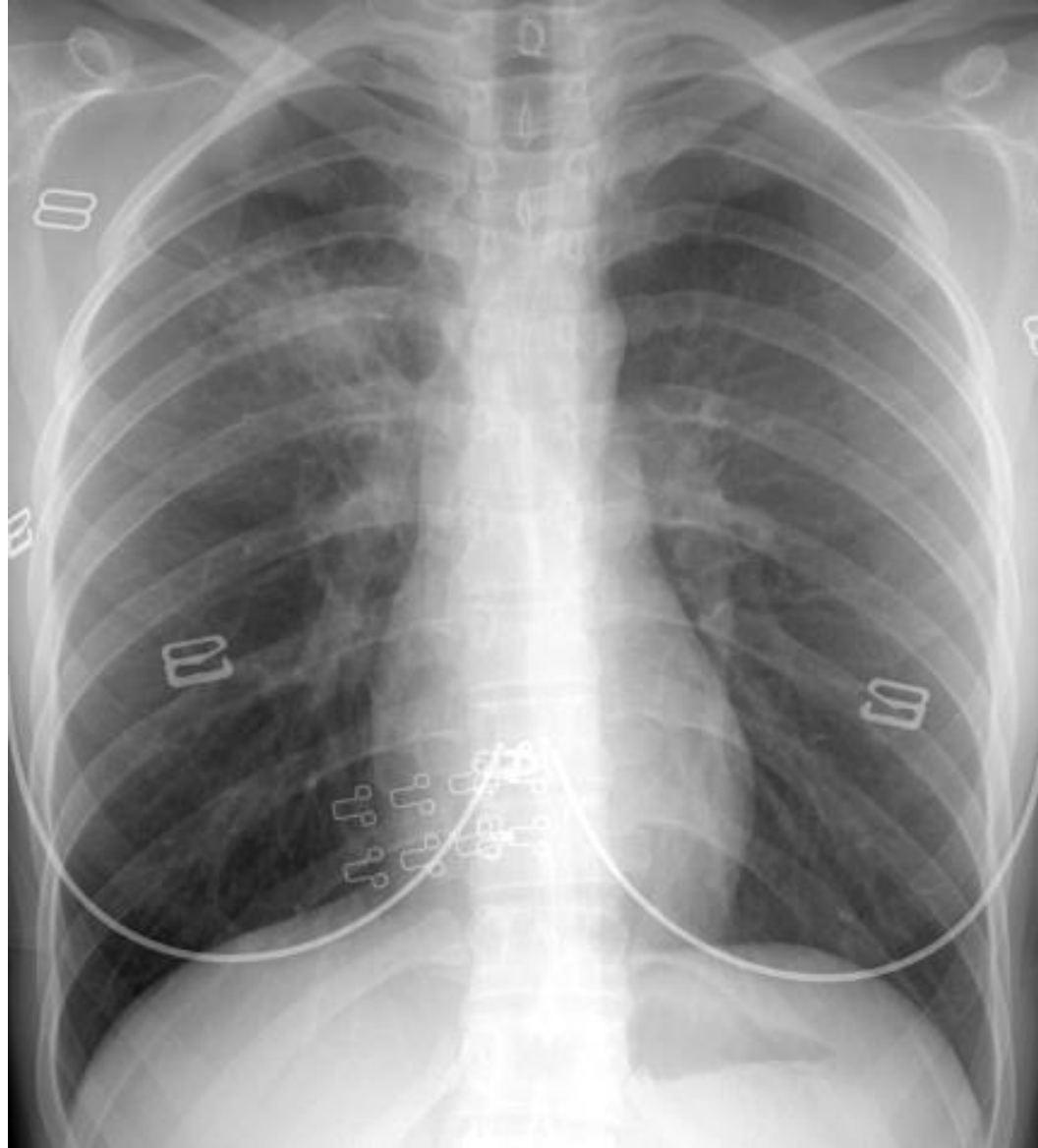2021 Ağustos öksürük balgam şikayetleri var  
Makrolid ve asetilsistein

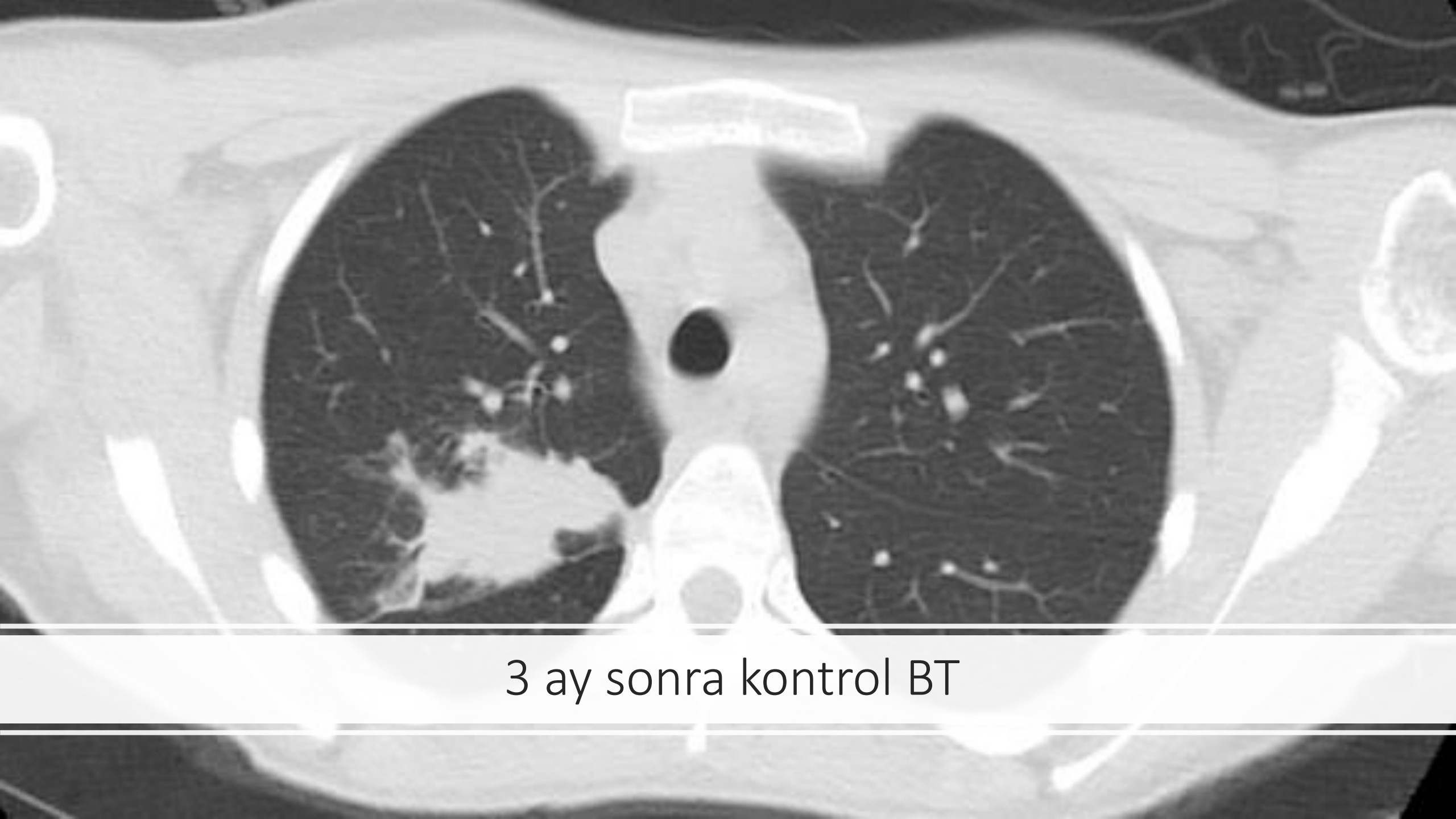Kontrolde şikayetler azalmış- hemoptizi eklenmiş



# Bronkoskopi

- Tüm bronşlar açık endobronşiyal lezyon izlenmedi
- Lavaj---üreme yok
- Organize pnömoni ön tanısı ile TTİAB yapıldı
- Patoloji sonucu: Nonspesifik
- Takip kararı verildi



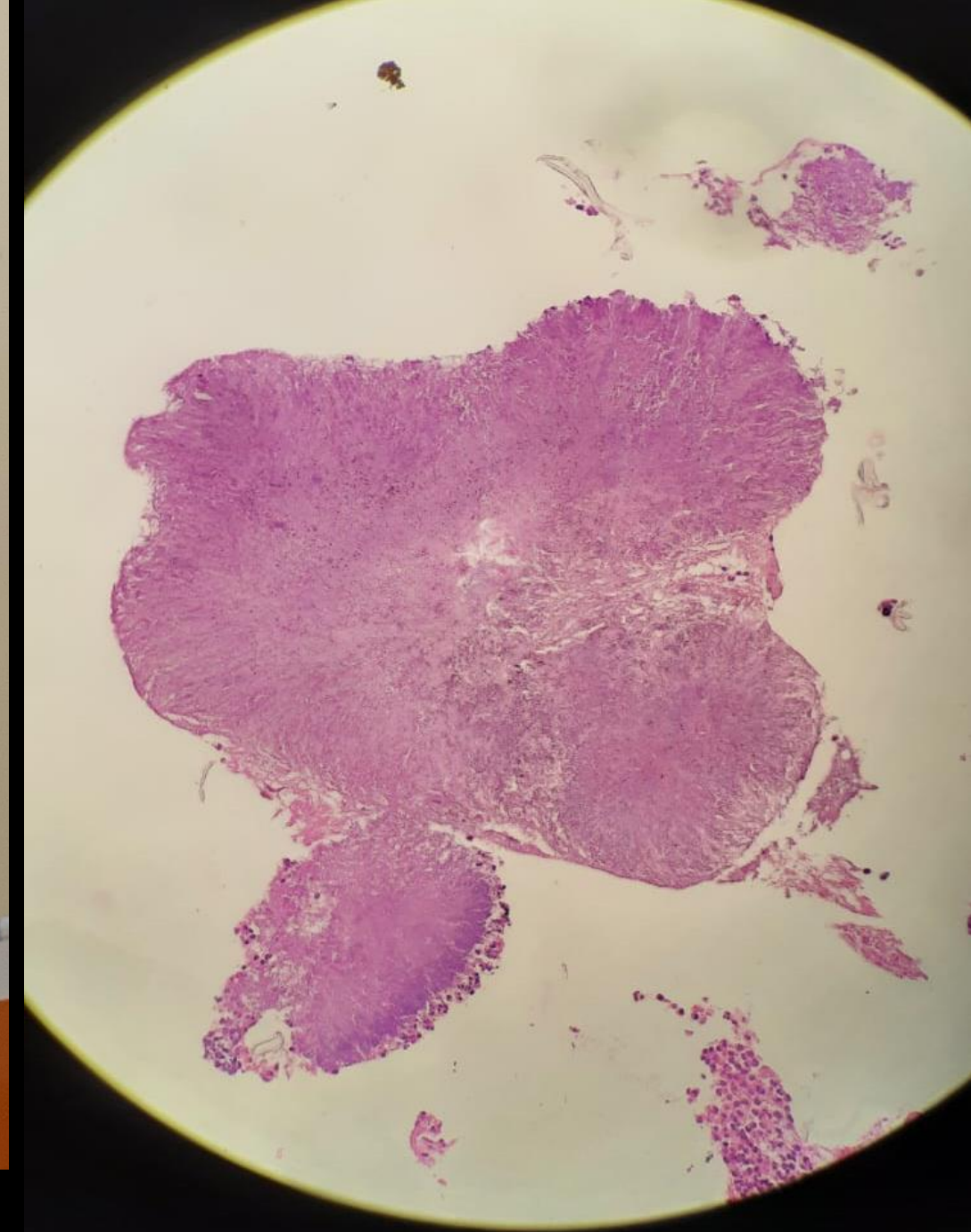
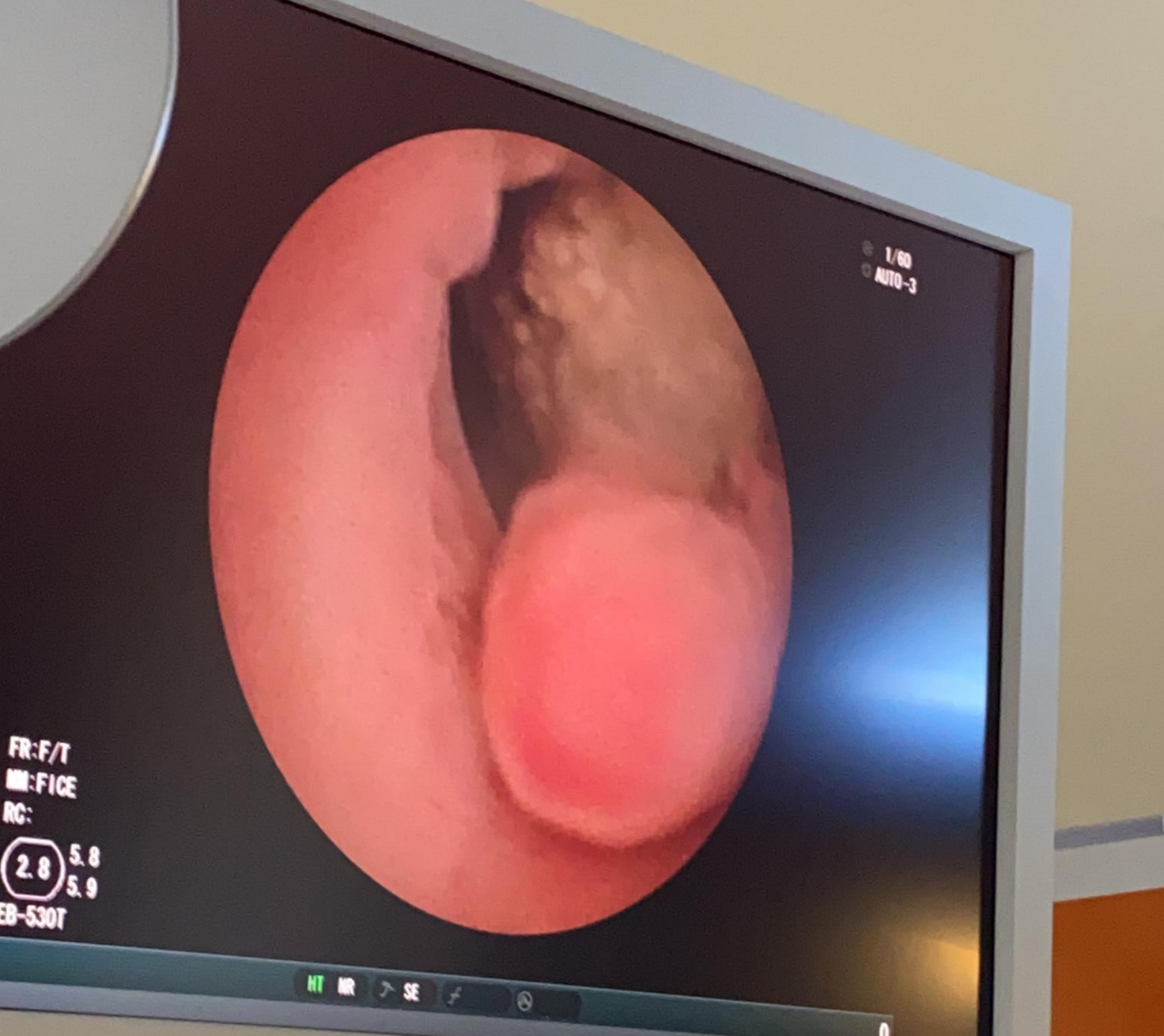


3 ay sonra kontrol BT



- Dış merkeze başvuran hastaya TTiAB yapılmış
- Patoloji sonucu : Kronik inflamasyon ile uyumlu gelmiş

- 1 ay sonra hemoptizi şikayetinde artış ile gelen hastaya cerrahi önerildi ancak hasta kabul etmedi
- Re-bronkoskopi planlandı



**Klinik Bilgi**

**SAĞ ÜST LOB POSTERİOR SUBSEGMENTER DALINDAN MULTİPLE PUNCH BİYOPSİ**

**Doku Alınış Yeri**

**Doku Alınış Şekli**

*İnce İğne Aspirasyon Biopsisi / Sitoloji*

**Gönderilen**

*Akciğer, transbronşial biyopsi.*

**MAKROSKOPİ :**

1. Punch biyopsi: En büyüğü 0.3 cm, en küçüğü 0.1 cm çapta 5 adet punch biyopsi materyali. 2K/Y
2. 15 cc hacminde açık kırmızı renkli sıvı örneği. 2 lam HE + 1 lam PAP + 1 adet hücre bloğu

**MİKROSKOPİ :**

Histokimyasal çalışma: PAS uygulandı.

**TANI :**

1. Sağ üst lob posterior, punch biyopsi: aktif kronik inflamasyon bulguları, aktinomiçesle uyumlu mikroorganizma varlığı
2. Sağ üst lob posterior, bronş lavajı: Benign sitoloji (Yoğun polimorf lökosit ve lenfositin izlendiği zeminde reaktif solunum yolu epitel hücreleri ve aktinomiçesle uyumlu mikroorganizma varlığı)

**NOT :**

\* Gönderilen biyopsi materyallerinde malignite yönünde bulgu izlenmemiştir. Klinik değerlendirme ve malignite şüphesinin evamı halinde biyopsi tekrarı önerilir.

# Takip

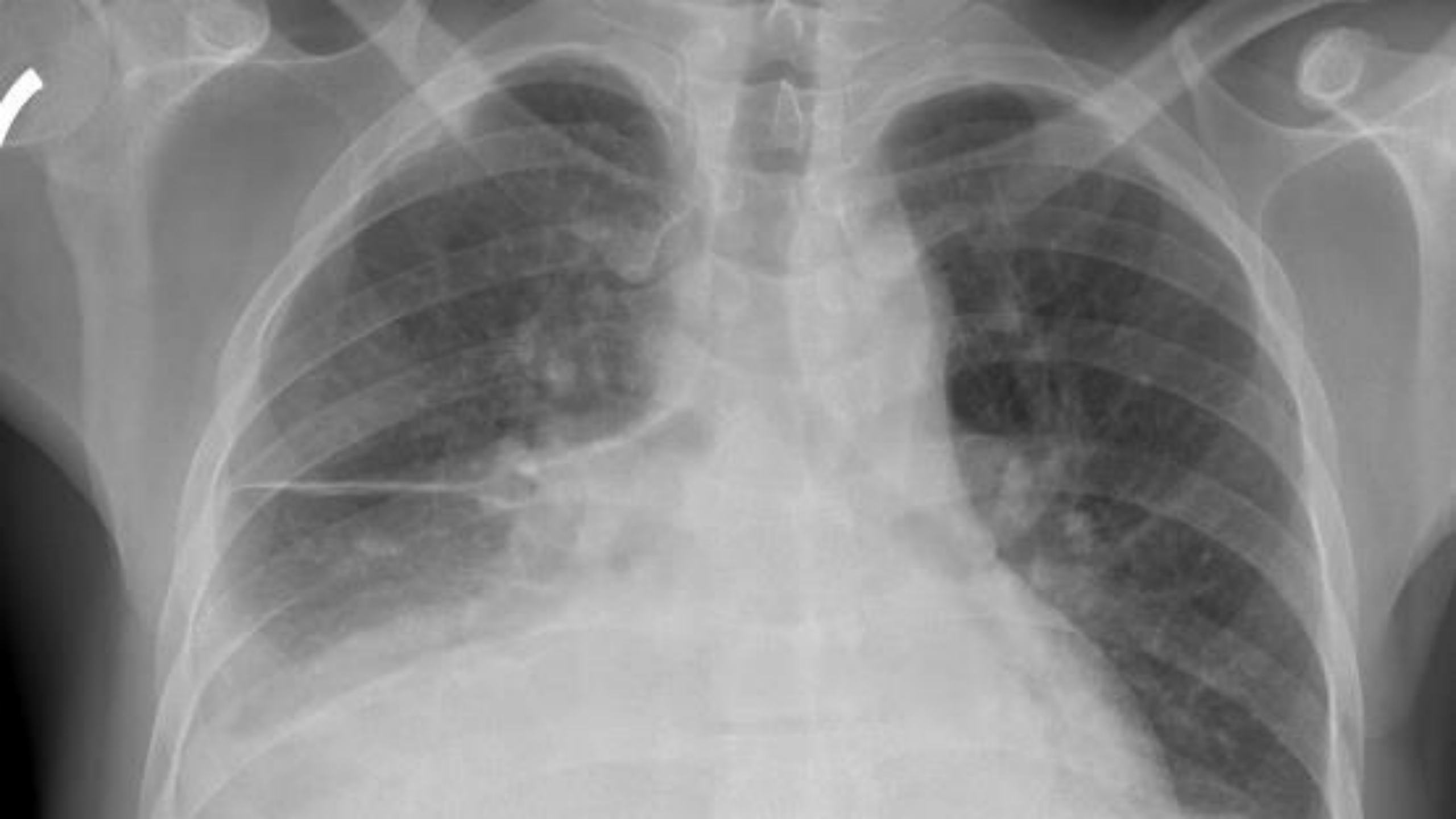- Penisilin G tedavisi 4 hafta iv- oral idame amoksisilin klavulonik asit
- Hastanın takibine devam ediliyor
- Aktif şikayeti yok

A glowing, multi-colored abstract shape with a dark center, containing the text 'OLGU 2'. The shape is irregular and has a vibrant, multi-colored border that transitions through shades of purple, blue, and red. The center is a dark, almost black, circular area. The text 'OLGU 2' is centered within this dark area in a white, sans-serif font.

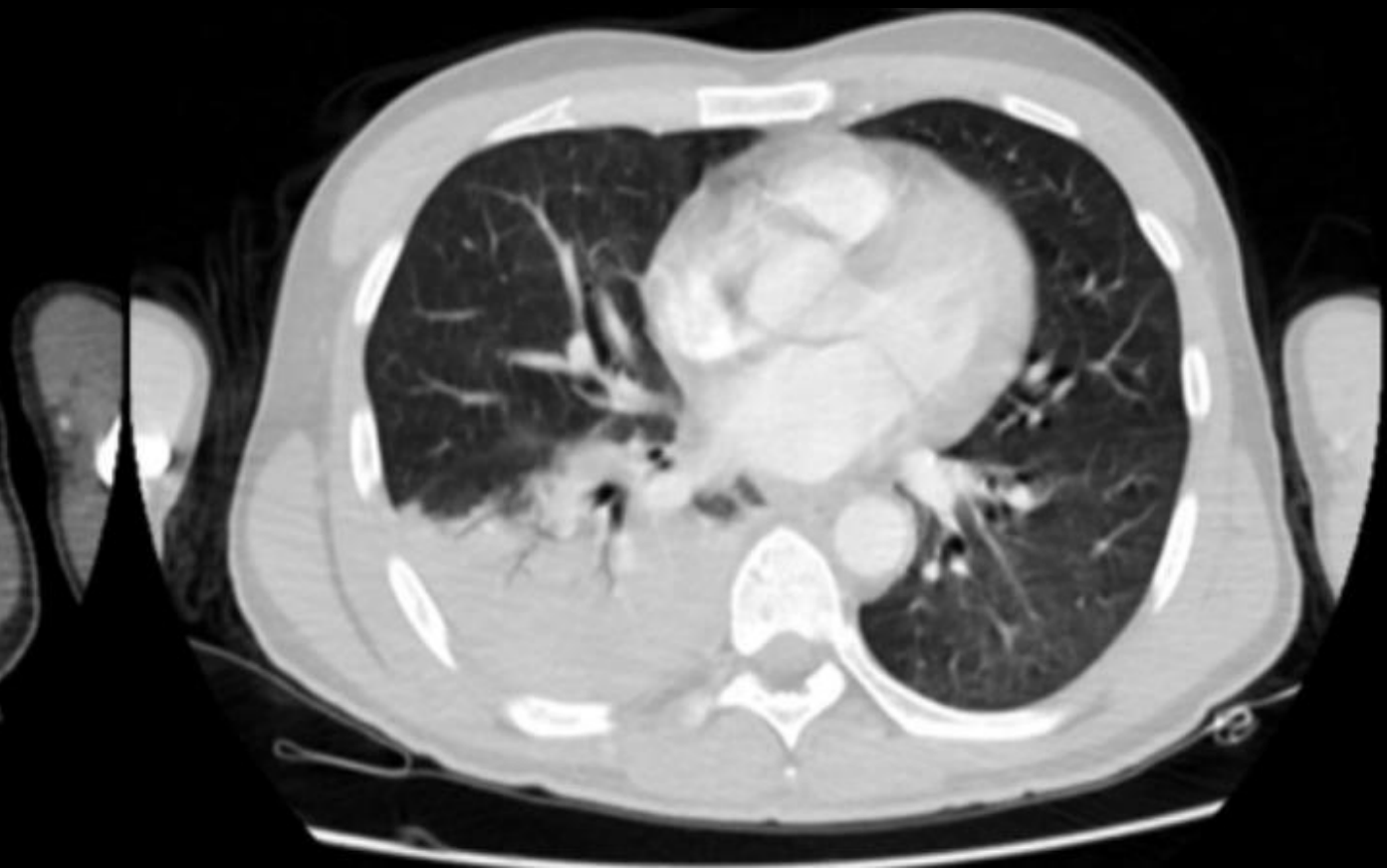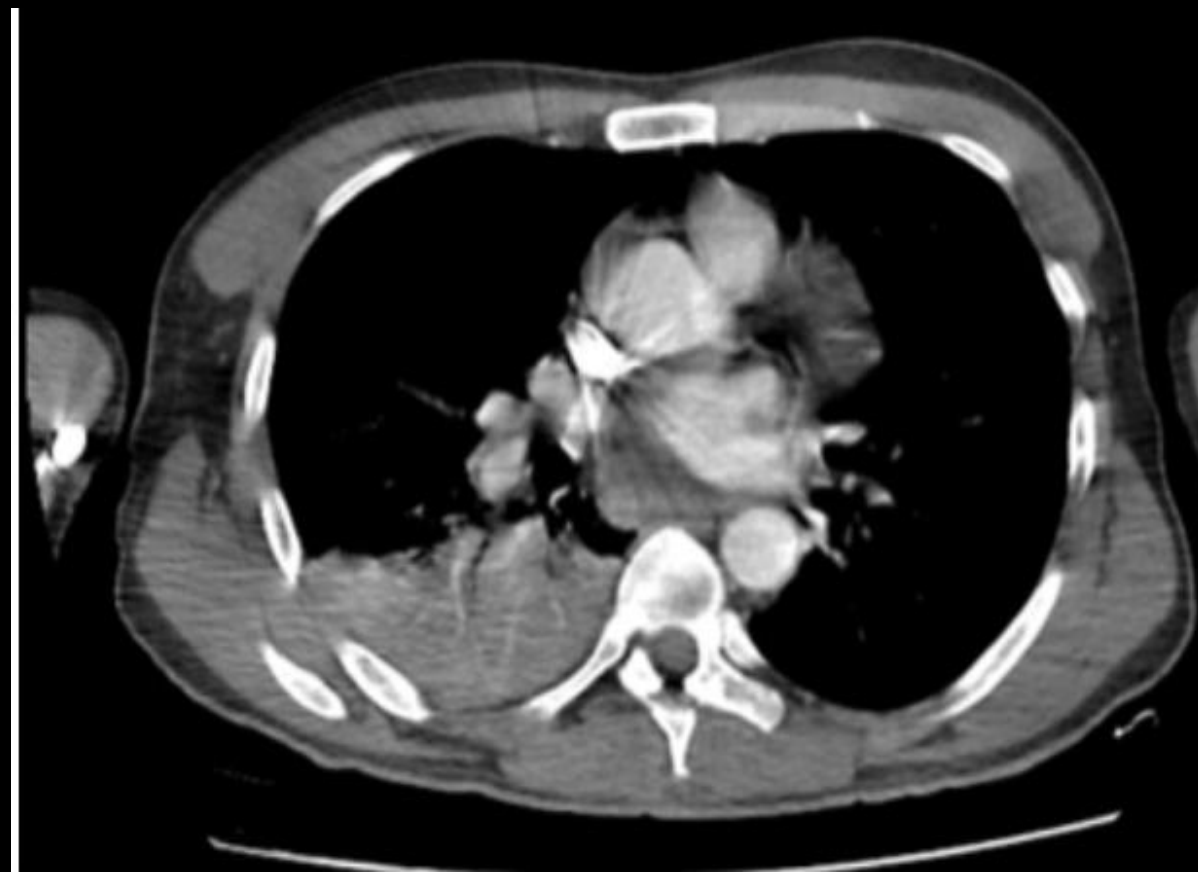OLGU 2

# Olgu 2

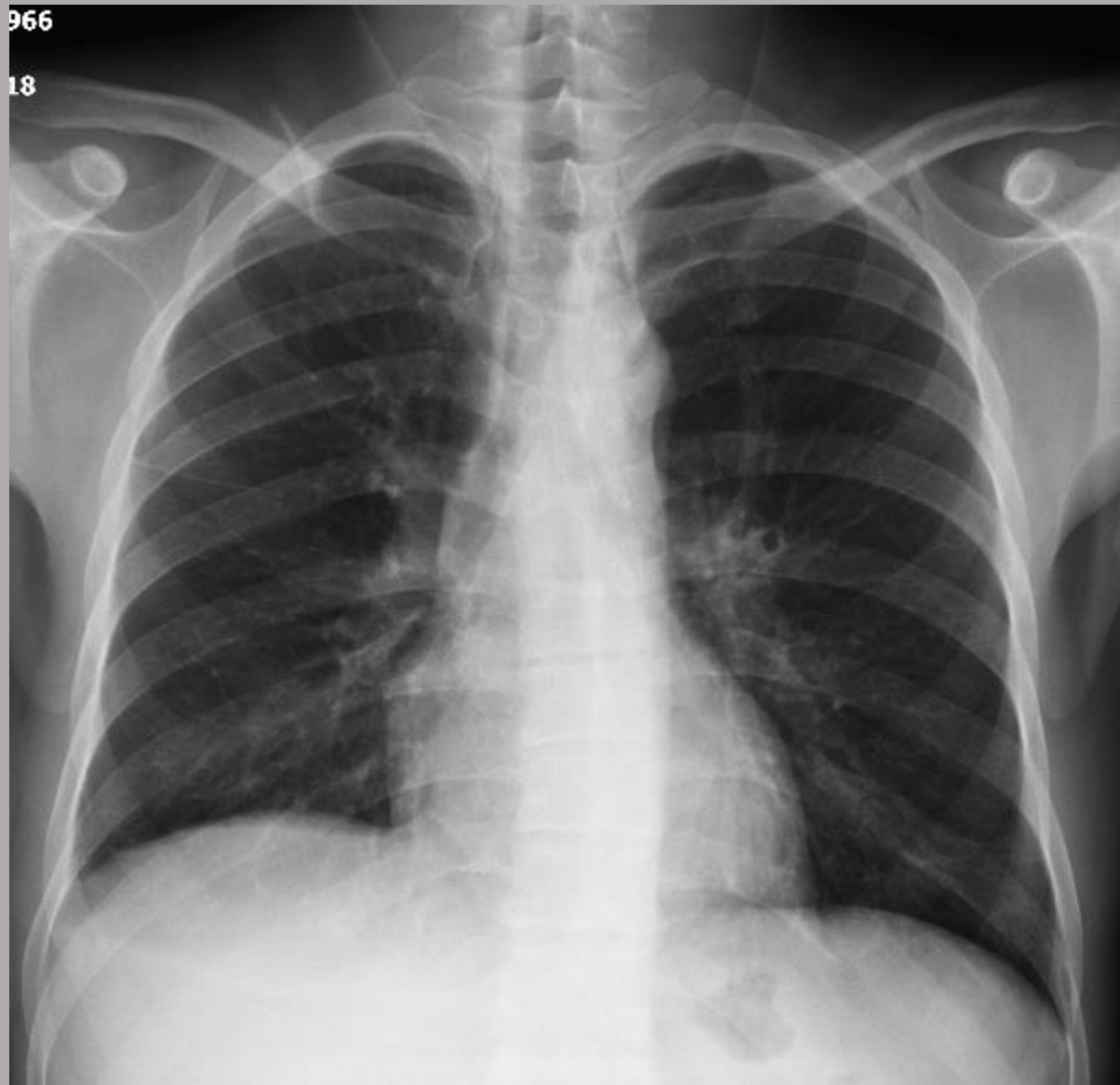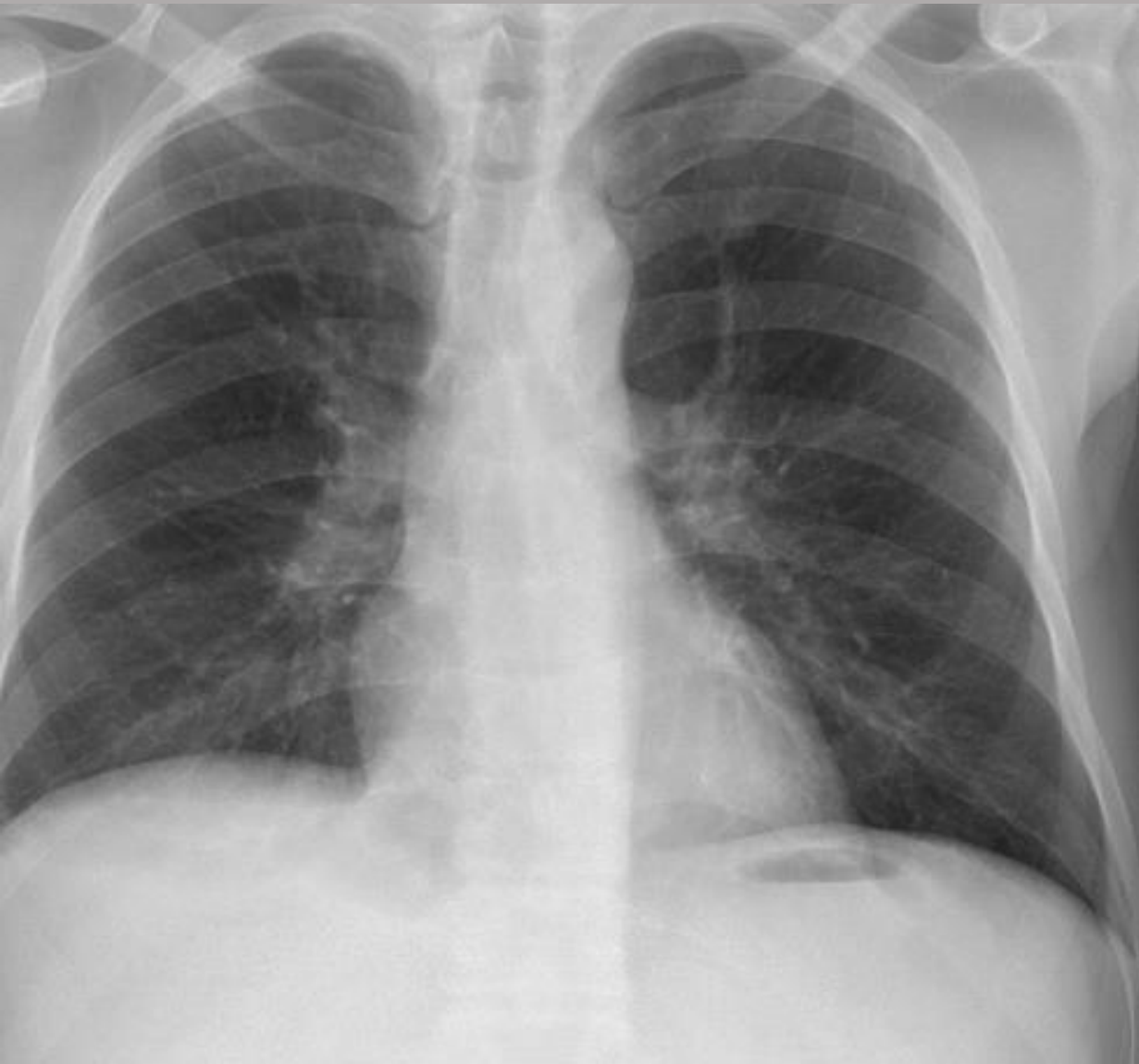- 55 yař Erkek
- Bilinen kronik hastalıđı yok
- Sigara öyküsü yok
- Öksürük balgam ateř Őikayetleri ile başvurdu



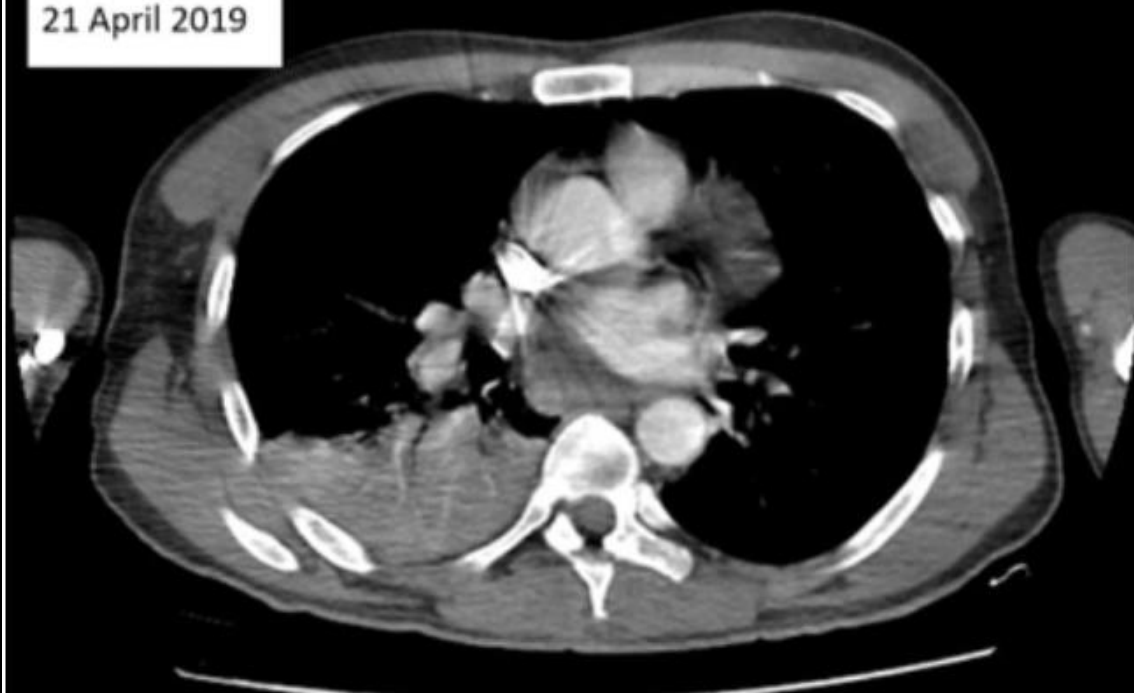



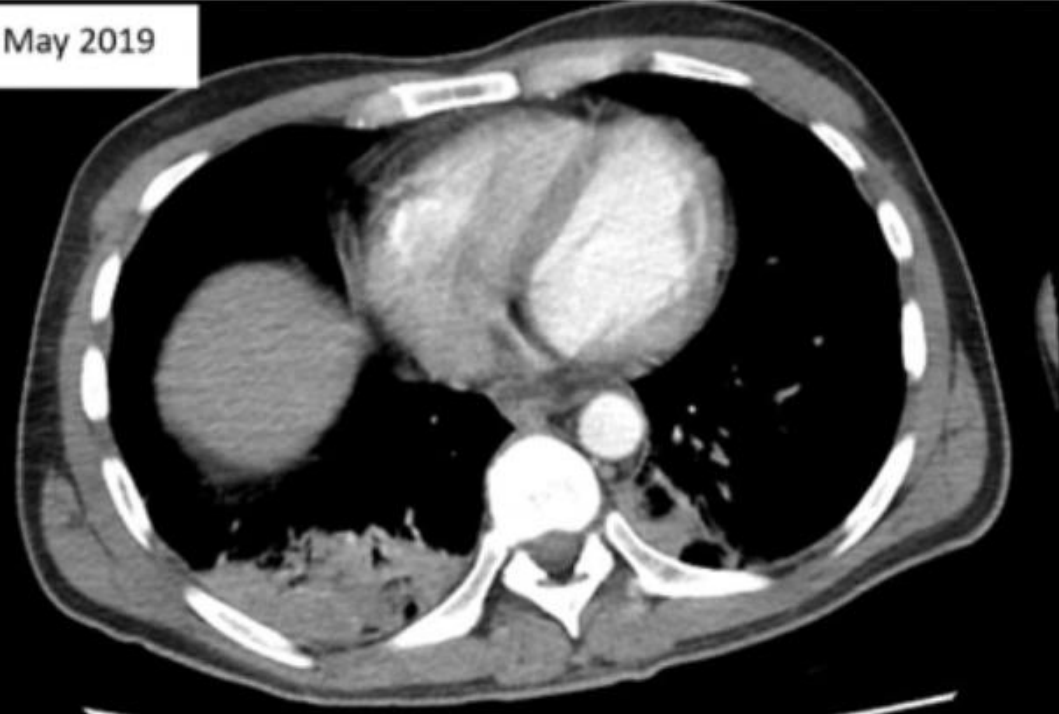- Hastanın anemnezinde her yıl bu şikayetler ile sık hastane başvuruları olduğu öğrenildi
- E nabız sisteminden ulaşılabilen eski radyolojik görüntüleri incelendi



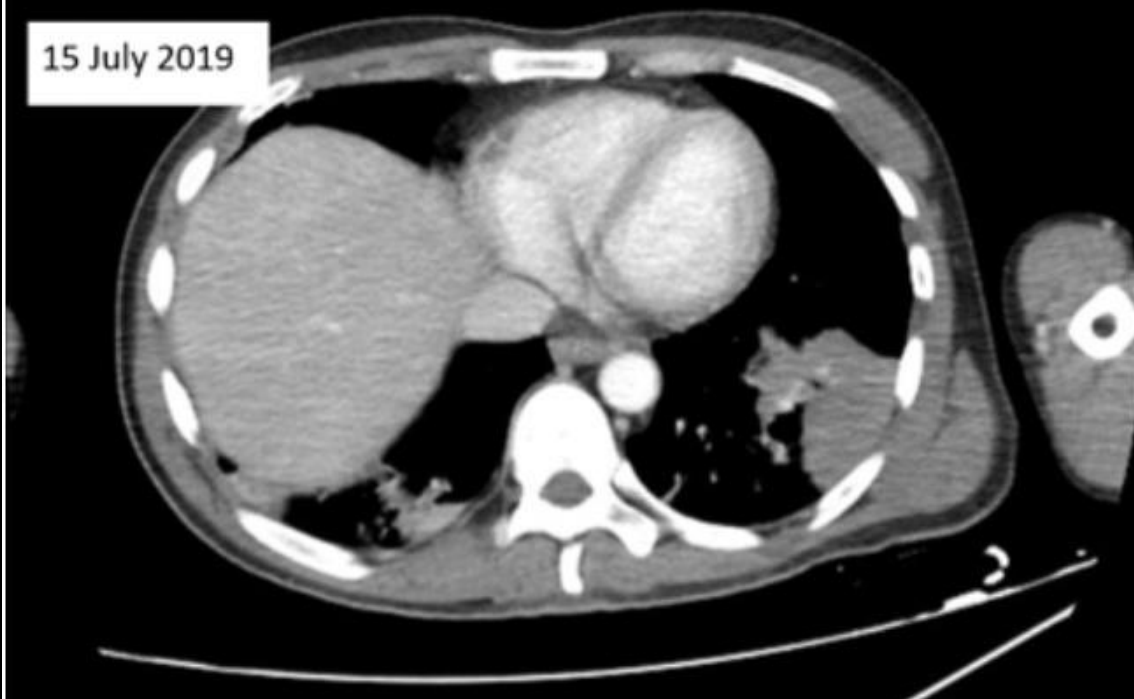
21 April 2019



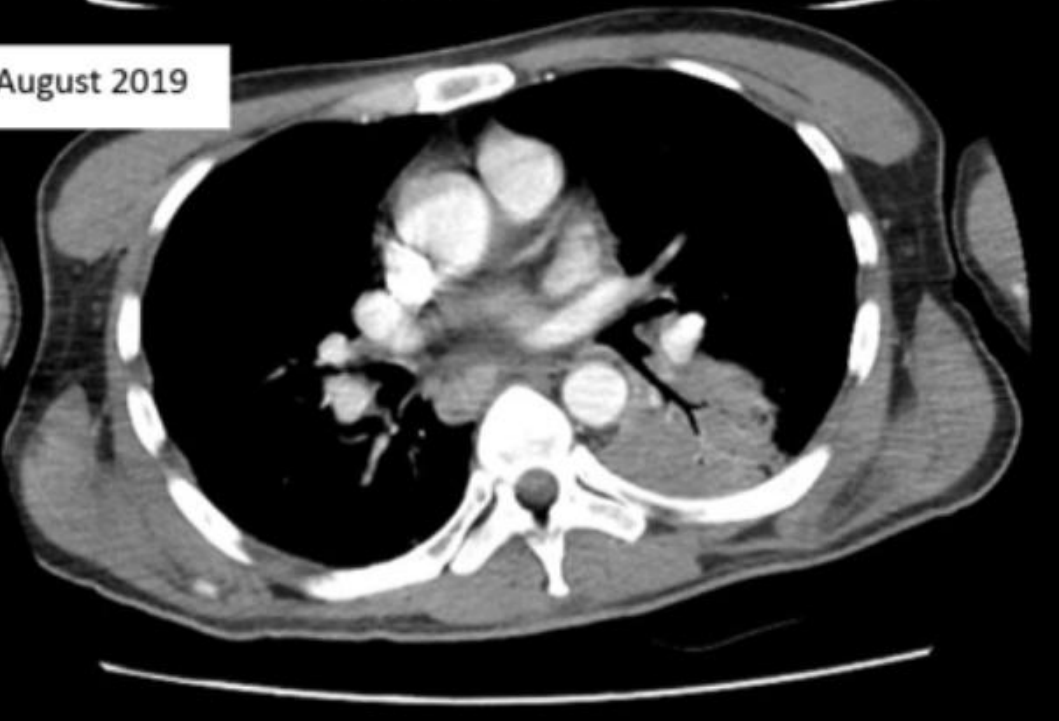
30 May 2019



15 July 2019



5 August 2019



- Hastaya bronkoskopi ve lavaj yapıldı
- EBL izlenmedi
- Kültürlerde üreme saptanmadı
- anti-HIV: negatif
- **IgG <108 mg/dL**, IgA<5 mg/dL, IgM<5 mg/dL
- 23 serotip pnömokok aşısı uygulandı ve altı hafta sonra pnömokok antikor düzeyinde önemli bir artış olmadı
- Hastaya yaygın değişken immün yetmezlik (CVID) tanısı konuldu ve intravenöz immünoglobulin (İViG) tedavisi başlandı

IgG(mg/dL) 250-1600

# CVID- Yaygın Değişken İmmün Yetmezlik

- Erişkinde, selektif IgA eksikliğinden sonra en sık görülen immün eksiklik hastalığı
- Hipogamaglobulinemi
- Sık görülen sinüzit, pnömoni, otit ve sindirim sistemi enfeksiyonları
- **Lenfoid malignite** riski !!..

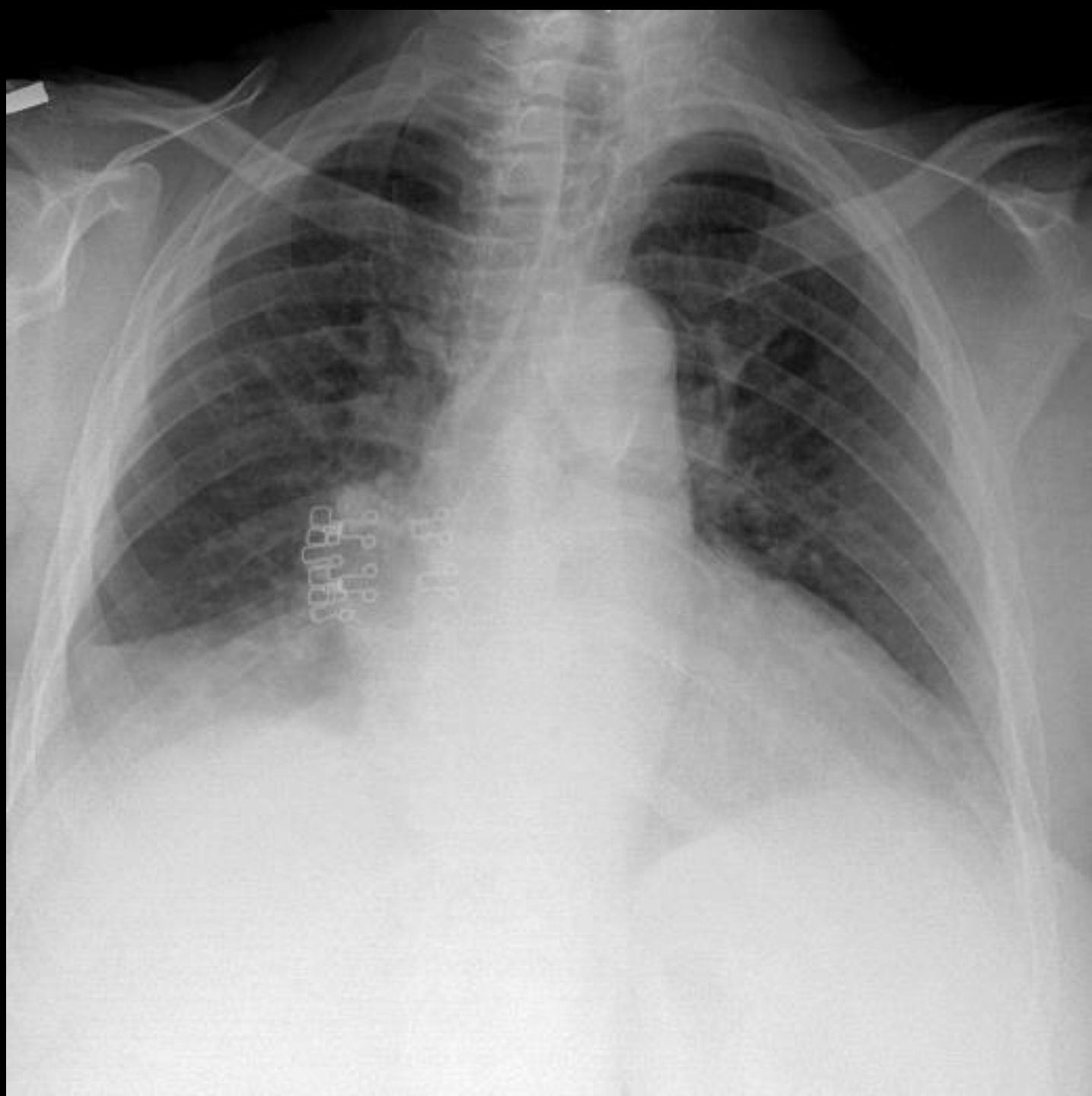
A glowing, multi-colored abstract shape with a dark center and a bright, multi-colored border. The shape is roughly circular but has irregular, wavy edges. The colors transition from a dark blue/black center to a bright magenta/purple outer ring, with a red/pinkish glow in between. The overall effect is that of a glowing, ethereal object.

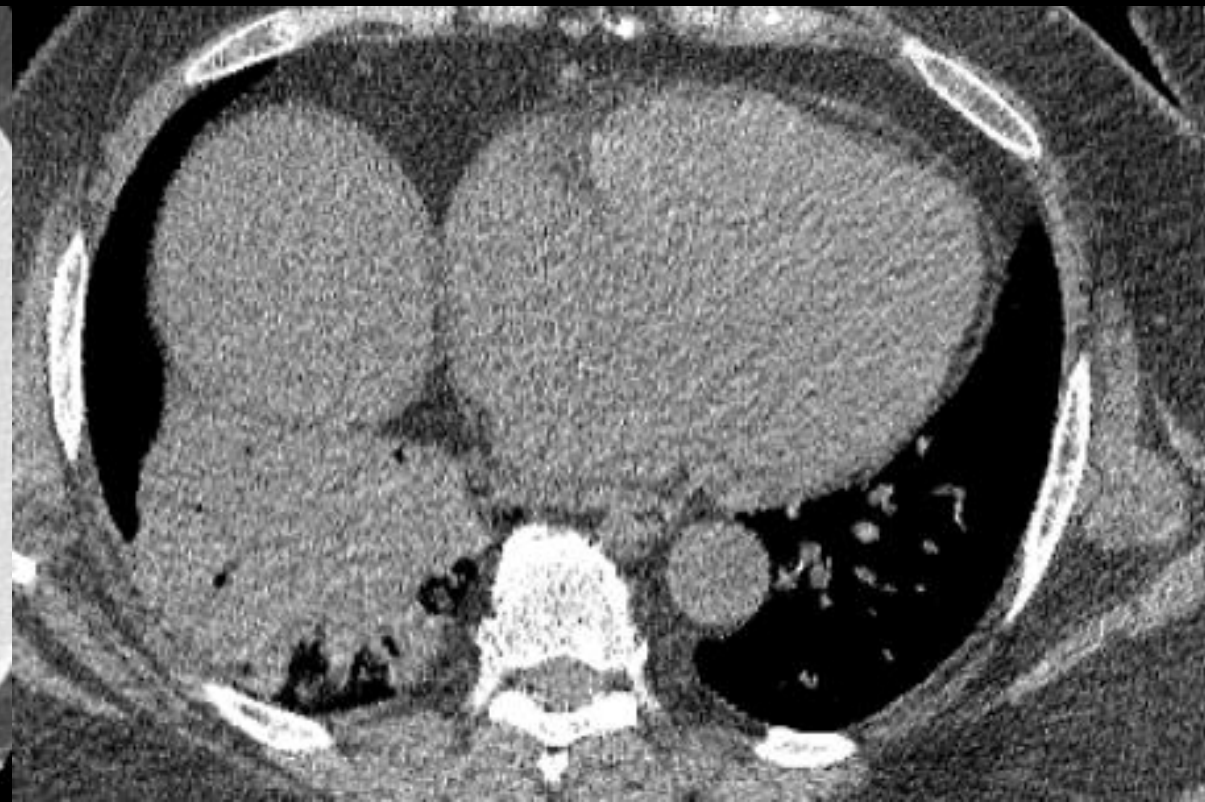
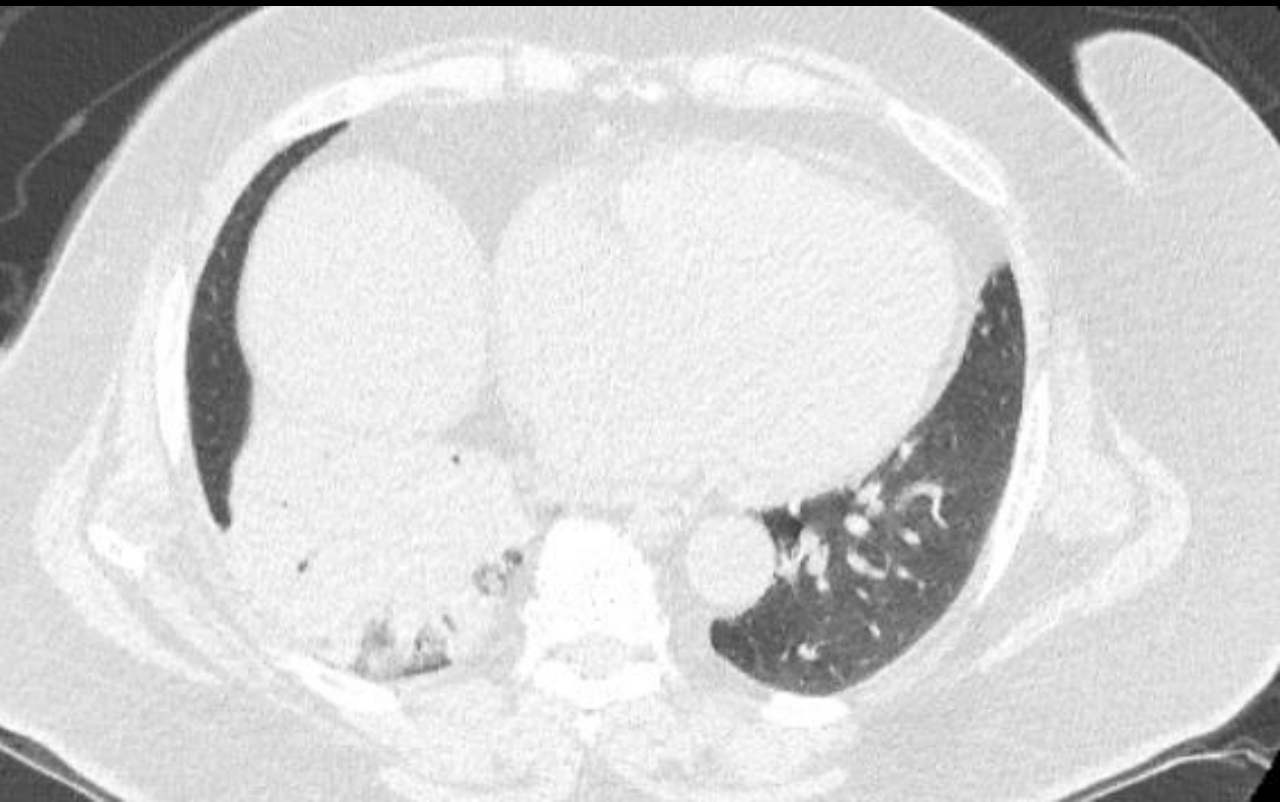
Olgu 3

# Olgu 3

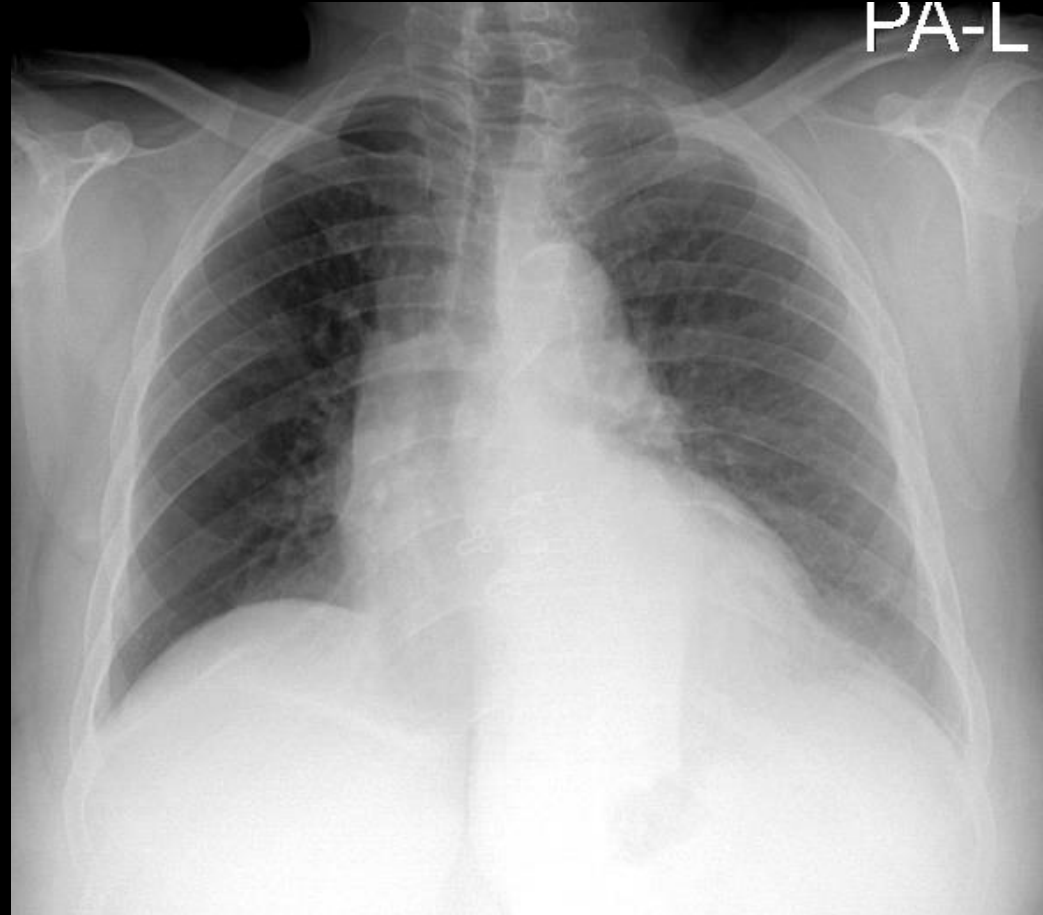
- 67 yaş kadın hasta
- 2017 yılından beri zaman zaman pnömoni nedeniyle antibiyotik kullanımı ve hastane yatışları mevcut
- Özgeçmiş: DM



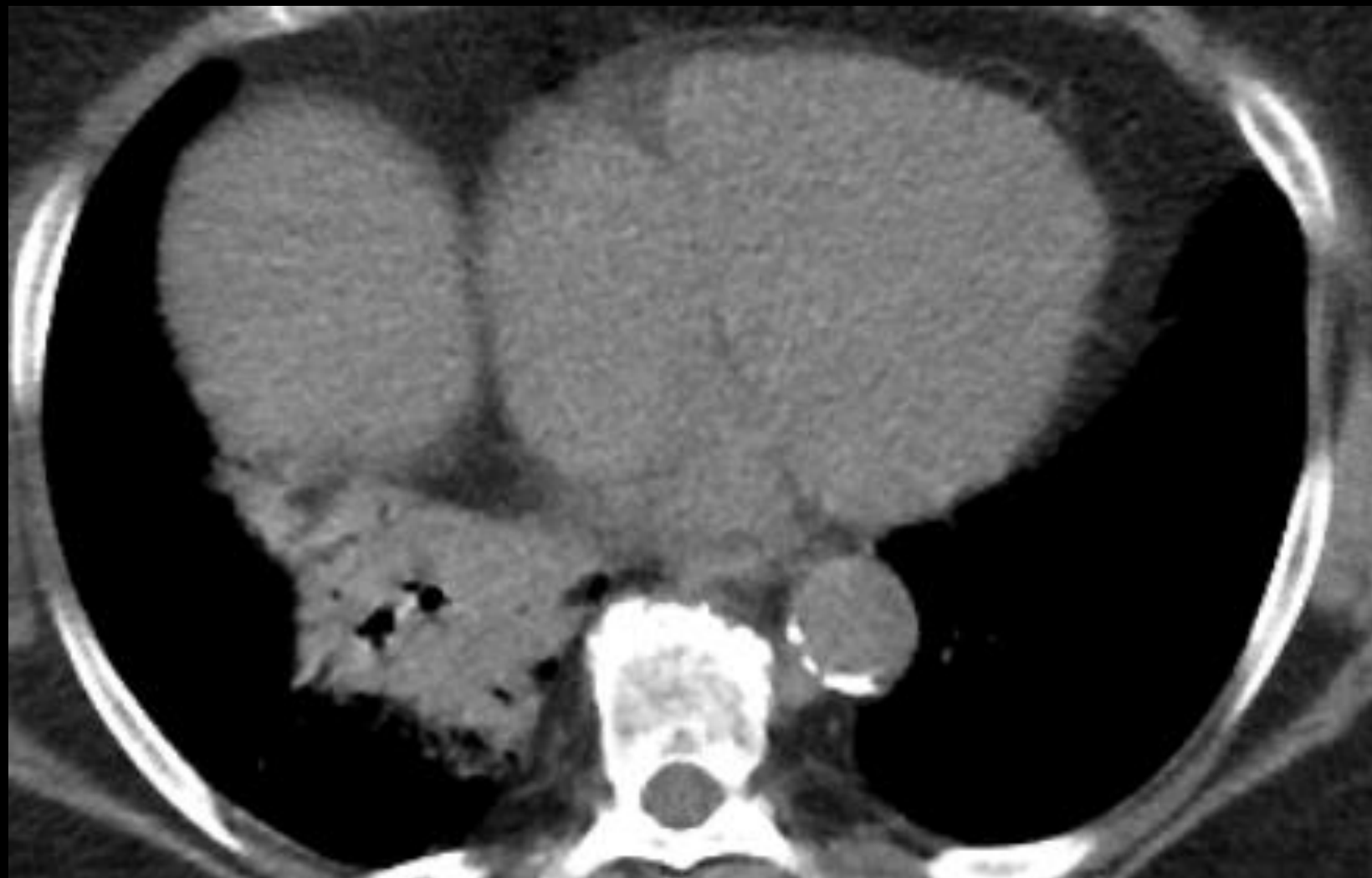



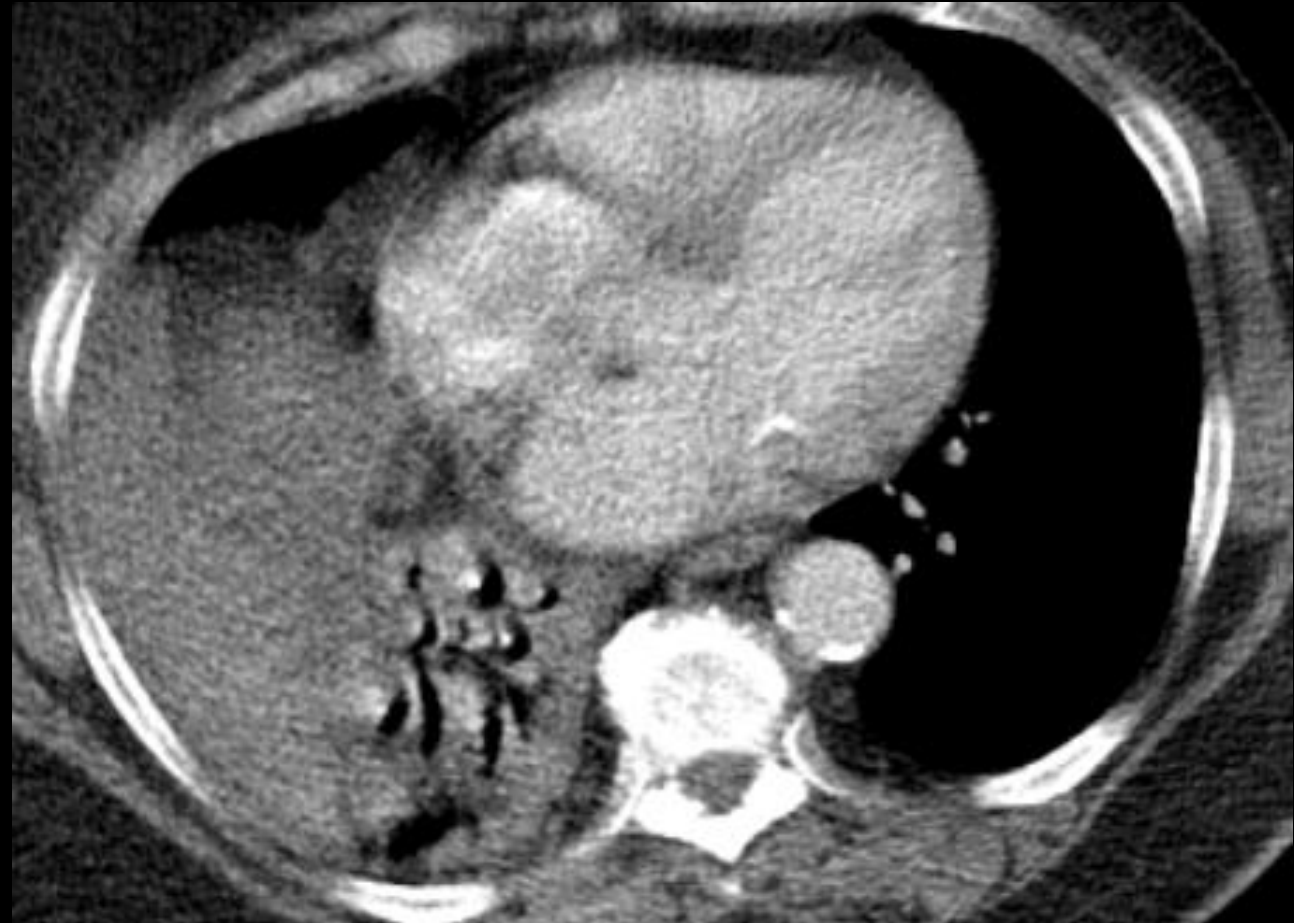
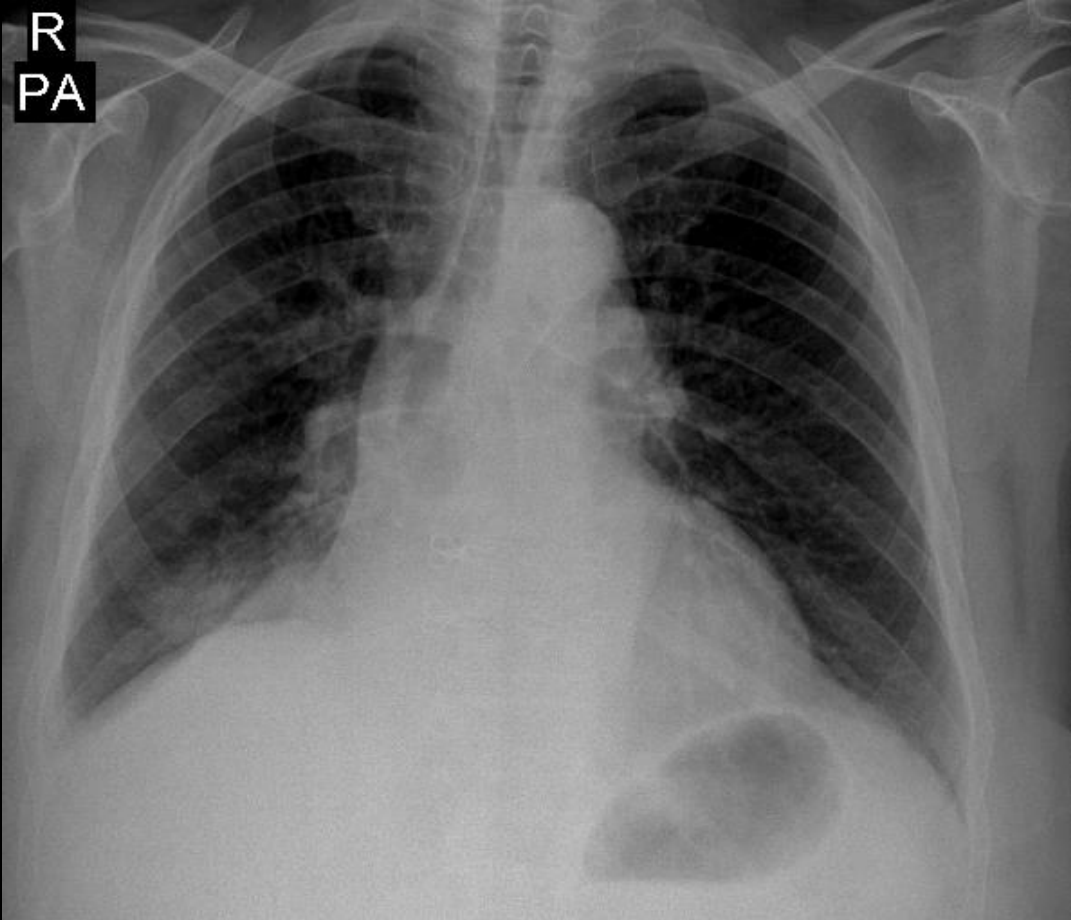
2021 yılı paac gr



2021 Haziran



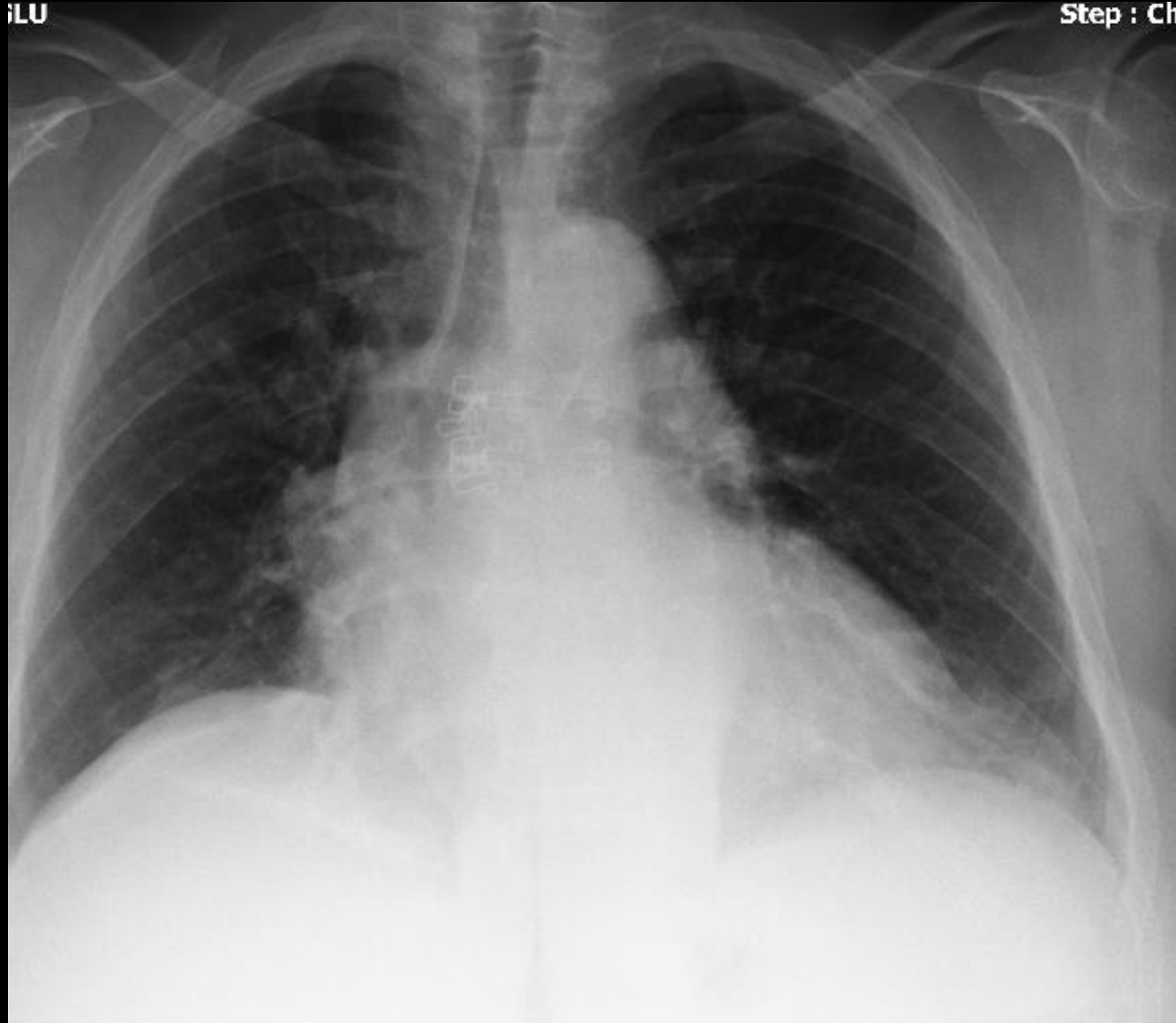
2021 Eylül



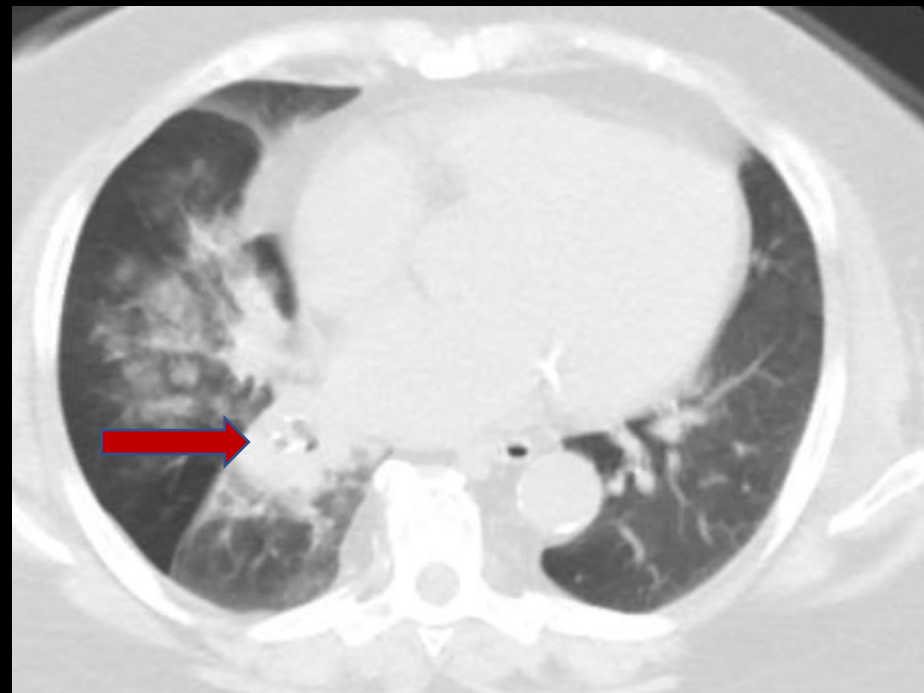
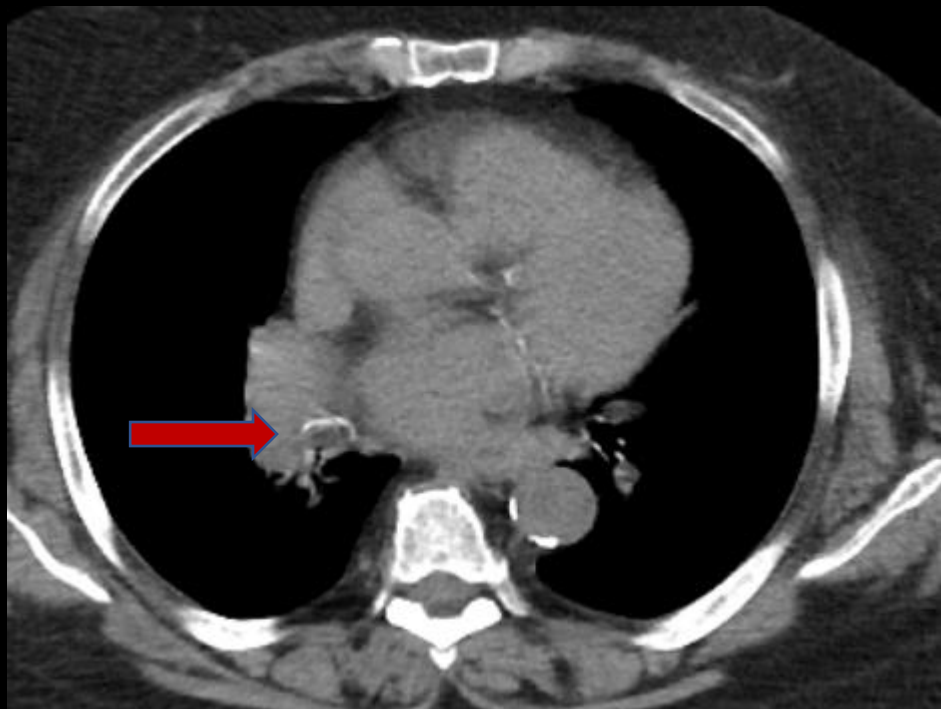
2022 Şubat

ILU

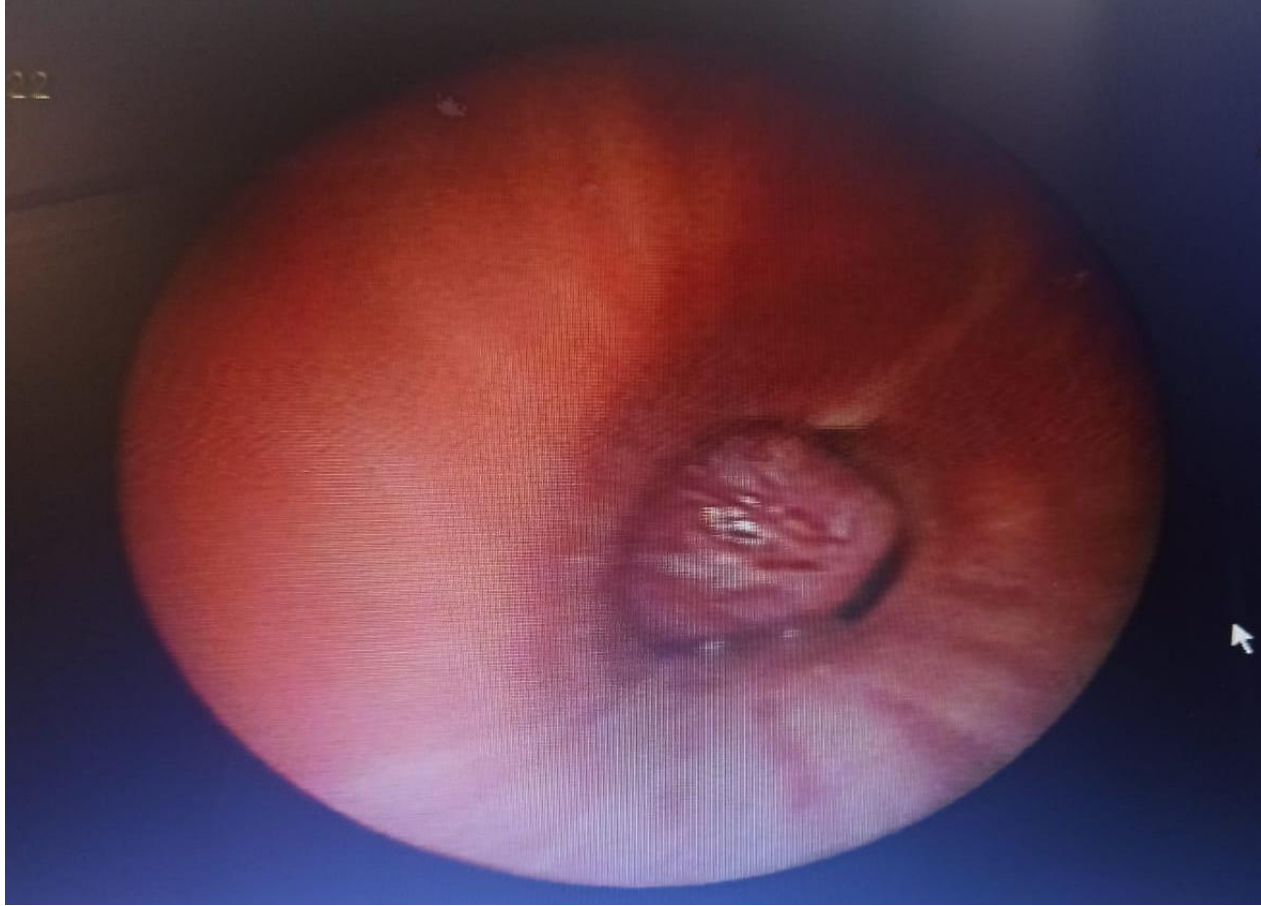Step : Ch



2022 Mart BT



**Bronkoskopi: sađ intermedier bronş tıkalı izlendi**





- Hasta girişimsel işlemler için ileri merkeze sevk edildi

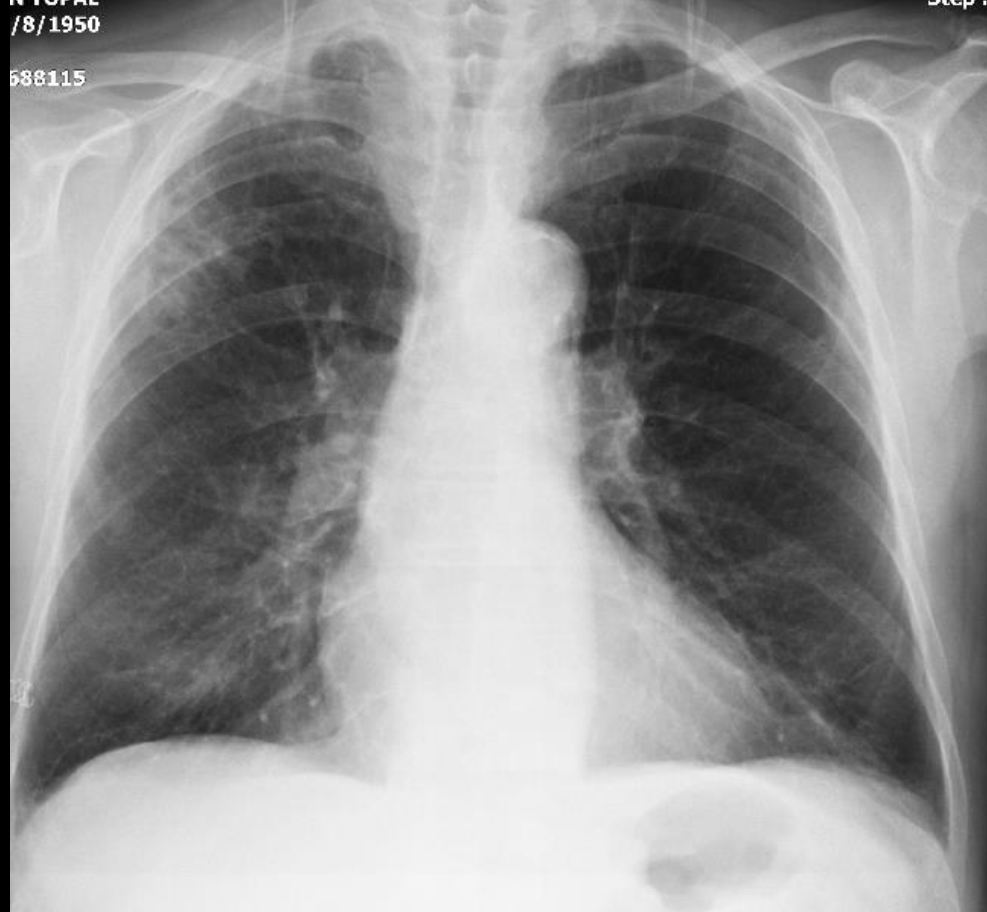

Olgu 4

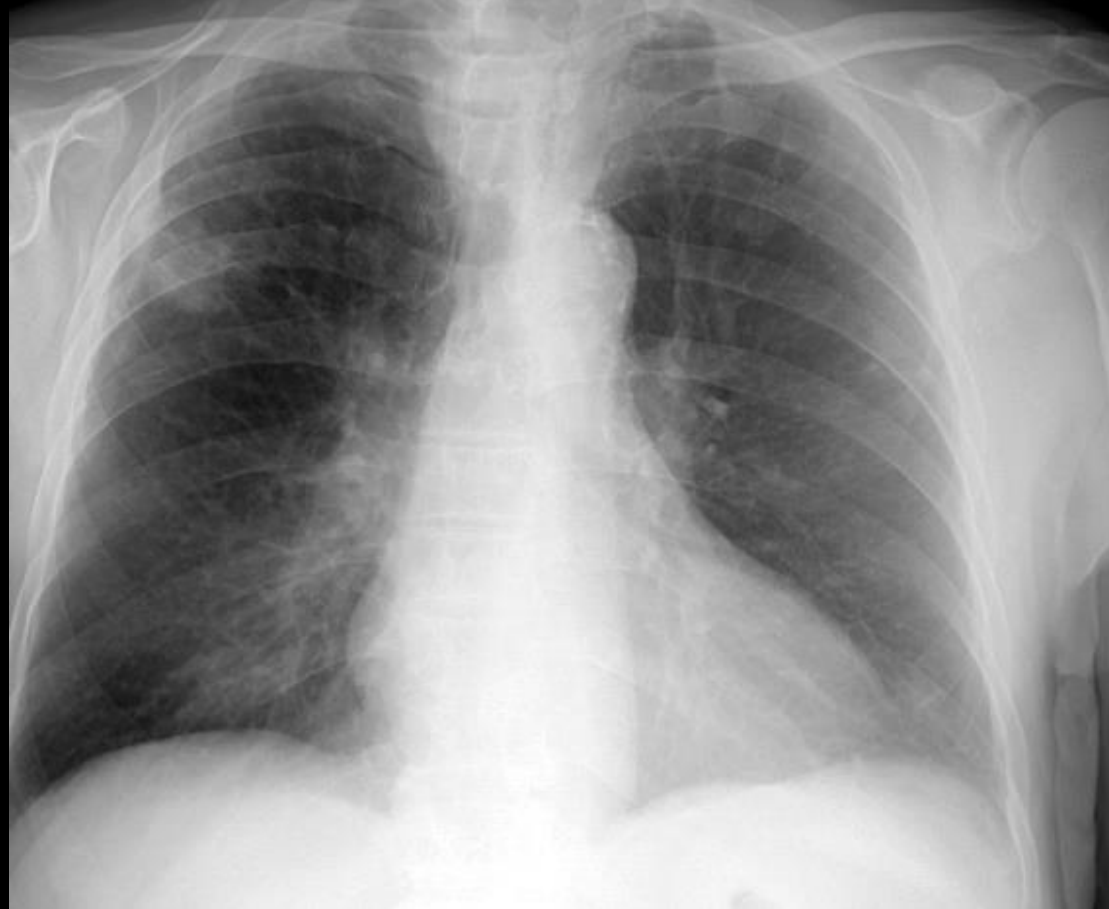# Olgu 4

- 72 yaş erkek
- 10 yıl önce Larinks ca nedeni ile opere
- KAH, HT
- 40 pk/yıl sigara aktif içici
- 2021 Eylül ayında öksürük balgam şikayeti ile hastane başvurusu

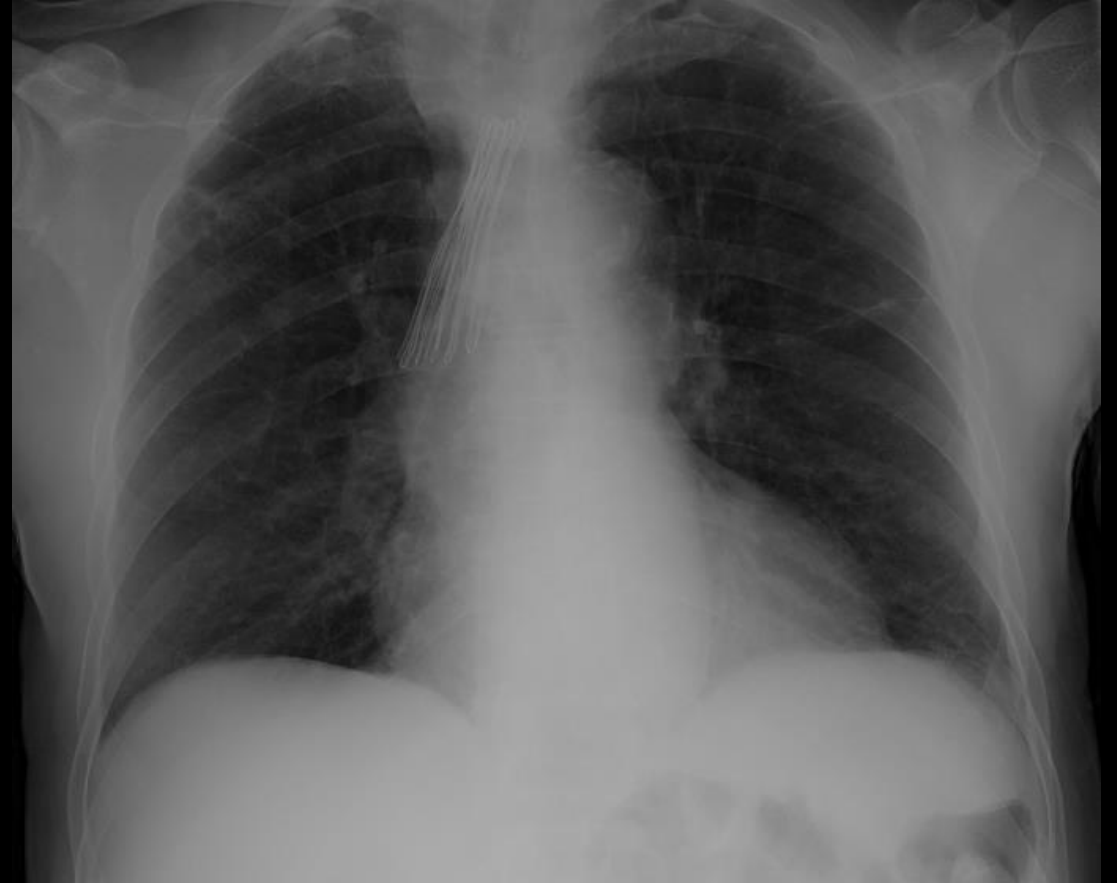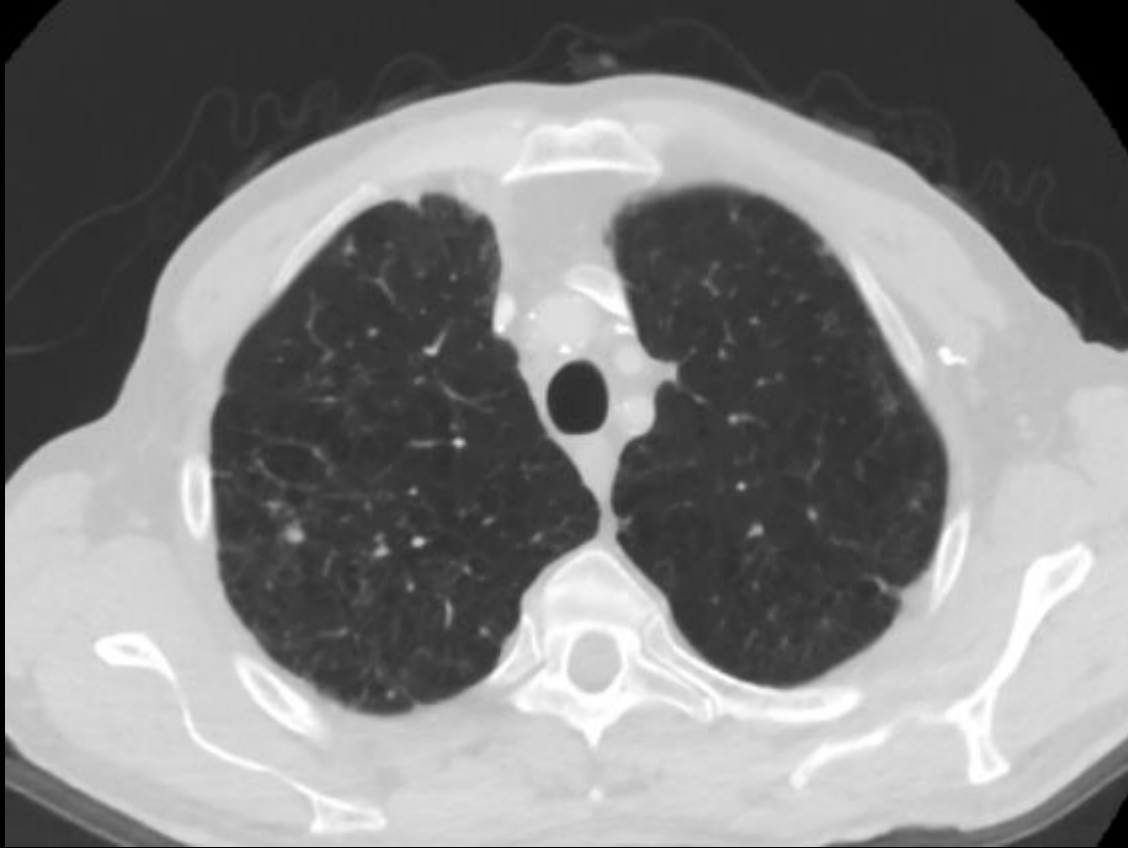# Sağ üst zon ve alt zonda infiltratif görünüm



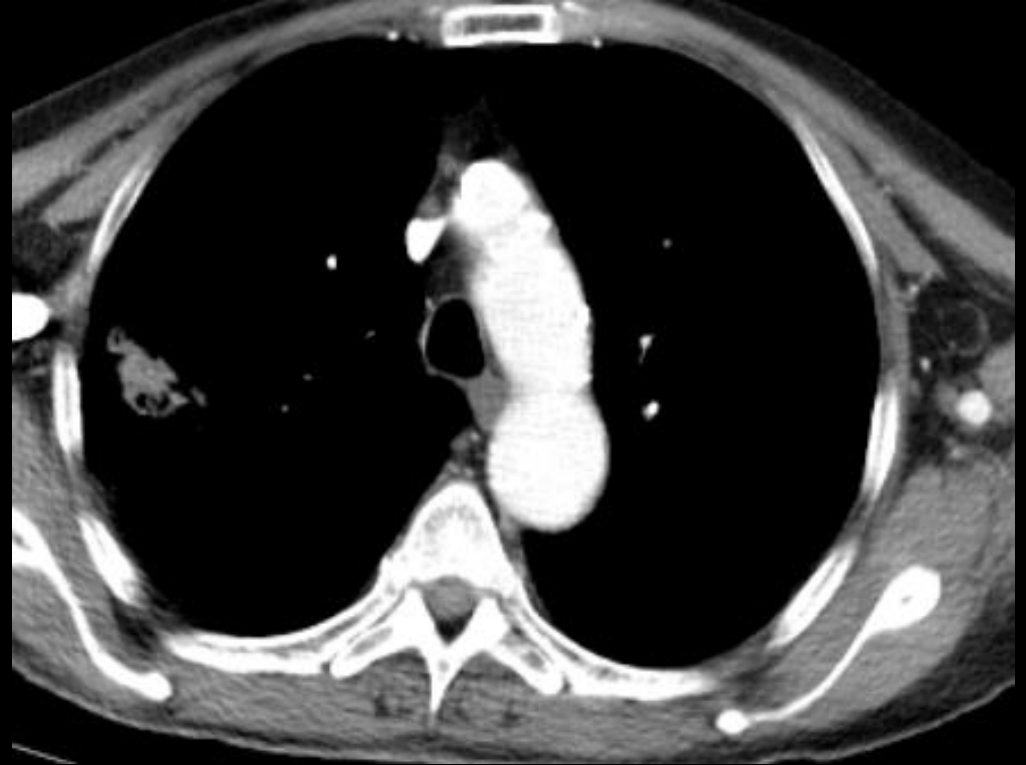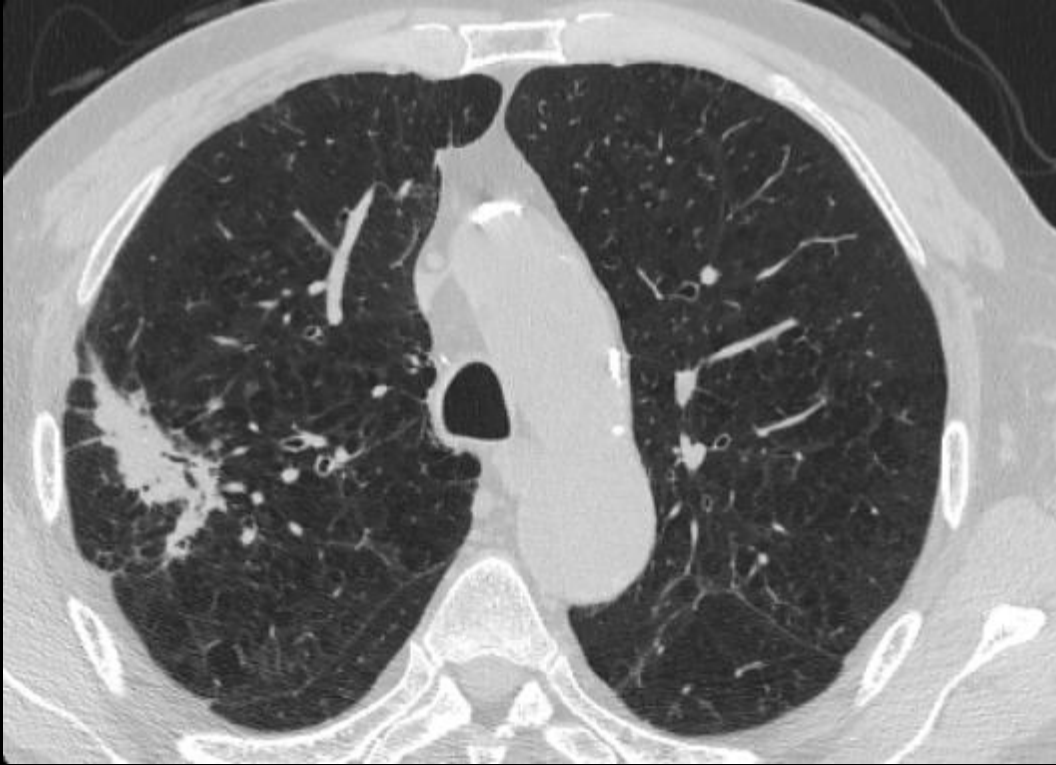Kontrol grafide sađ bazal dzelmiř ancak st  
zon infiltrasyon sebat ediyor



E nabız sisteminden eski BT görüntüsüne ulaşıldı 1 yıl önce BT görüntüsü ve grafisi



Kontrol BT görüntüsü progrese lezyon.  
Metastaz? İkinci primer?



- 20/12/2019 tarihli PET/BT tetkiki ile karşılaştırıldığında

Sağ akciğer üst lob posterior segmentte eski tetkikte izlenen düzensiz sınırlı dansite alanında boyutsal ve metabolik progresyon. Suv max :8

Fob: EBL izlenmedi lavaj benign

Metastaz ??

Bu aşamada ne önerirsiniz?



# TTiAB patoloji sonucu

Doku Alınış Yeri	Akciğer, BBT
Doku Alınış Şekli	İnsizyonel Biopsi - Tru Cut
Gönderilen	Akciğer, transbronşial biyopsi.

## MAKROSKOPİ :

0.7 cm ölçüde 1 adet tru-cut biyopsi. T1K

## MİKROSKOPİ :

Gönderilen biyopsi örneği kesitlerinde yoğun fibrotik değişiklikler, kronik inflamasyon, vasküler proliferasyon izlenmektedir. İki alanda fokal metaplastik görünümde skuamöz epitel izlenmektedir. Bu alanda mitoz görülmedi. Yapılan immünohistokimyasal incelemede pansitokeratin ve p40 ile tarif edilen skuamöz epiteide boyanma izlendi.

## TANI :

Sağ akciğer orta lob lezyon tru cut biyopsi: Lütfen mikroskopik açıklama ve notu okuyunuz.

## NOT :

Histomorfolojik bulgular öncelikle enfeksiyöz süreçleri (ön planda organize pnömoni) düşündürmektedir. Olgunun enfeksiyon tedavisi sonrası klinik değerlendirilmesi ve malignite şüphesi devamlılığında lezyondan biyopsi alınması önerilir.

- Hasta steroid tedavisi altında stabil takip edilmekte



# TEŐEKKÜRLER

[neslihan.ozcelik@erdogan.edu.tr](mailto:neslihan.ozcelik@erdogan.edu.tr)

# Olgu 5 sol bazal lezyon ( aysen kır 736977)

- Bu vaka 31 ağustosta pet cekilecek takip edelim

# Olabilecek diğ̈er vakalar

- Tbc-sarkoidoz olgusu etanarcept
- Kalaycı akc
- CPAM