



# GİRİŞİMSEL PULMONOLOJİ: OLGU ÖRNEKLERİ

**Doç.Dr.Efsun Gonca Uğur Chousein**

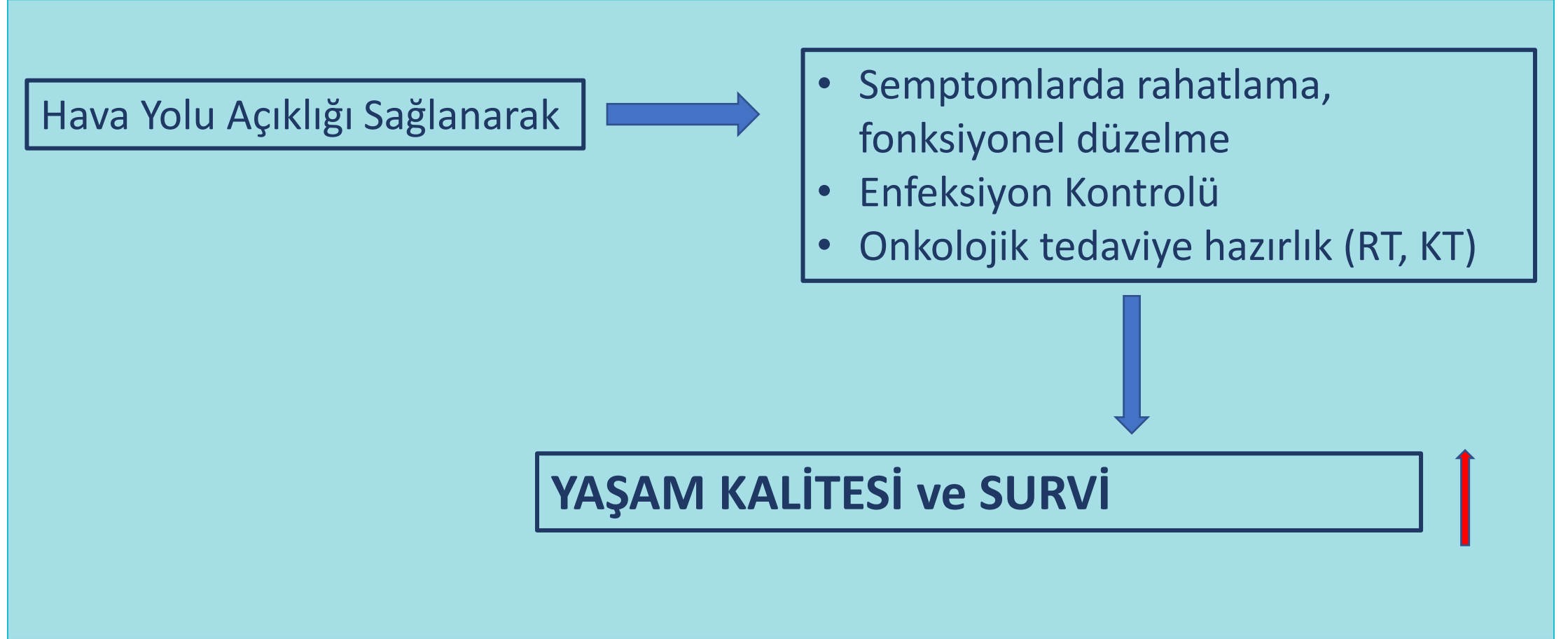**Doç.Dr.Demet Turan**

**Prof.Dr.Mehmet Akif Özgül**

**Prof.Dr.Erdoğan Çetinkaya**

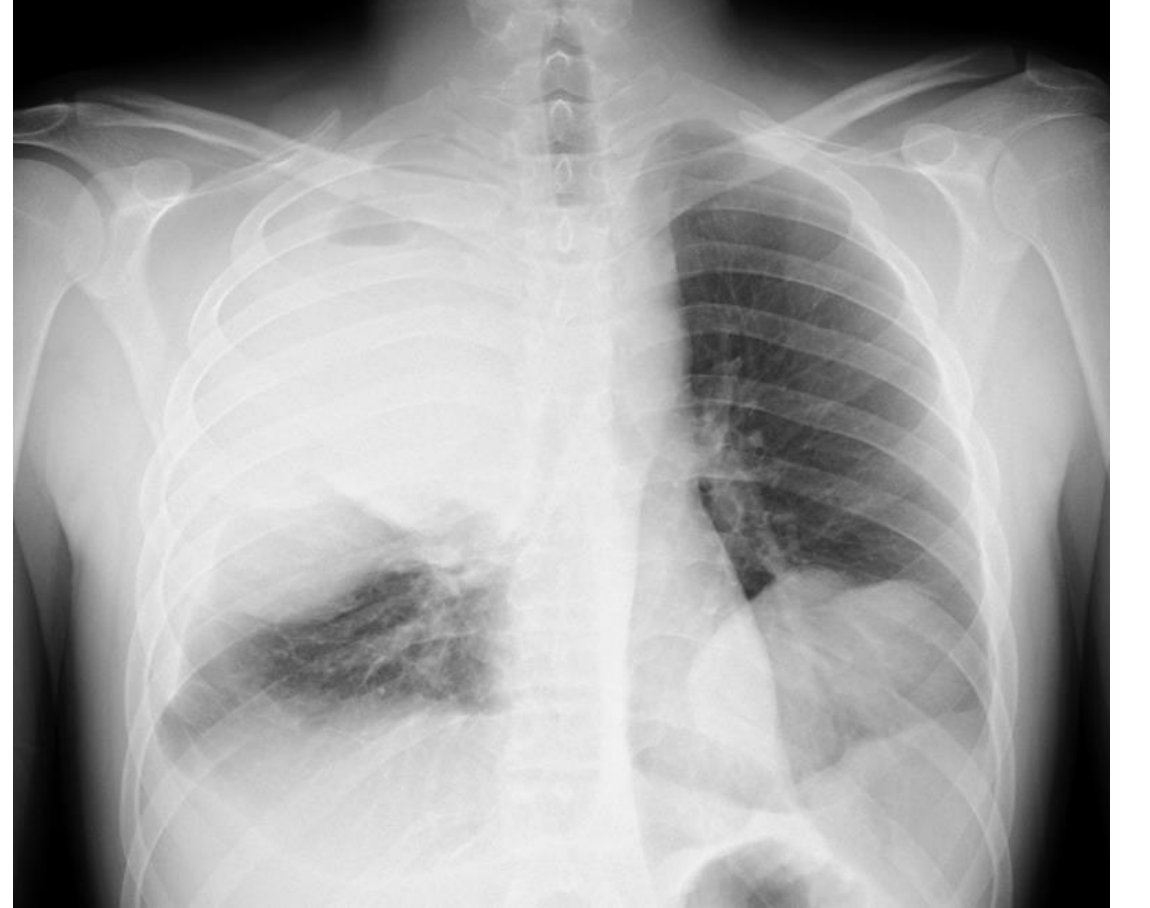**Solunum Buluşmaları 2022- URFA**

# Bronkoskopik Teknikler İle



# OLGU 1

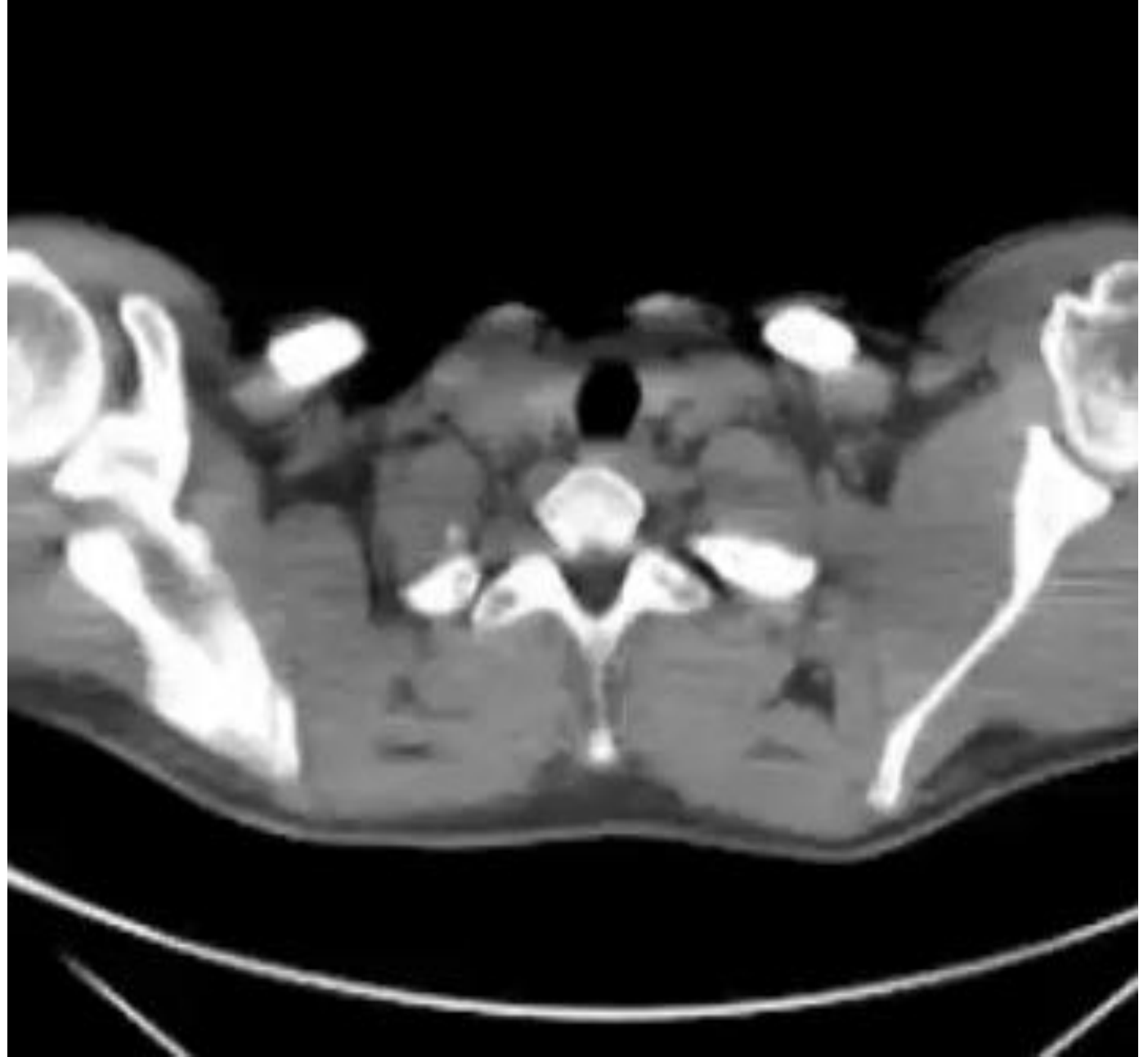
- 23 yaşında, erkek
- Şikayeti: Nefes darlığı
- Hikayesi: Nisan 2018'de Ewing sarkomu tanısı ile onkolojik tedavi görmüş. 1.5 yıl kontrol altında kaldıktan sonra giderek artan nefes darlığı nedeni ile hastanemiz aciline başvurmuş ve interne edilmiş



**PA AKCİĞER GRAFİSİ**

# OLGU 1

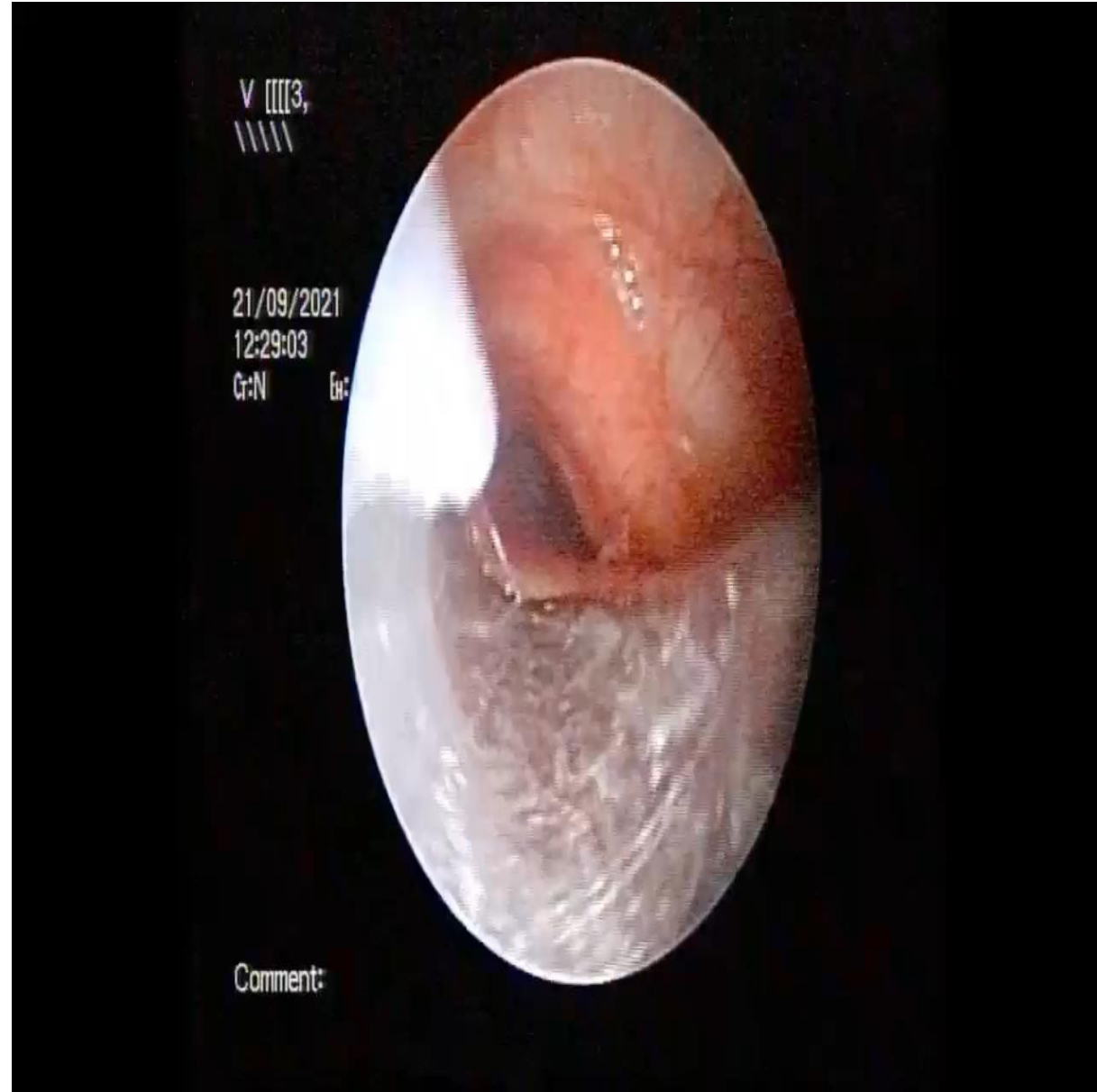
- Özgeçmiş: Ewing sarkomu (2018)
- Alışkanlık: 4p/yıl sigara, aktif içici
- Fizik muayene:  
TA: 110/80 NDS: 130/dak  
SDS: 30/dak  
Solunum sistemi: stridor(+)
- Laboratuvar:  
WBC: 14.39 $10^3$ /uL PLT: 579  $10^3$ /uL  
CRP: 132 mg/dL L



**TORAKS BT**

# OLGU 1

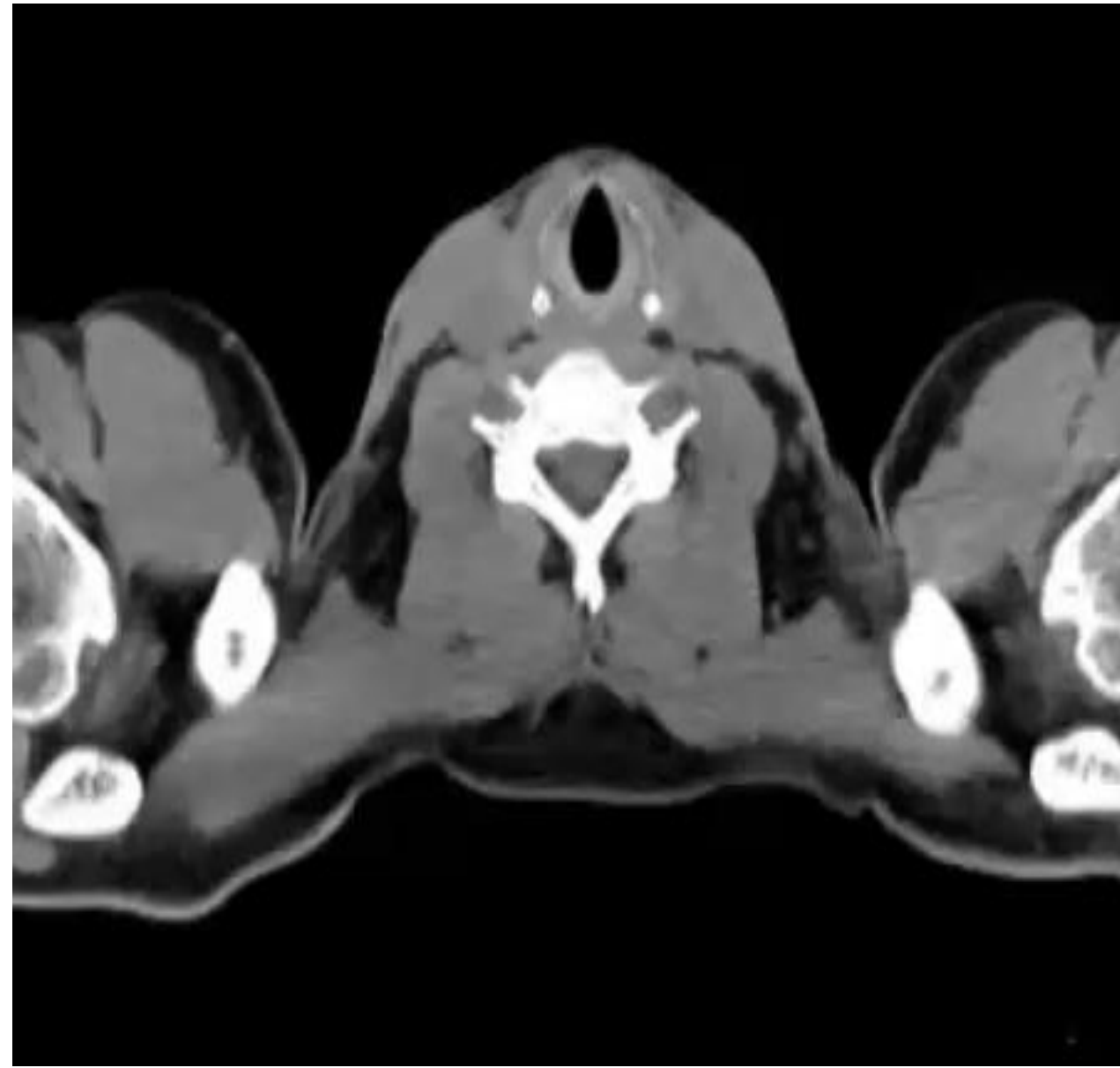
İşlem öncesi satürasyonu % 70  
(16/dakika O2 ile)



İşlem sonrası  
satürasyonu % 98  
(2/dakika O2 ile)

## OLGU 1

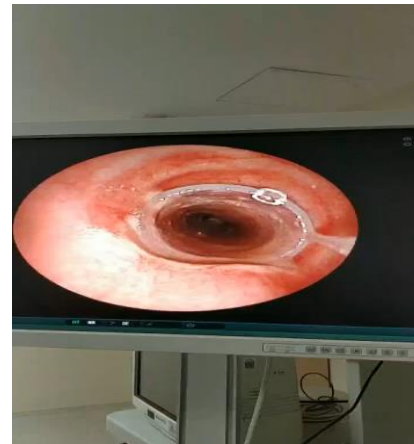
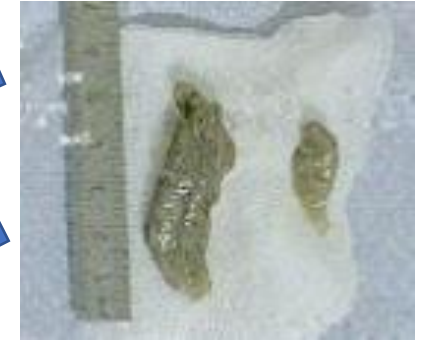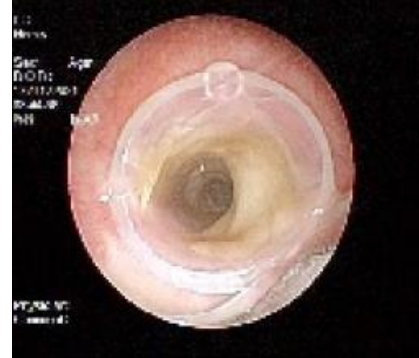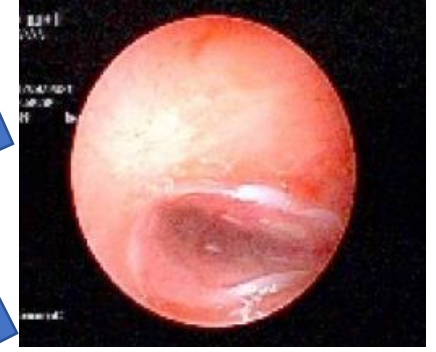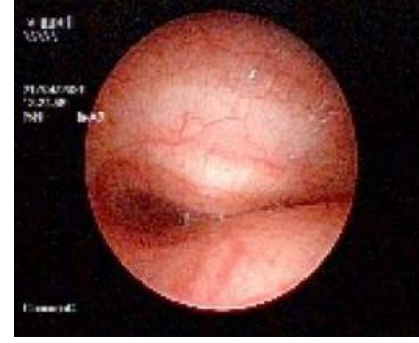- Hastamız onkolojik tedavisi devam etmekte. RT'ye sekonder ağır bir özofajit atağı geçirdi, bu nedenle oral alımı kısıtlanınca dehidrate kaldı
- Stentinde gelişen mukostaz nedeni ile 2 kez rijid bronkoskopi uygulandı
- Pulmozyme ile mukostazı da kontrol altına alındı



**İŞLEM SONRASI TORAKS BT**

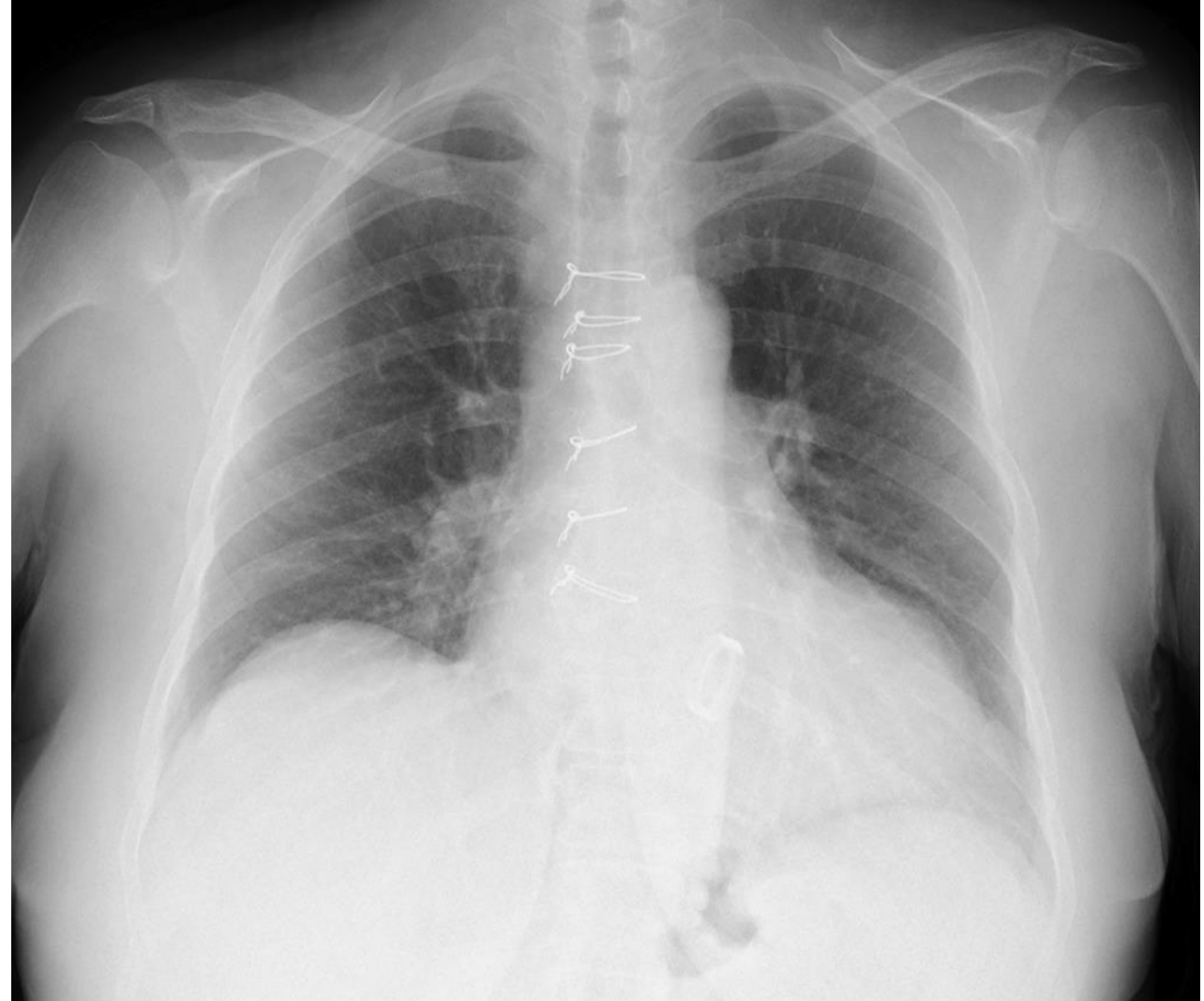# OLGU 1

- Hastamız onkolojik tedavisi devam etmekte. RT'ye sekonder ağır bir özofajit atağı geçirdi, bu nedenle oral alımı kısıtlanınca dehidrate kaldı
- Stentinde gelişen mukostaz nedeni ile 2 kez rijid bronkoskopi uygulandı
- Pulmozyme ile mukostazı kontrol altına alındı.



## OLGU 2

- 60 yaşında, kadın
- Şikayeti: Nefes darlığı
- Hikayesi: Nefes darlığı nedeni ile başvurduğu poliklinikte çekilen toraks BT sonrası hasta interne edilmiş
- Özgeçmiş: DM, HT, İKH, KBY, opere MVR, Covid-19 pnömonisi nedeni ile 3 ay önce entübe halde YBÜ yatışı

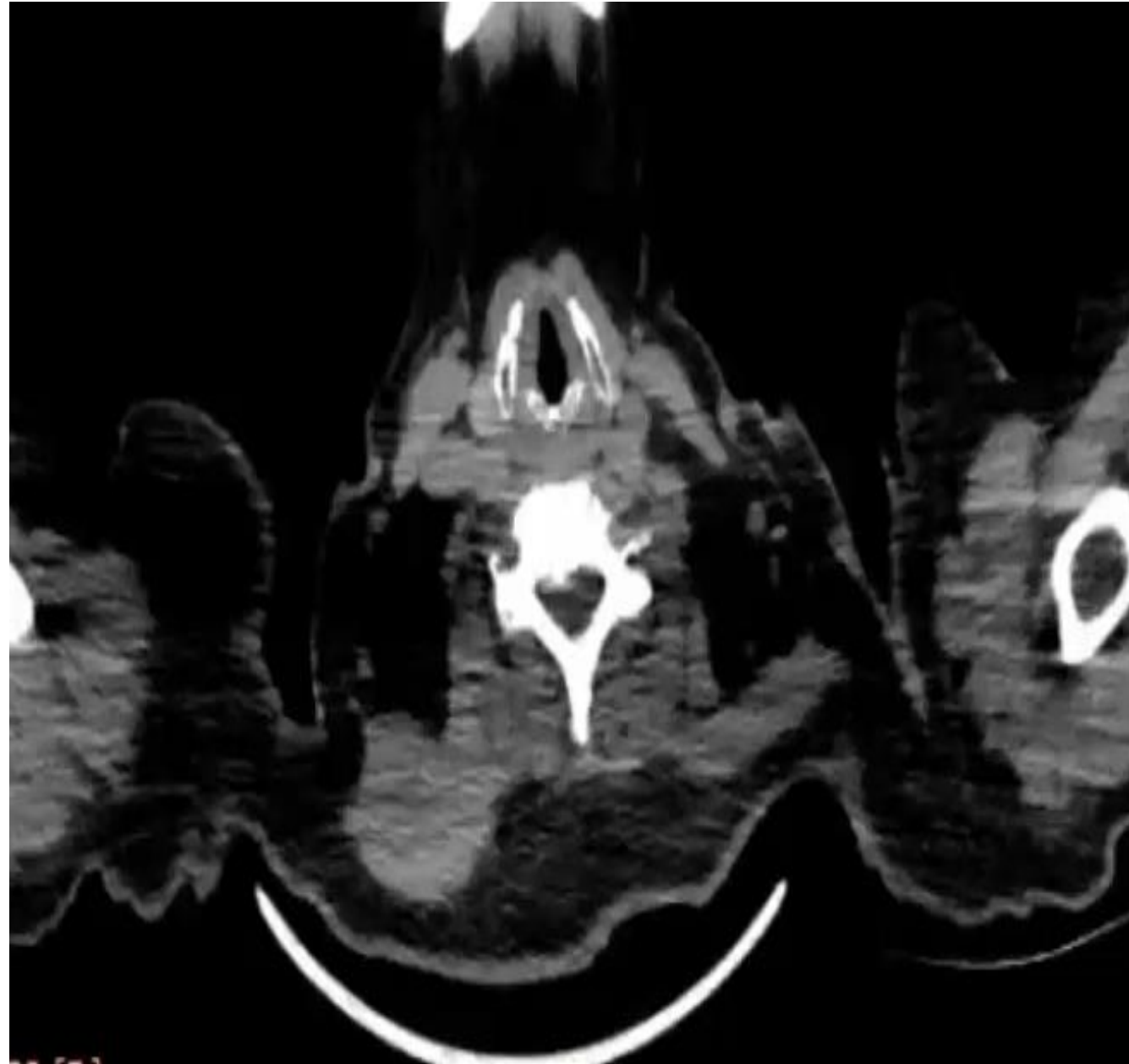


**PA AKCİĞER GRAFİSİ**



## OLGU 2

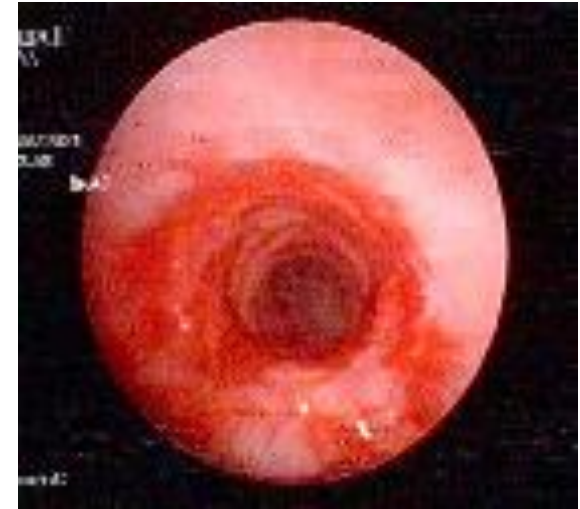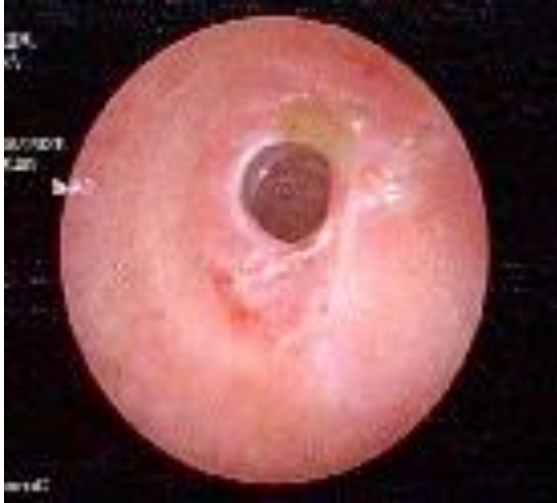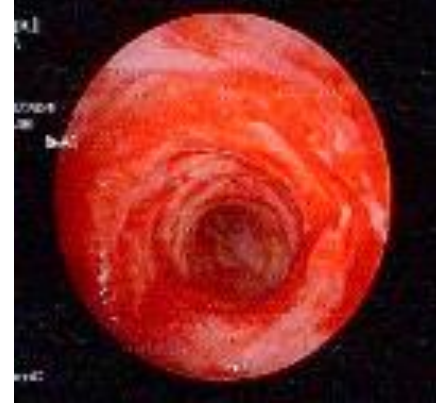
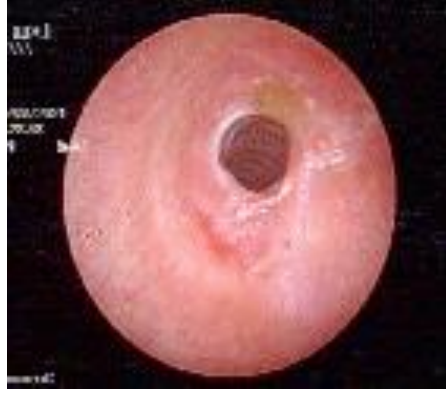- Alışkanlık: Bir özellik yok
- Fizik Muayene: TA:140/100 NDS:135/dak  
Sat: %94(oda) SDS: 28/dak
- Solunum Sistemi: Bilateral solunum sesleri azalmış, alt alanlarda raller(+)
- Kardiovasküler Sistem: Taşikardik, VES(+), Bilateral pretibial ödem(++/++)



**TORAKS BT**

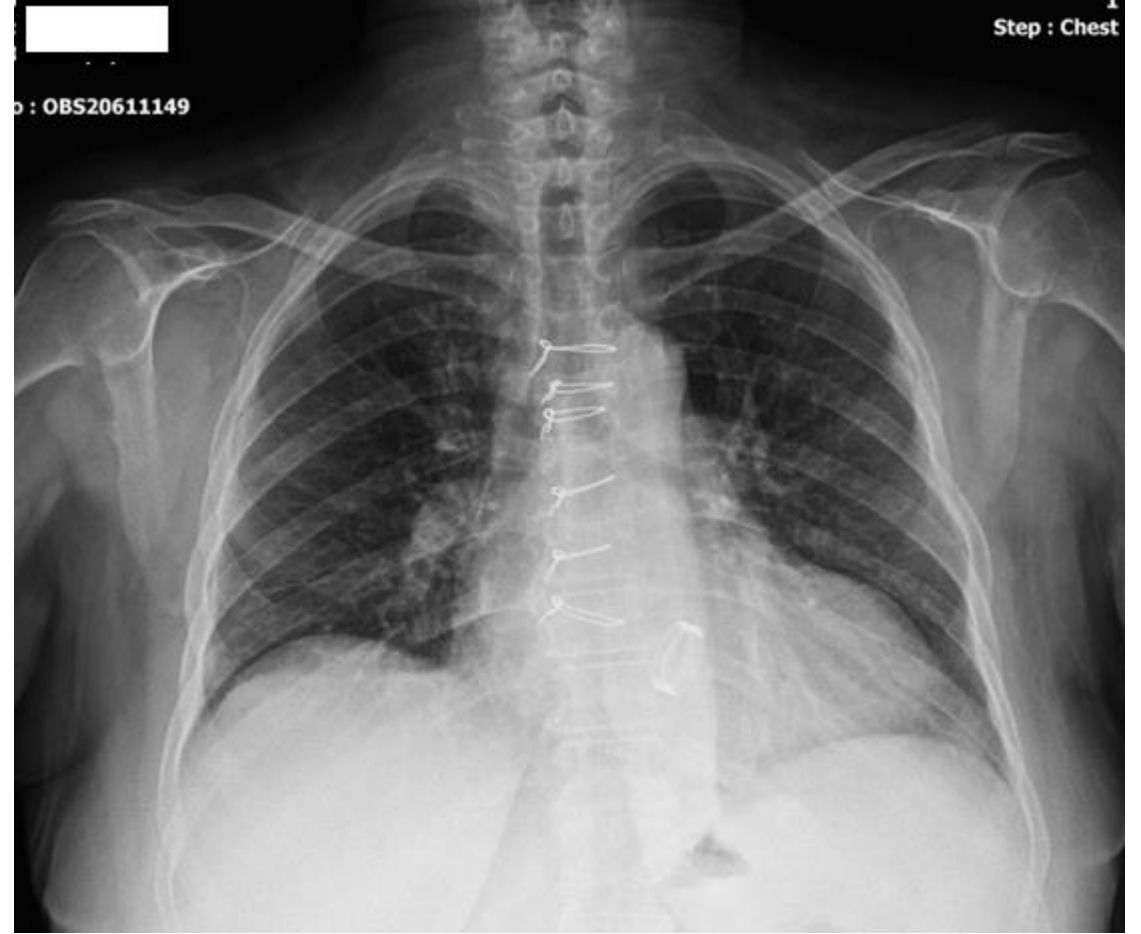## OLGU 2

### İLK RİJİD BRONKOSKOPI



## OLGU 2

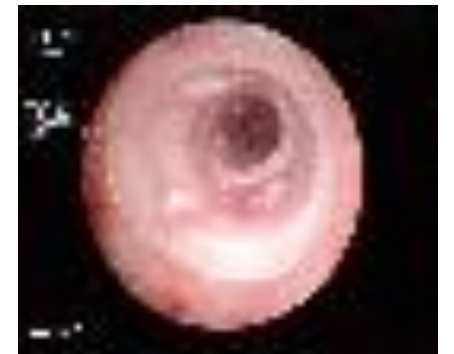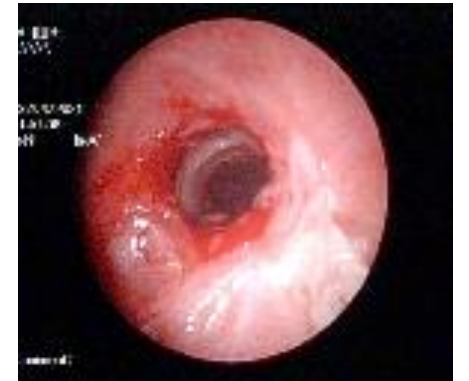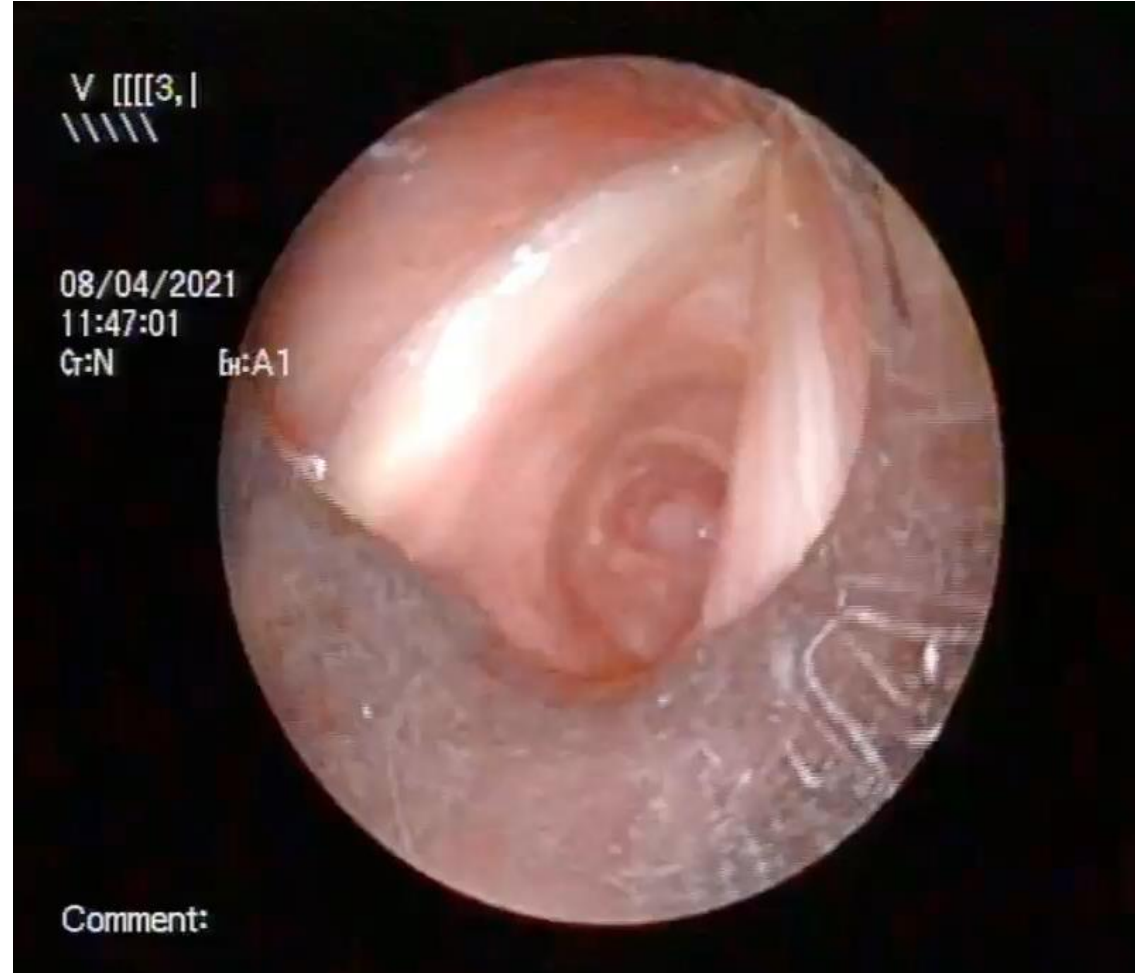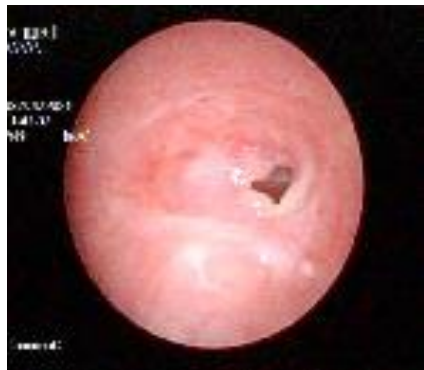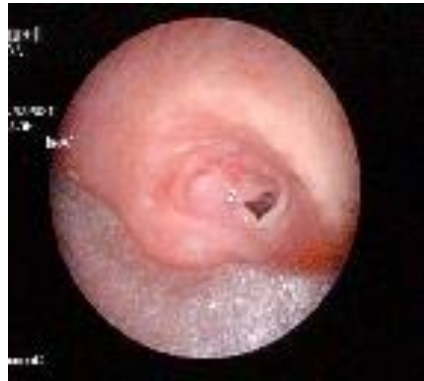- Hasta dilatasyon işleminden 1 ay sonra yine aynı semptom ile başvurdu



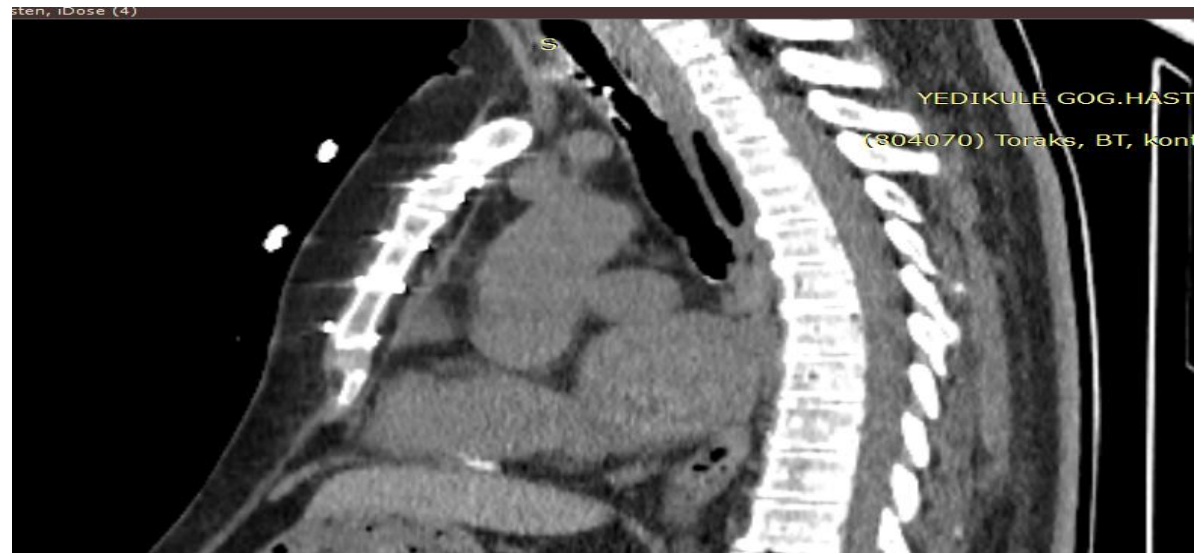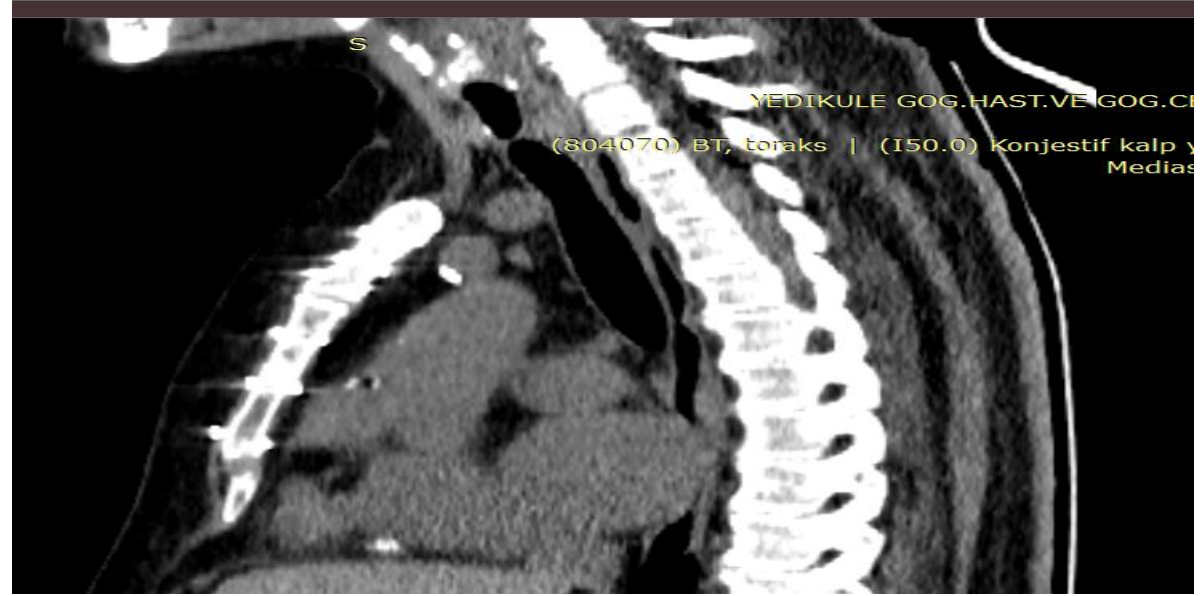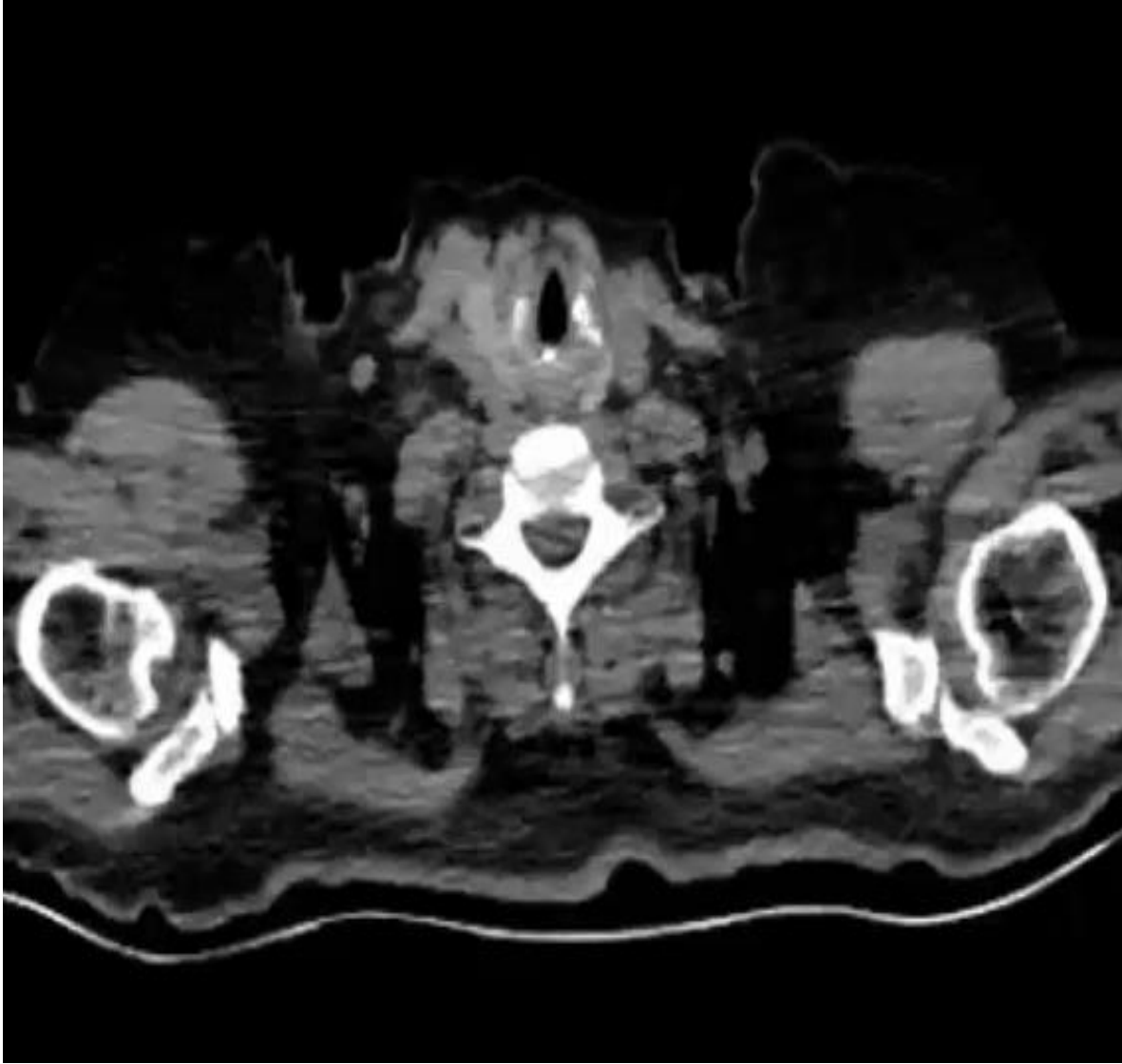
**SON BAŞVURU PA AKCİĞER GRAFİSİ**

# SON RIJİD BRONKOSKOPI

## OLGU 2



# OLGU 2



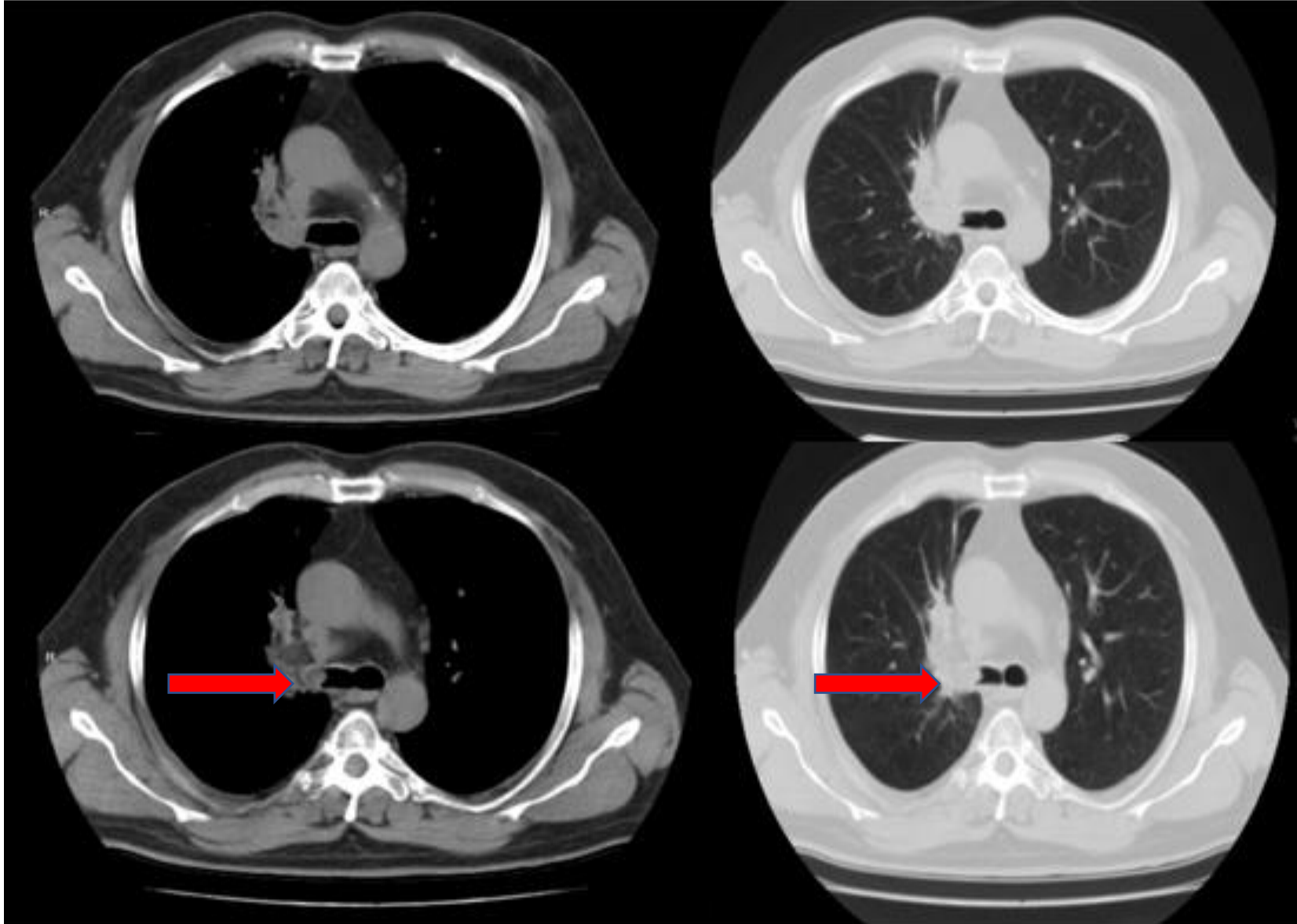
**STENT SONRASI TORAKS BT**

## OLGU 3

- 61 yaşında,erkek
- Şikayeti: Öksürük, nefes darlığı, ağızdan kan gelmesi
- Hikayesi: 1 aydır nefes darlığı, öksürük, ağızdan kan gelmesi şikayeti olan hasta, çekilen Toraks BT'sinde sağ akciğerde lezyon saptanması üzerine bronkoskopi planlanmış
- Solunum sıkıntısı artması üzerine dış merkeze başvuran hasta entübe edilerek yoğun bakıma alınmış
- Özgeçmiş: HT
- Alışkanlıkları: Sigara 50 paket/yıl

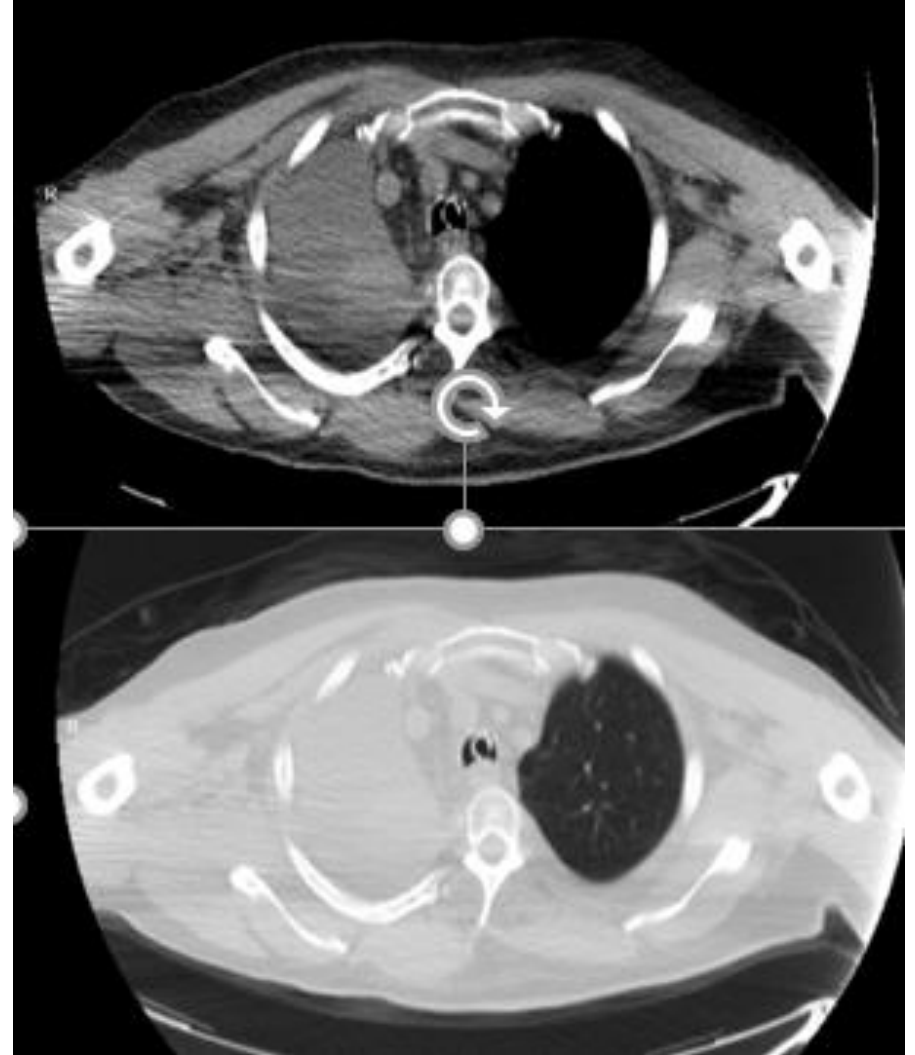
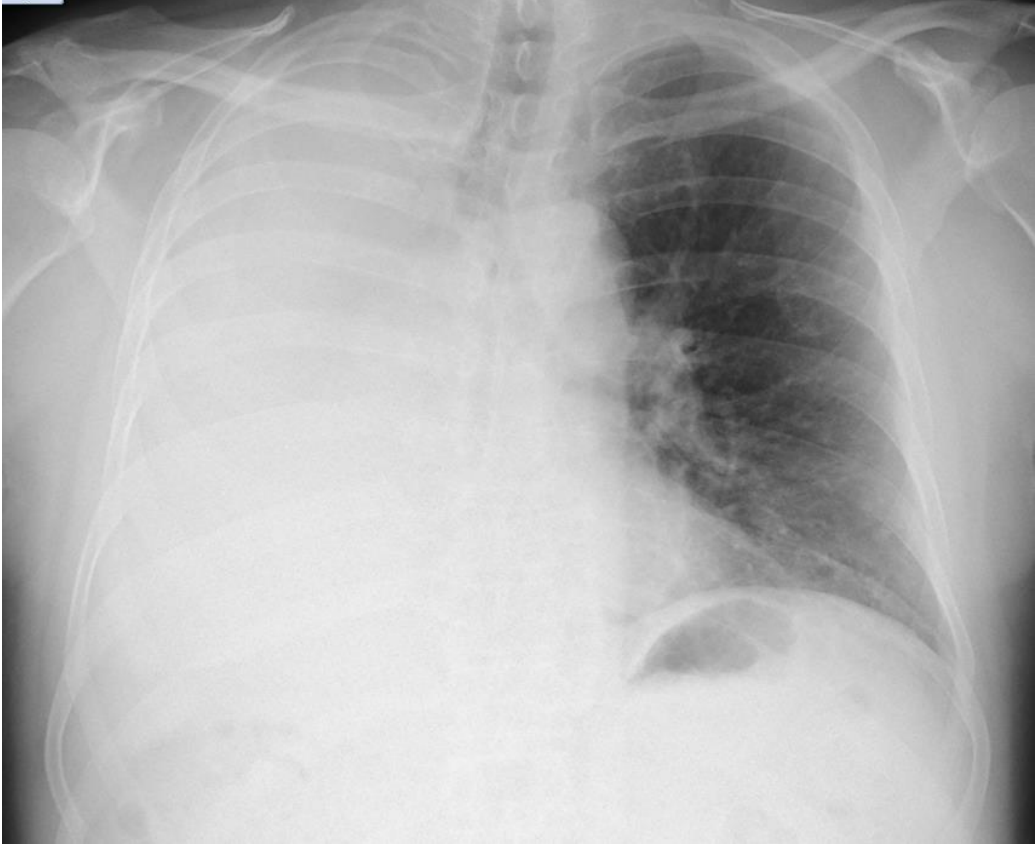
# OLGU 3

## Eylül 2020 Toraks BT



# OLGU 3

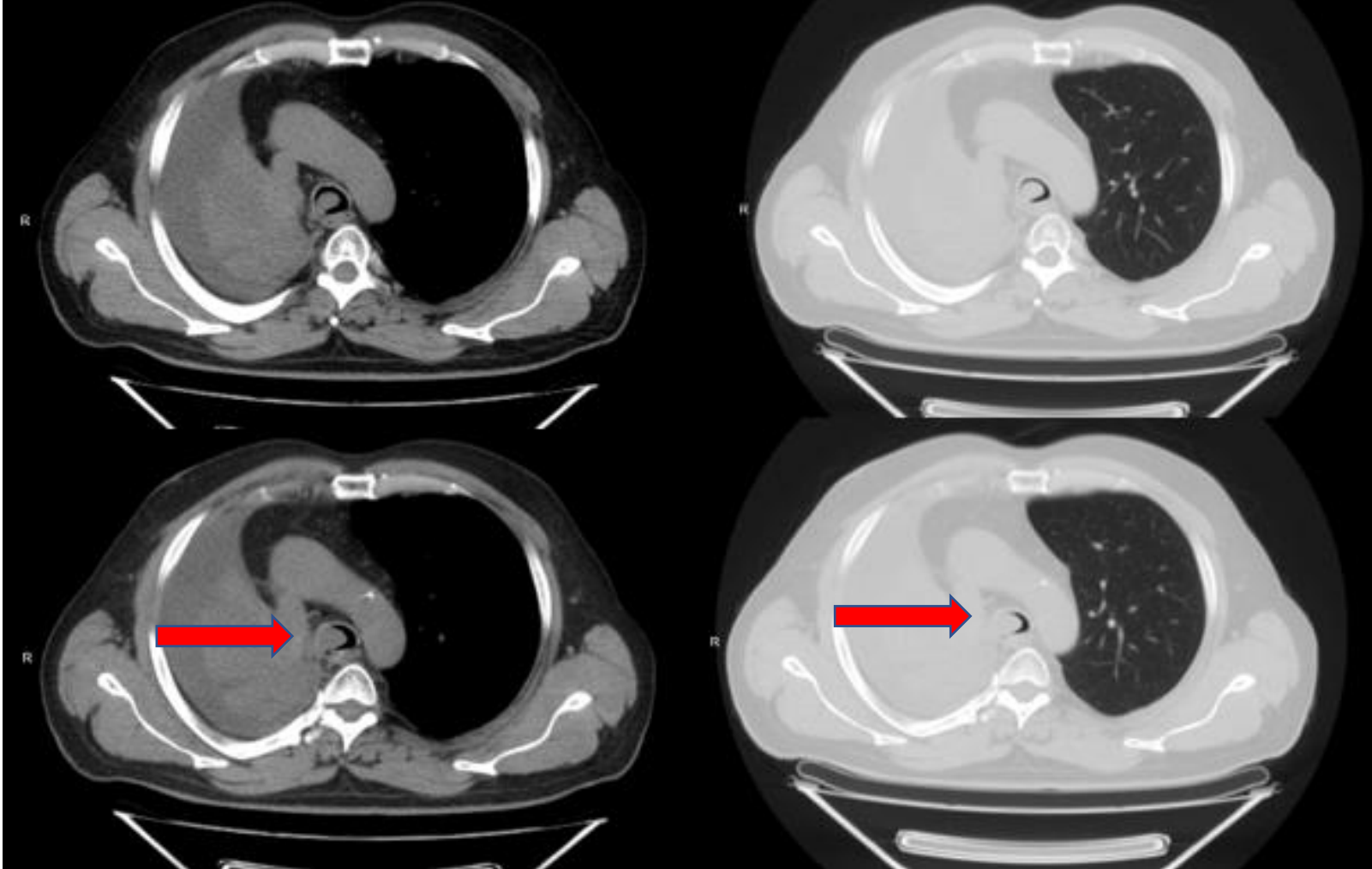
Yoğun Bakım Takibinde Çekilen PA Akciğer Grafisi ve Toraks BT  
(Kasım 2020)





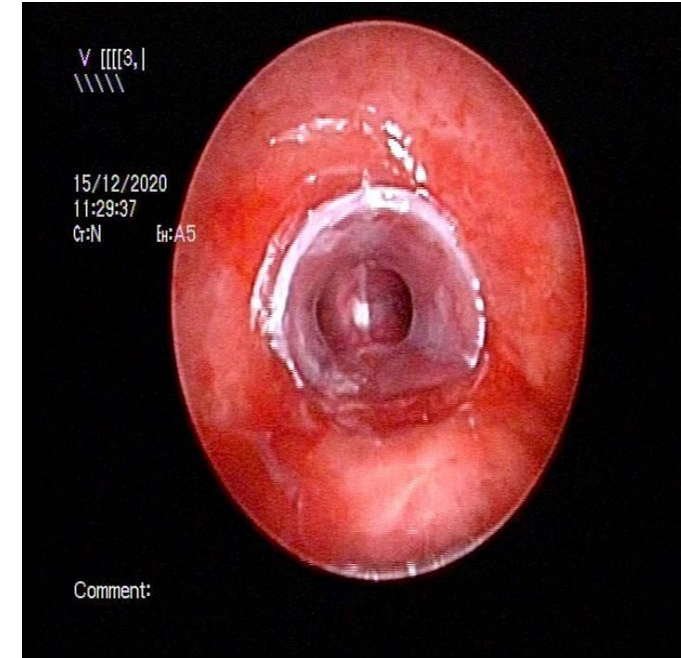
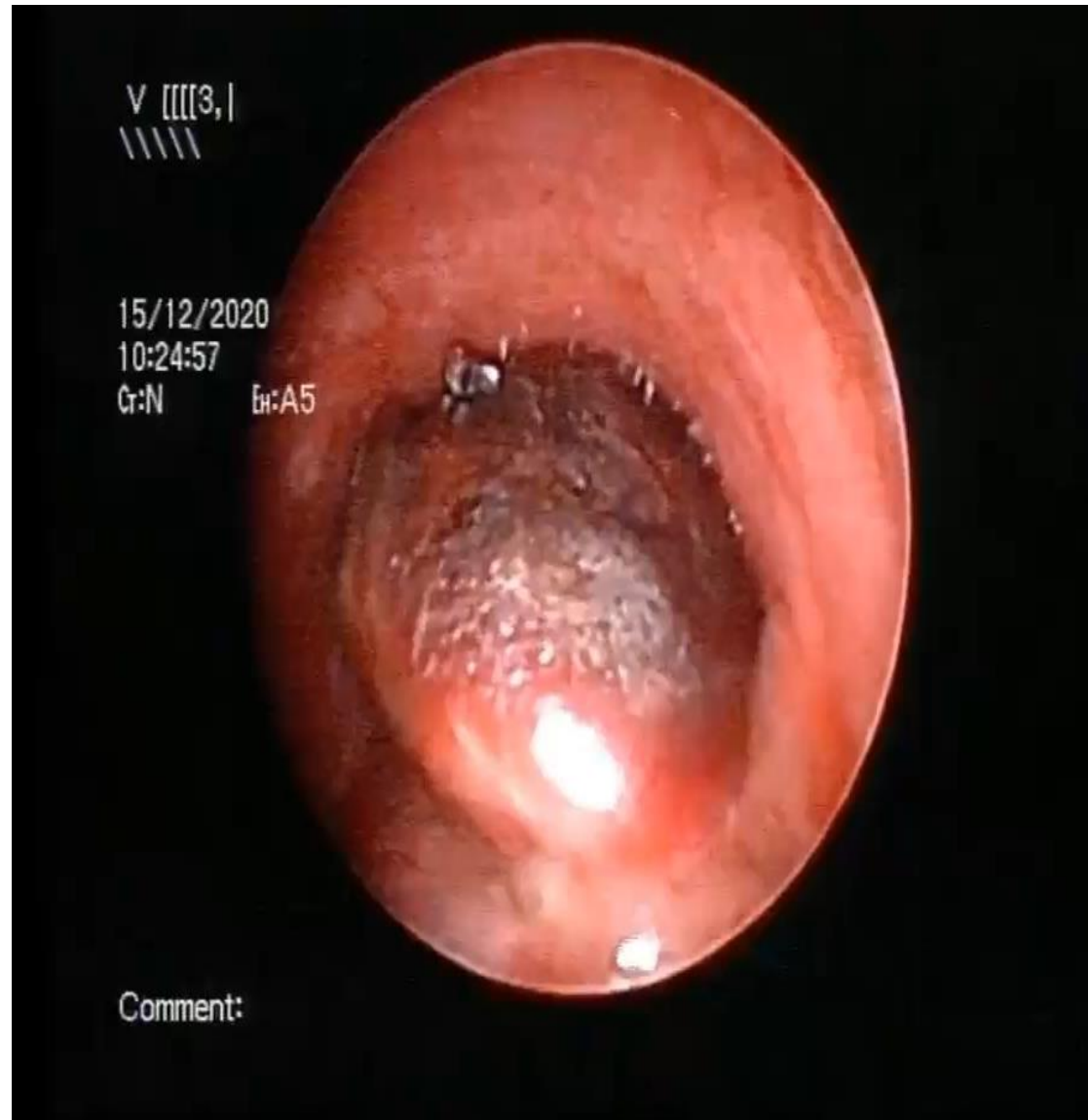
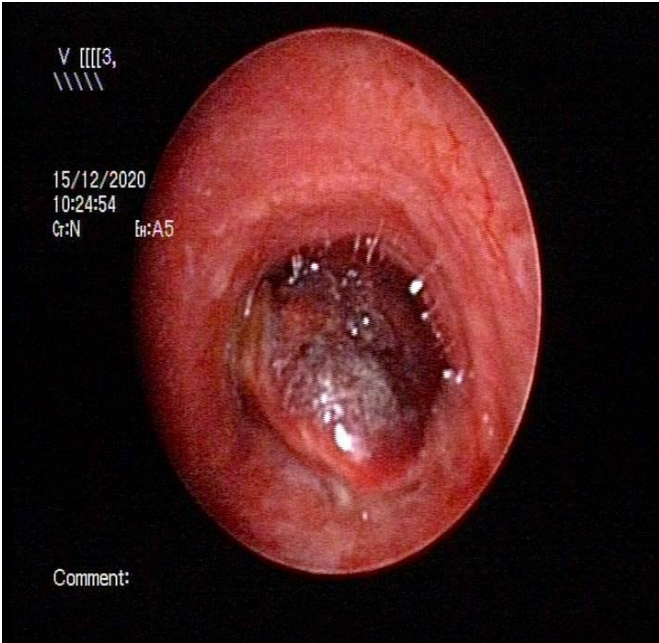
# OLGU 3

## Yoğun Bakım Takibinde Çekilen PA Akciğer Grafisi ve Toraks BT (Kasım 2020)



# OLGU 3

## RIJİD BRONKOSKOPI



# OLGU 3

Gönderilen Materyal

AKCİĞER BRONŞ BİOPSİ

Materyallerin Alındığı Yer

AKCİĞER

Materyalin Alınma Şekli :

EKSİZYONEL BİYOPSİ

Klinik Ön Tanı

akc ca

## Makroskopi

**Akciğer; Bronş Biopsi:** En büyüğü 2,5x1,5x1 cm ölçüde en küçüğü kırıntı halinde çok sayıda sarı esmer renkte kısmen kolay parçalanabilen nitelikte doku parçası. 7BLOK/YOK

Kesit Teknikeri: Aysun HOTAN Döküm Teknikeri: Simay GÖK Makroskopi Teknikeri: Muratcan METİN- Simay GÖK Raporlayan Tıbbi Sekreter: Ahmet GÜNGÖR.

## TIBBİ LABORATUVAR YORUMU

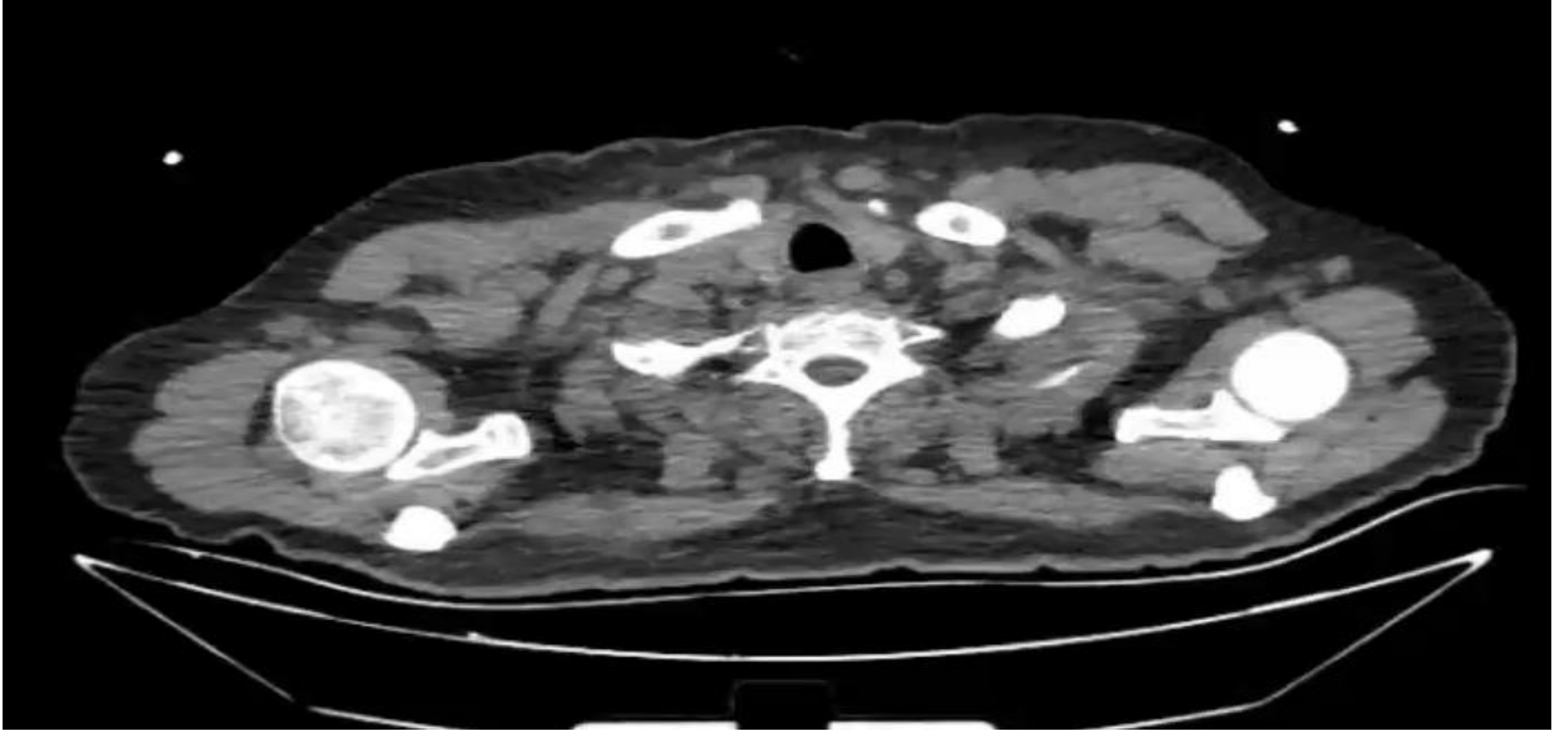
**NOT:** İmmünohistokimyasal olarak tümörün diferansiyasyonu hakkında yorum yapılamamıştır. Ayırıcı tanıya malign mezankimal tümörler ve sarkomatoid karsinomlar alınmıştır.

RAPOR ÇIKIŞ TARİHİ: 22.12.2020

## Histopatolojik Tanılar / Sitopatolojik Tanılar

**Akciğer; Bronş Biopsi:** Pleomorfik, yer yer iğsi nüveli undiferansiye malign tümör

# OLGU 3



Ocak 2021 Toraks BT

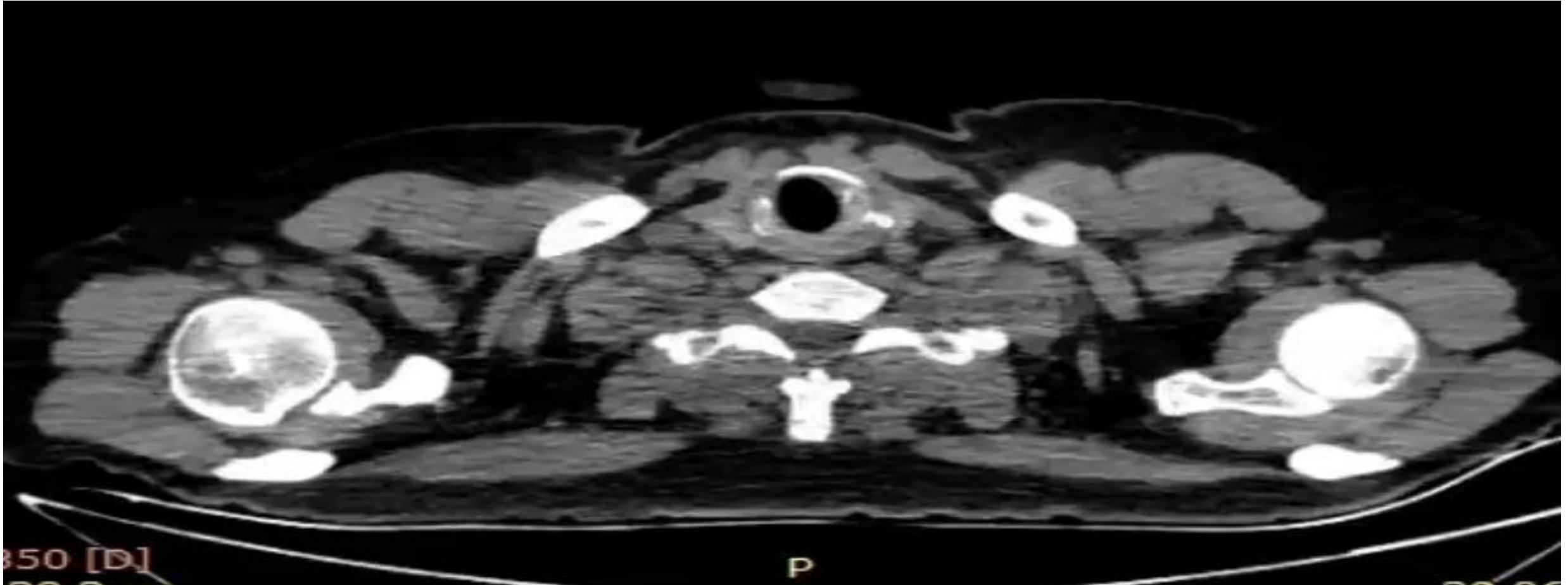
## OLGU 3

- Torasentez
- Onkoloji takibinde KT+ RT başlandı
- Şubat 2021 de yüzde ve boyunda ödem , solunum sıkıntısı ile acile başvurdu
- Vena cava superiorda bası saptanan hastaya girişimsel radyolojide vena cava'ya stent yerleştirildi

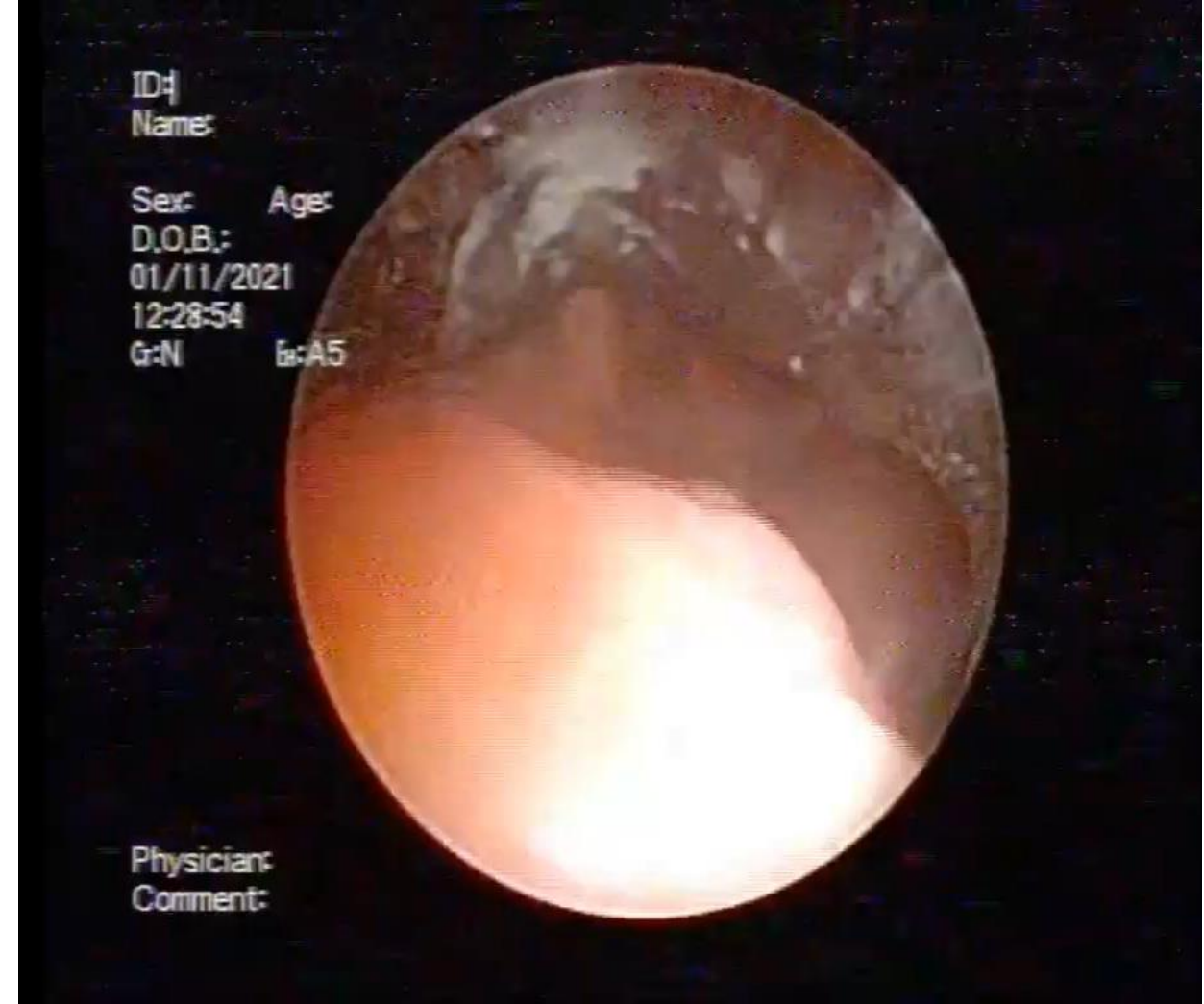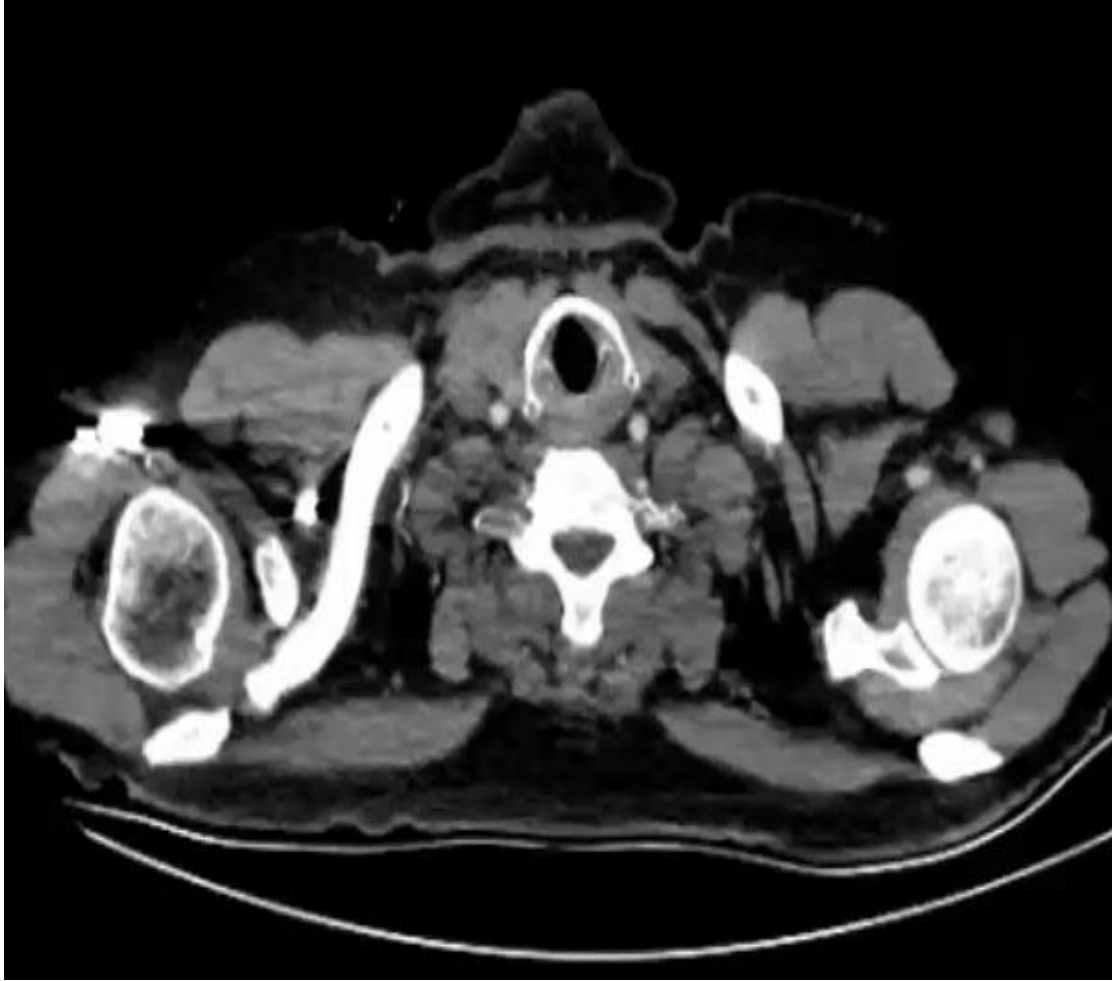Gönderilen Materyal	PLEVRA MAYII		
Materyallerin Alındığı Yer	PLEVRA	Materyalin Alınma Şekli :	ASPIRASYON
Klinik Ön Tanı			
Akciğer Ca. KT alıyor			
Makroskopi			
Plevra Mayii: 4 cc hacminde prulan görünüm de mayii. 2 adet lam yayıldı. PAP+ Giem sa boyandı. Hücre bloğu hazırlandı. 1BLOK/YOK			
Kesit Teknikeri: Enzi Aytakin Sitoloji Teknikeri: Arif Cemre Yücel Döküm Teknikeri: Aysun Hotan Raporlayan Tıbbi Sekreter: Sunay Sarpal			
TIBBİ LABORATUVAR YORUMU			
NOT: Tümöral hücre görülmedi			
RAPOR ÇIKIŞ TARİHİ: 18/02/2021			
Histopatolojik Tanılar / Sitopatolojik Tanılar			
Plevra Aspirasyon (Yayma+ Hücre Bloğu Kesitleri): Lenfositler, polimorf nüveli lökositler			

## OLGU 3

- Klinik rahatlama sađlanan hastada KT –RT tedavileri tamamlandı
- Ancak Haziran 2021 de ayında tekrar nefes darlıđı nedeni ile bařvurdu
- ekilen Toraks BT'de stent proksimalinde trakeada stenotik alan izlendi



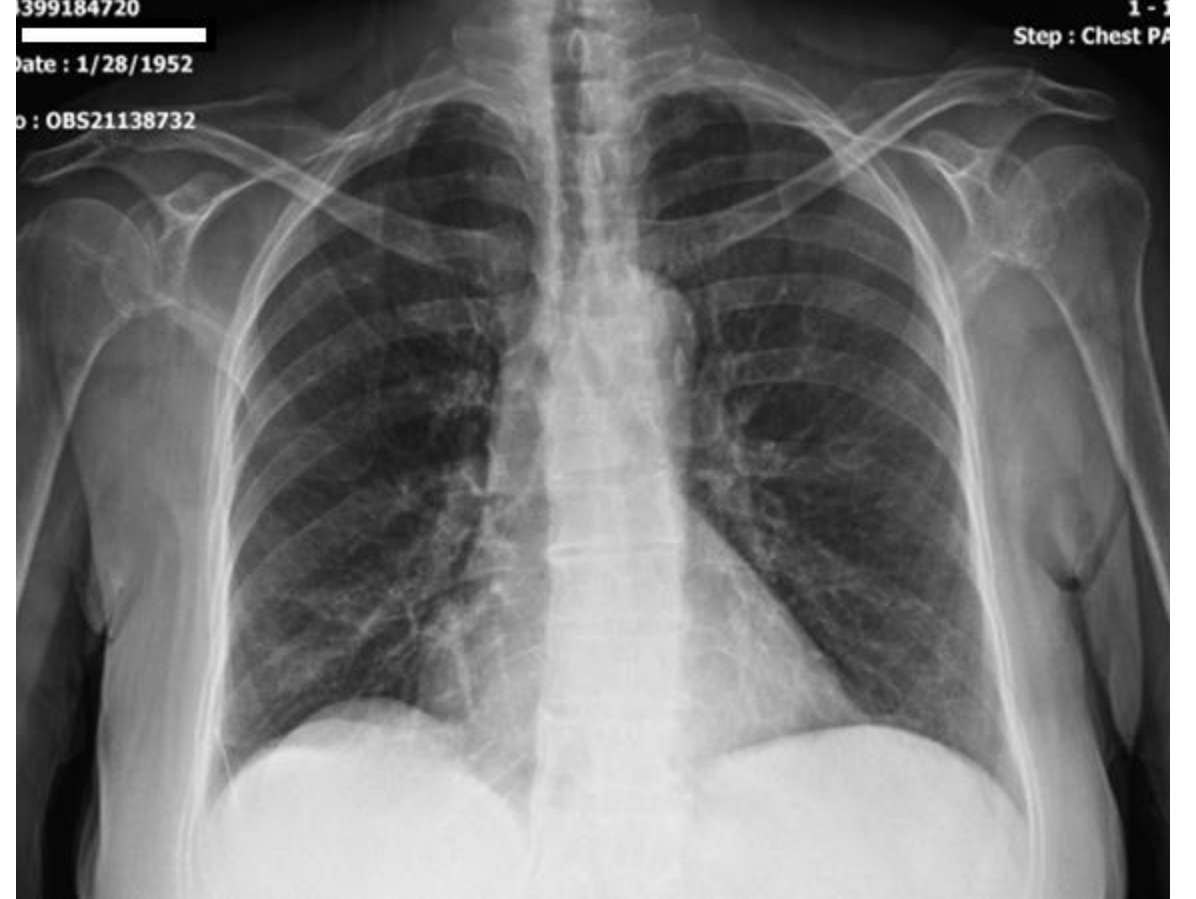# OLGU 3



Ekim 2021 Toraks BT

## OLGU 4

- 69 yaşında, kadın
- Şikayeti: Nefes darlığı
- Hikayesi: Nefes darlığı şikayeti ile başvurduğu Eylül 2021'de polikliniğimizde çekilen toraks BT'de sağ akciğerde izlenen kitle nedeni ile PET BT ve FOB planlanarak hasta ayaktan takipe alınmış
- Özgeçmiş: HT

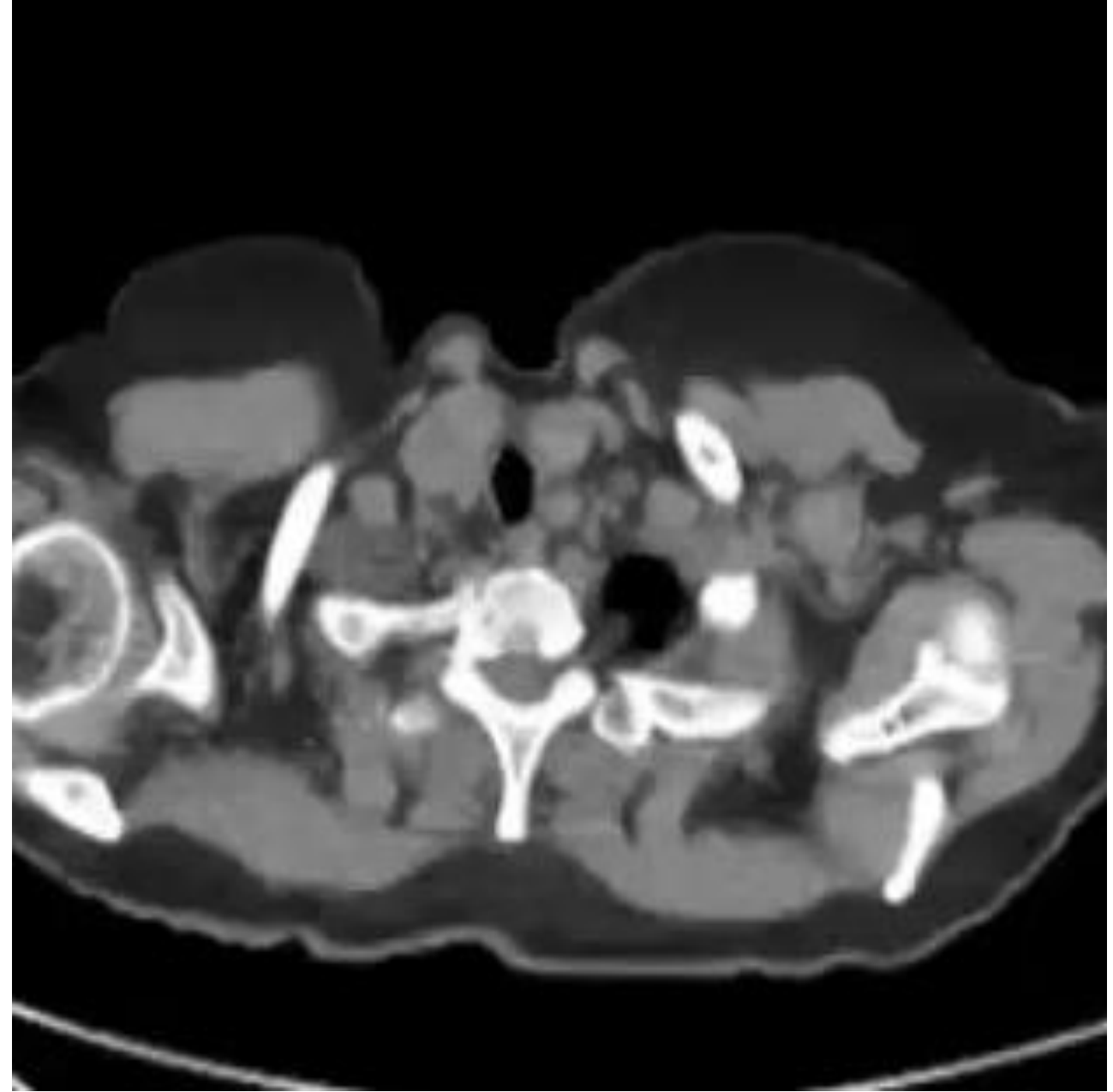


**PA AKCİĞER GRAFİSİ**



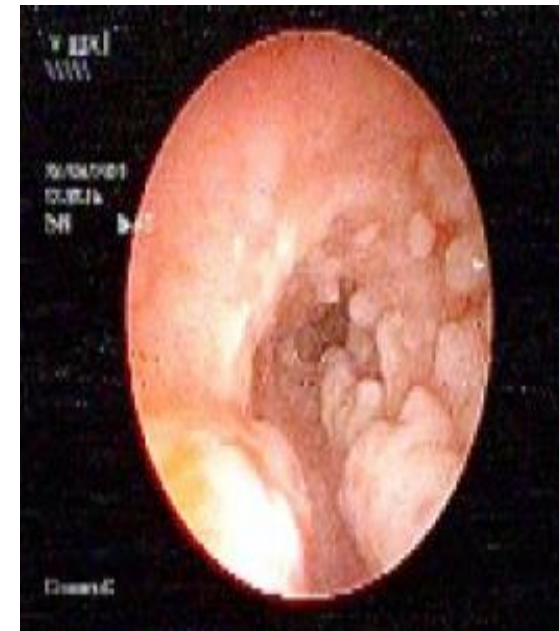
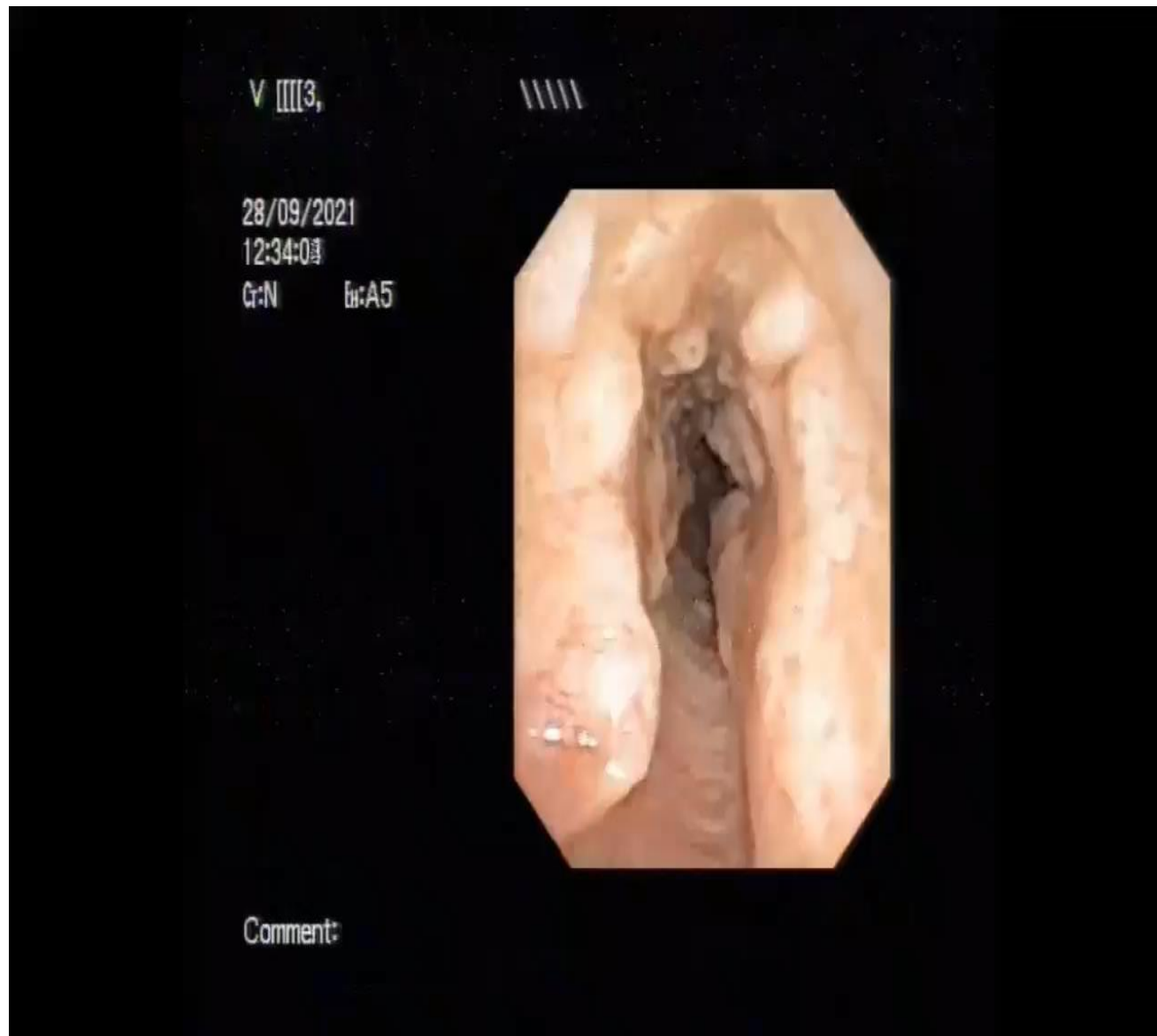
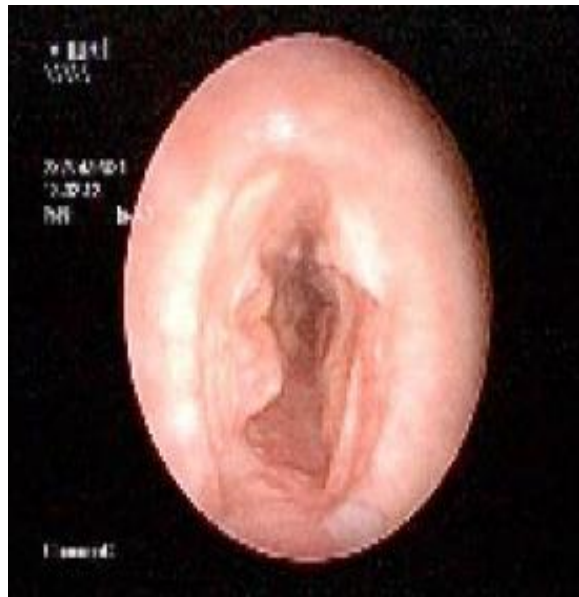# OLGU 4

- Alışkanlık: Bir özellik yok
- Fizik Muayene:  
TA: 140/95 Sat: %98(oda) SDS: 16/dak  
Solunum sistemi: Stridor(+)
- Başvuru Laboratuvar:  
Kayda değer patolojik değer yok



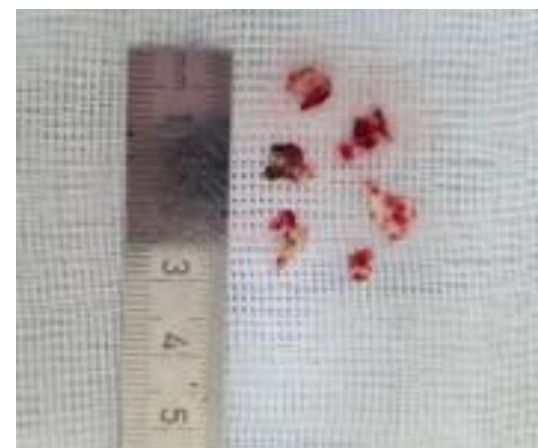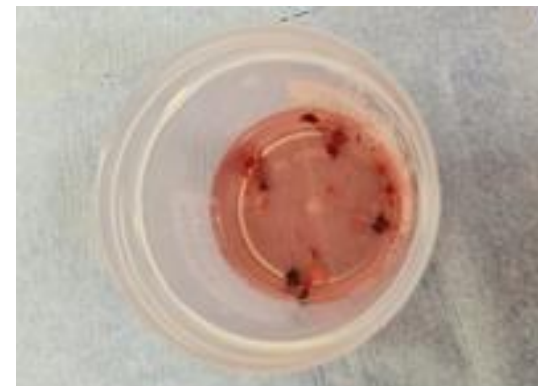
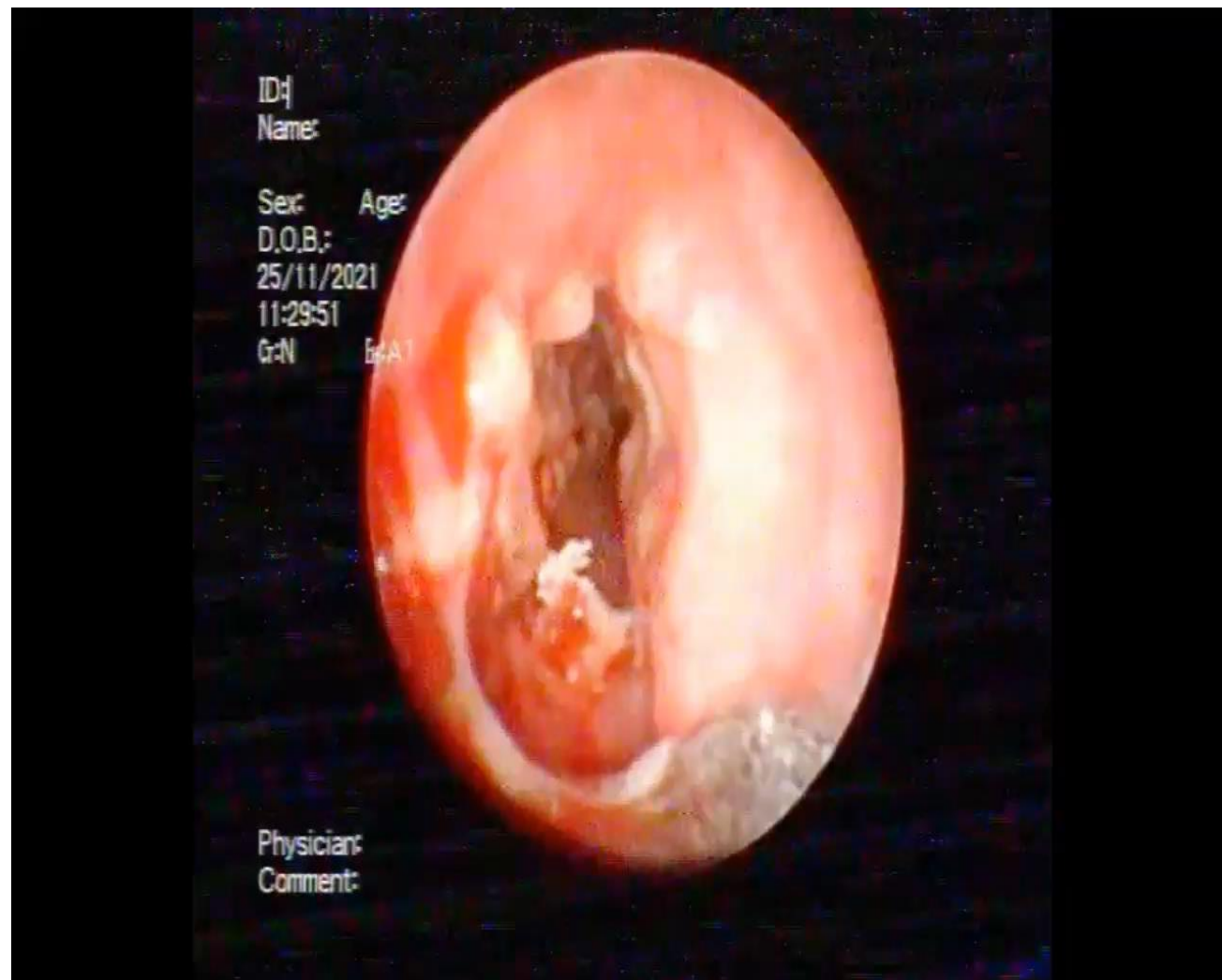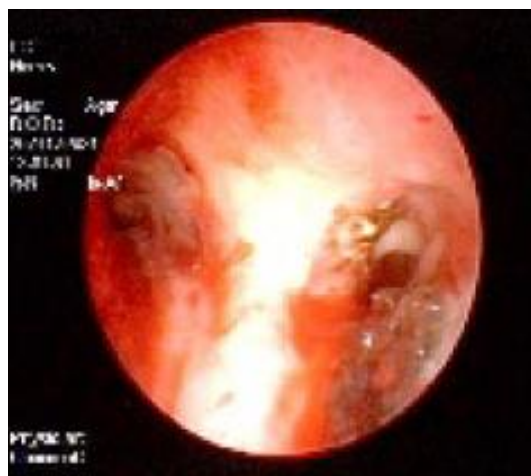
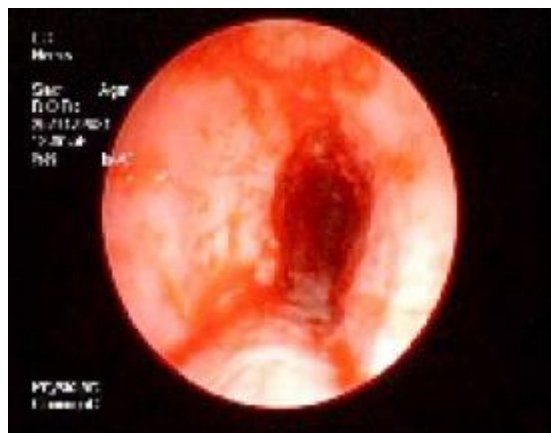# OLGU 4

# RİJİD BRONKOSKOPİ-1

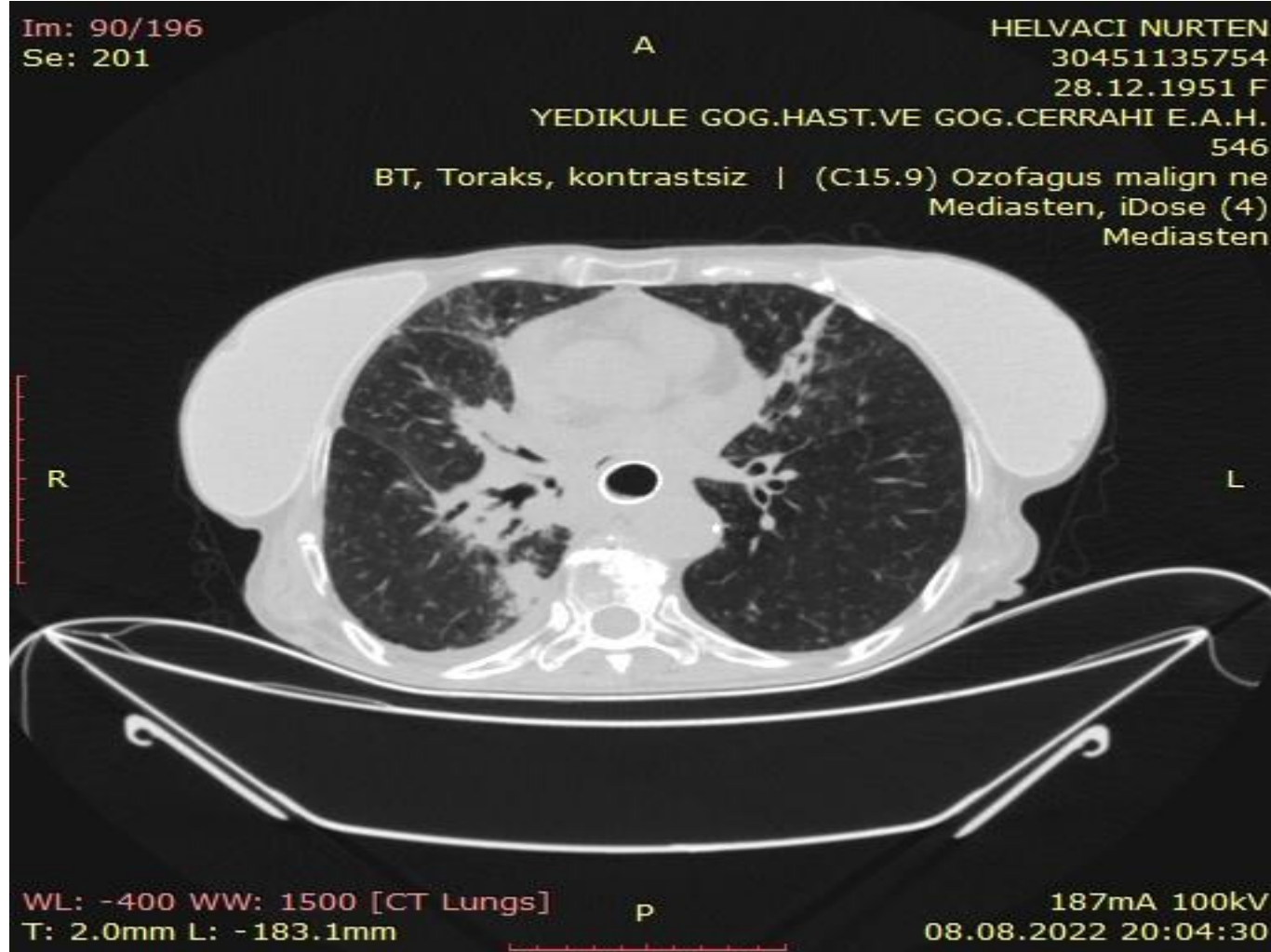


# OLGU 4

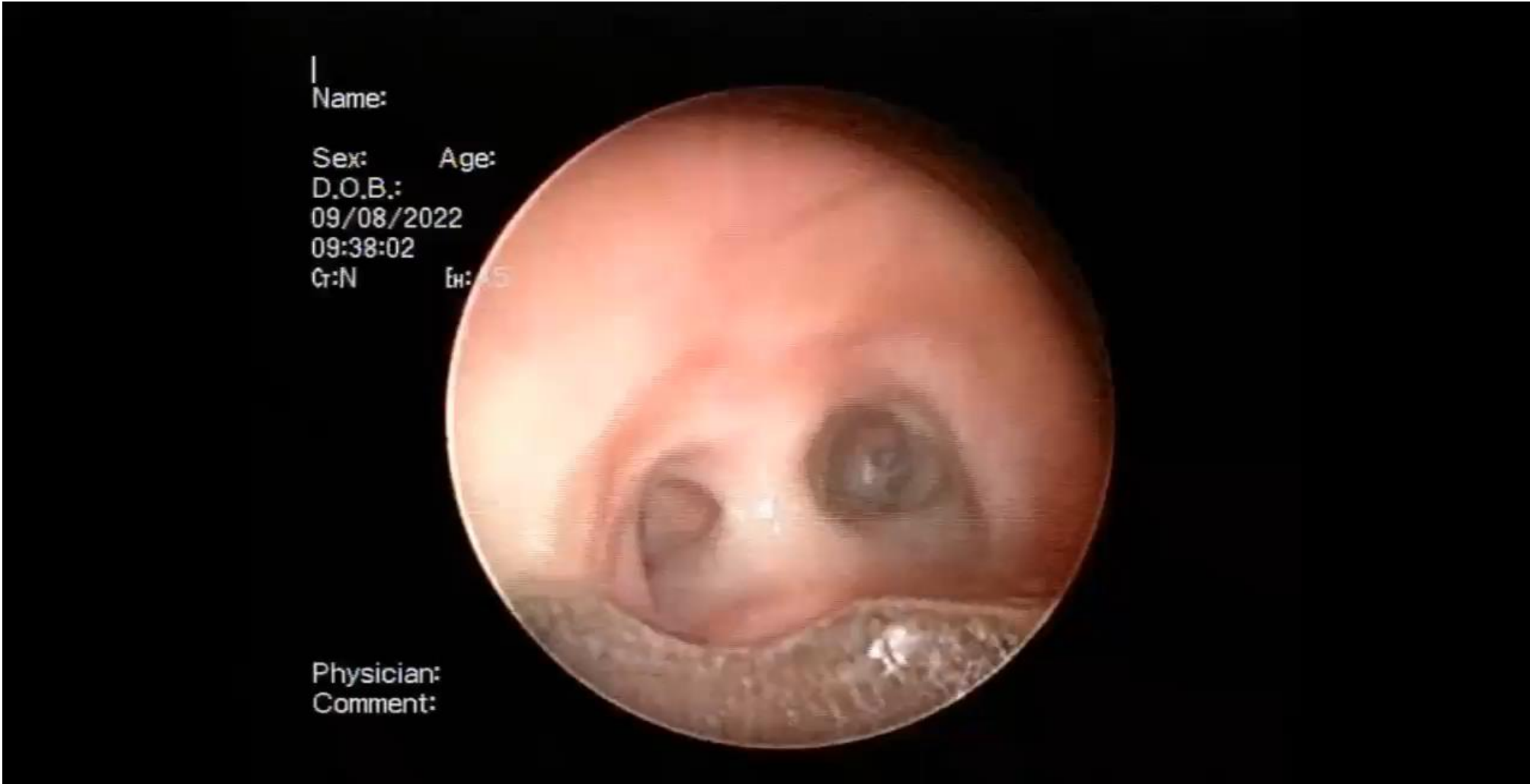
# RIJİD BRONKOSKOPİ-2



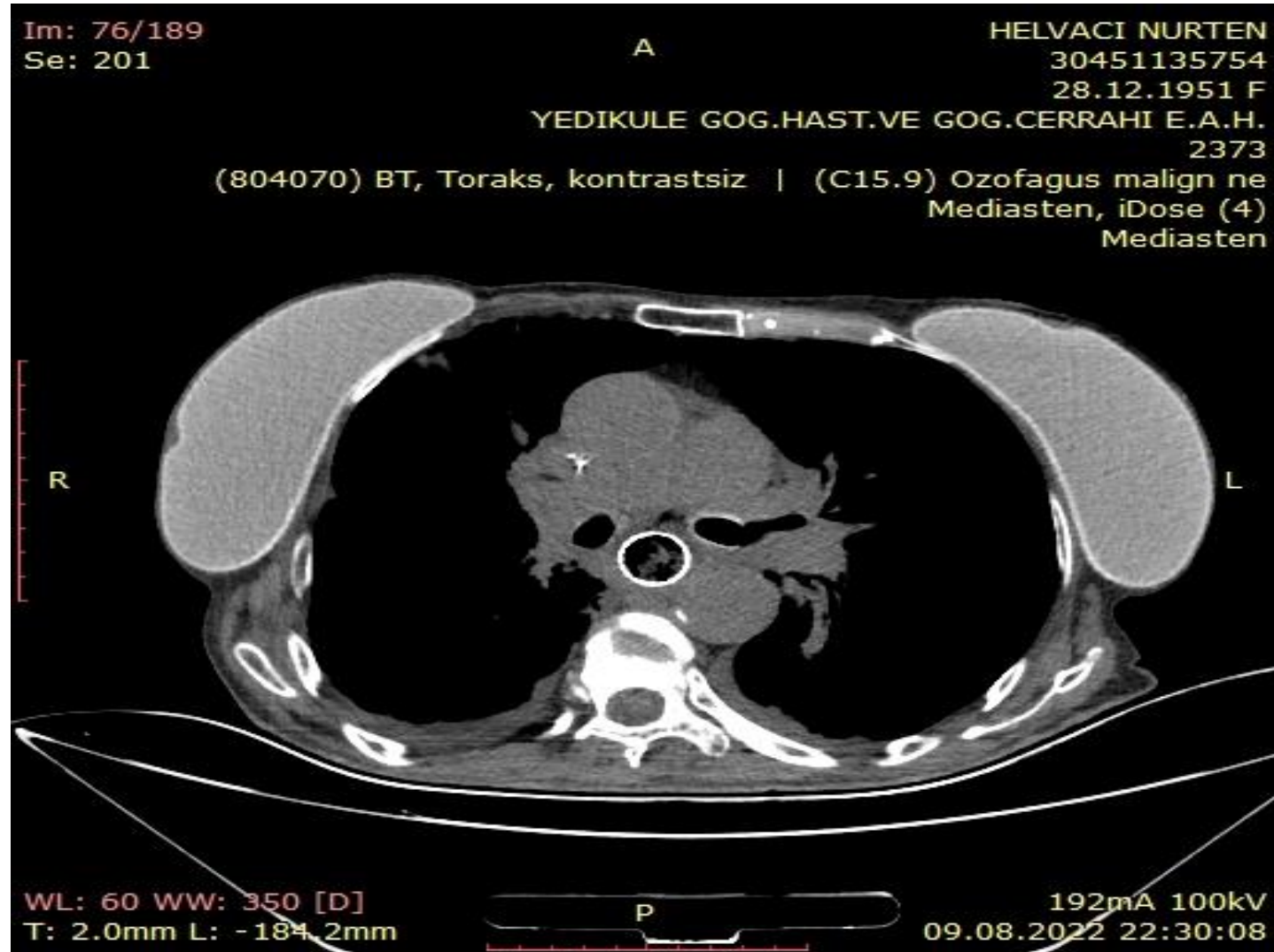
# OLGU 5



# OLGU 5

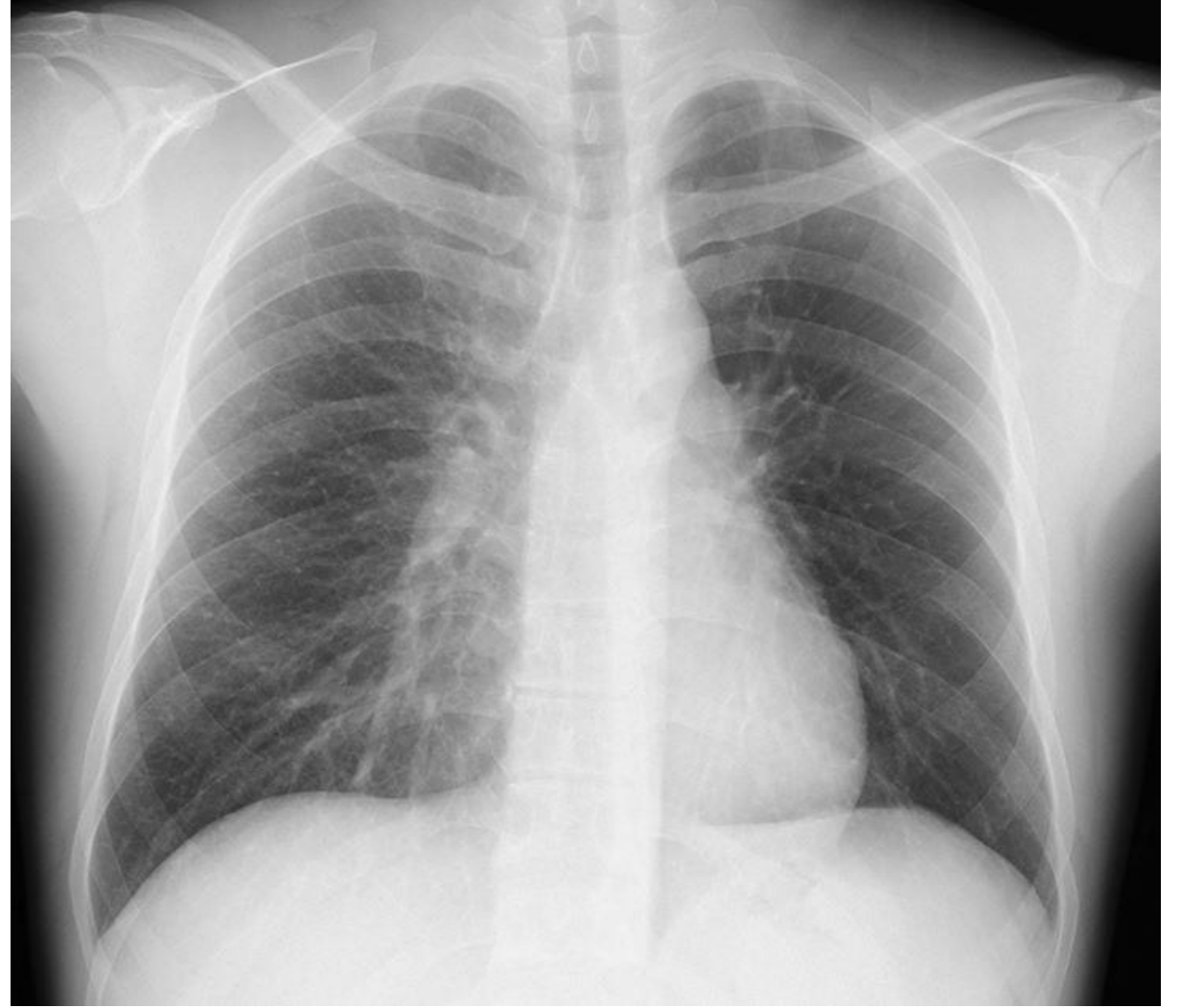

# OLGU 5



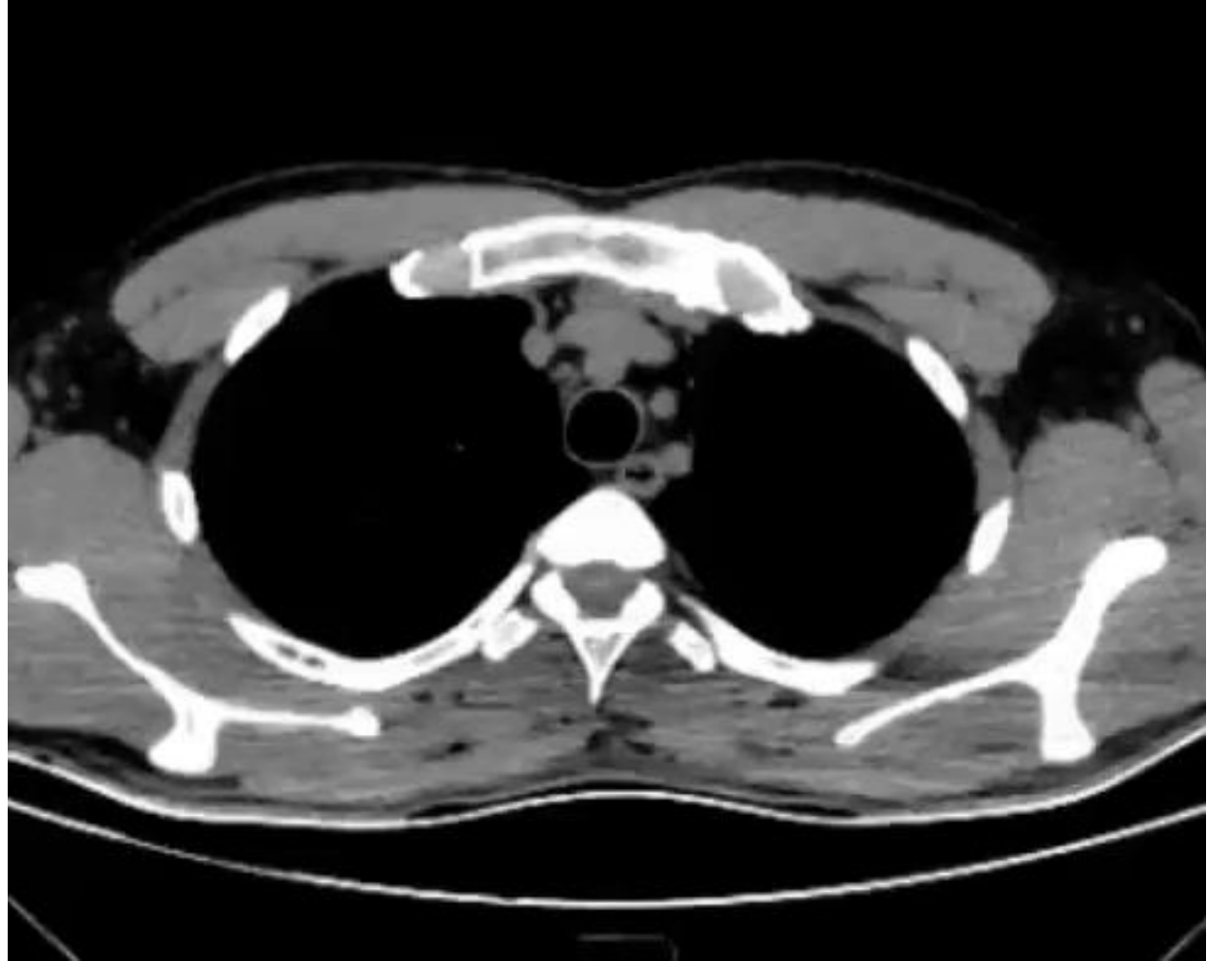
# OLGU 6

- 34 yaşında, erkek
- Şikayeti:Nefes darlığı, solunum sıkıntısı
- Hikaye: Diyarbakır'da 1 hafta önce bu şikayetleri üzerine çekilen BT ve sonrasında bronkoskopisinde sol ana bronşu tam oblitere eden kitle görülmesi üzerine biyopsi alınmayıp bize refere edilmiş



## OLGU 6

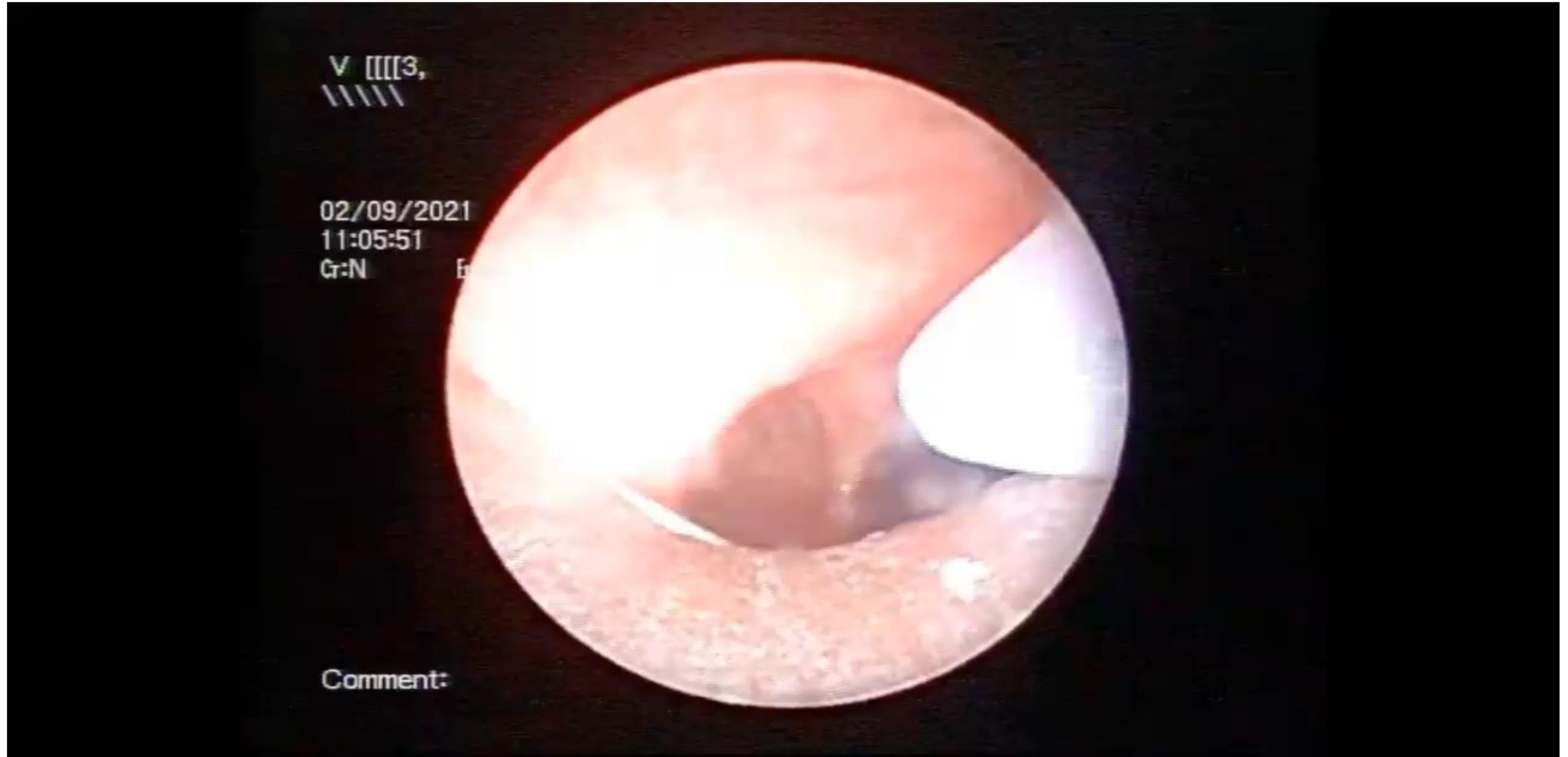
- Özgeçmiş: Bir özellik yok
- Alışkanlık: Sigara: 15p/yıl, aktif içici
- Fizik Muayene:
  - TA: 100/70 NDS:78/dak
  - Sat: %95(oda) SDS: 13/dakika
  - Solunum sistemi: Solda solunum sesleri azalmış





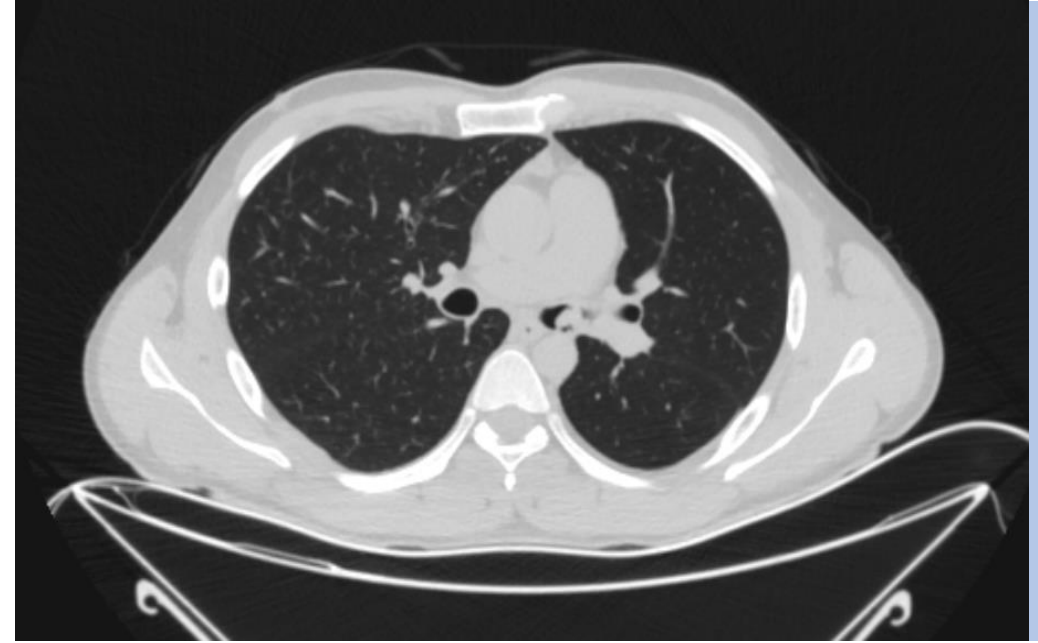
# OLGU 6

# RİJİD BRONKOSKOPİ

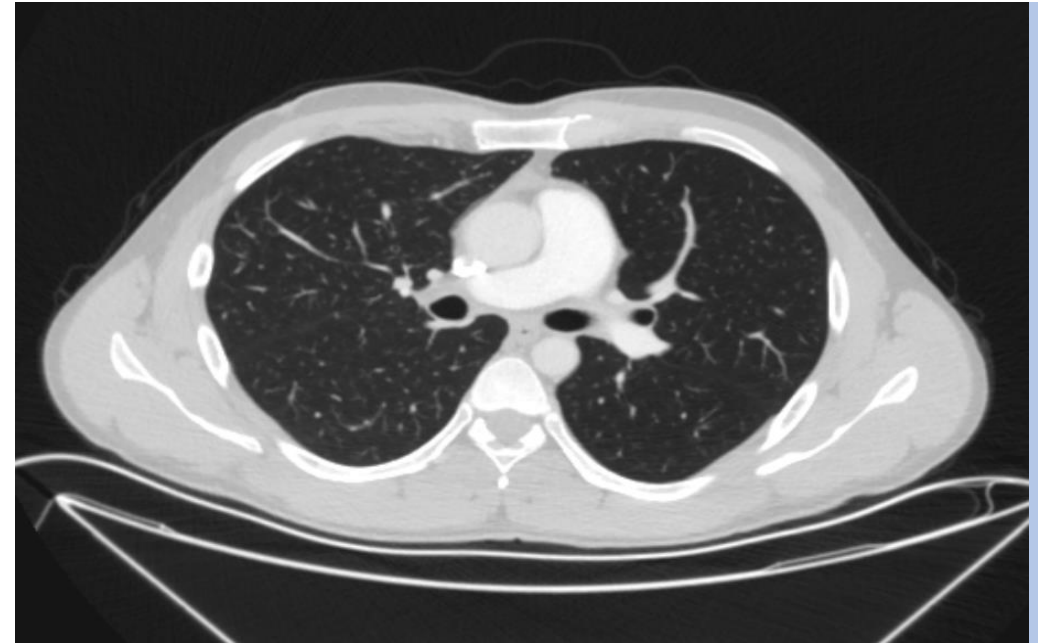

## OLGU 6

- Patoloji: Düşük gradeli mukoepidermoid karsinom

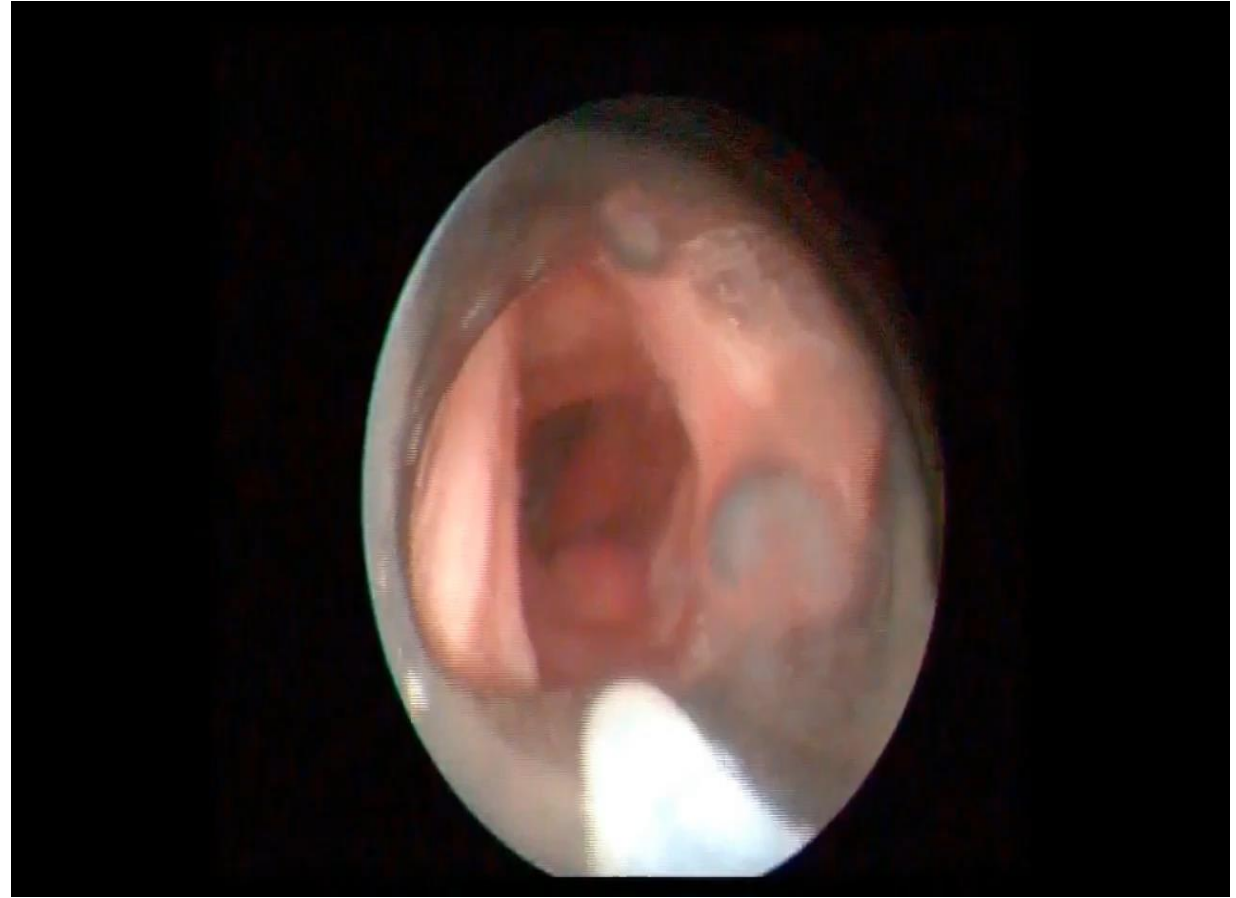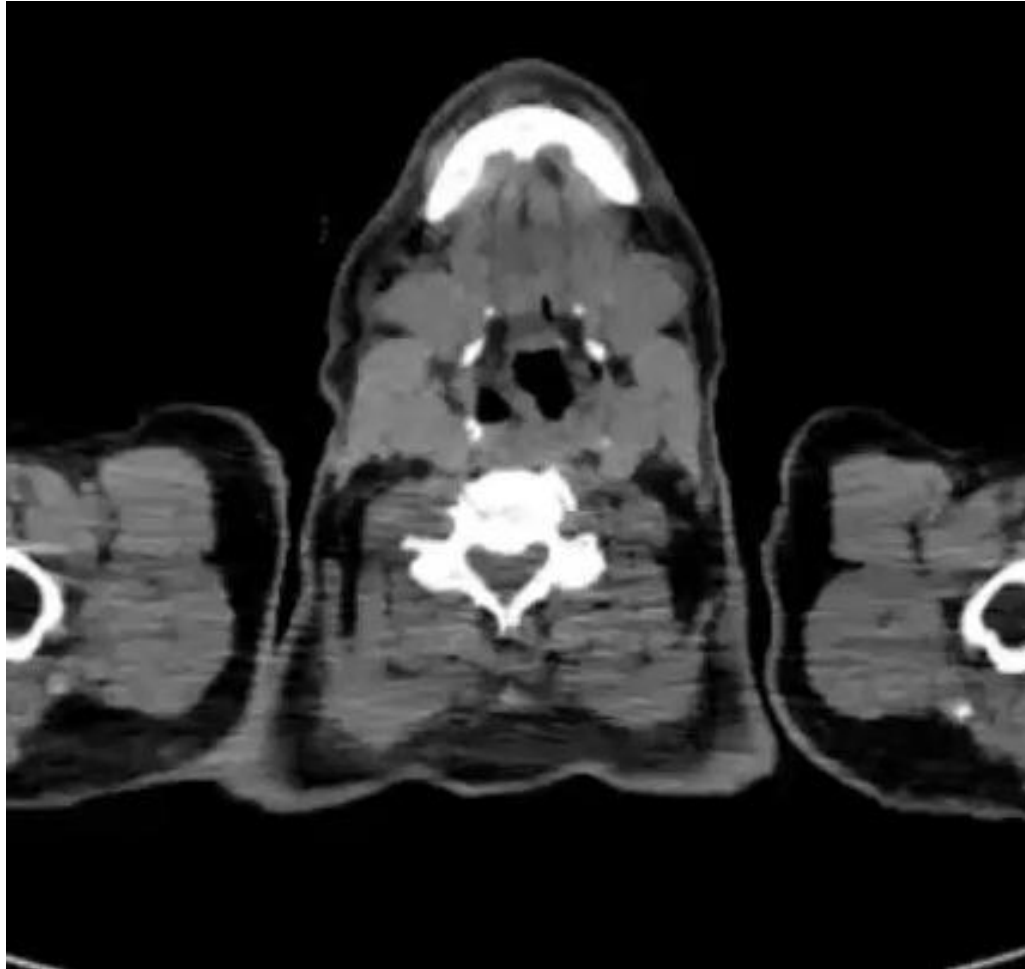


Ö  
N  
C  
E  
S  
İ

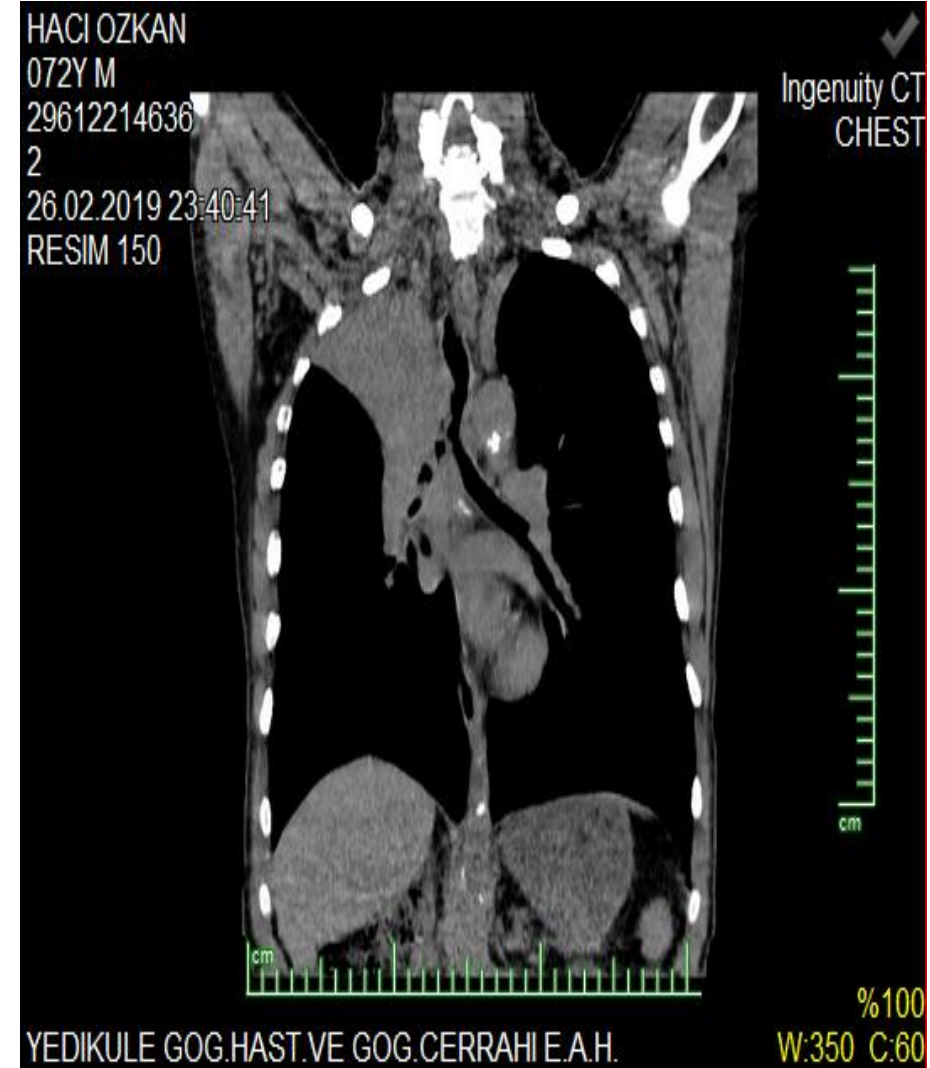
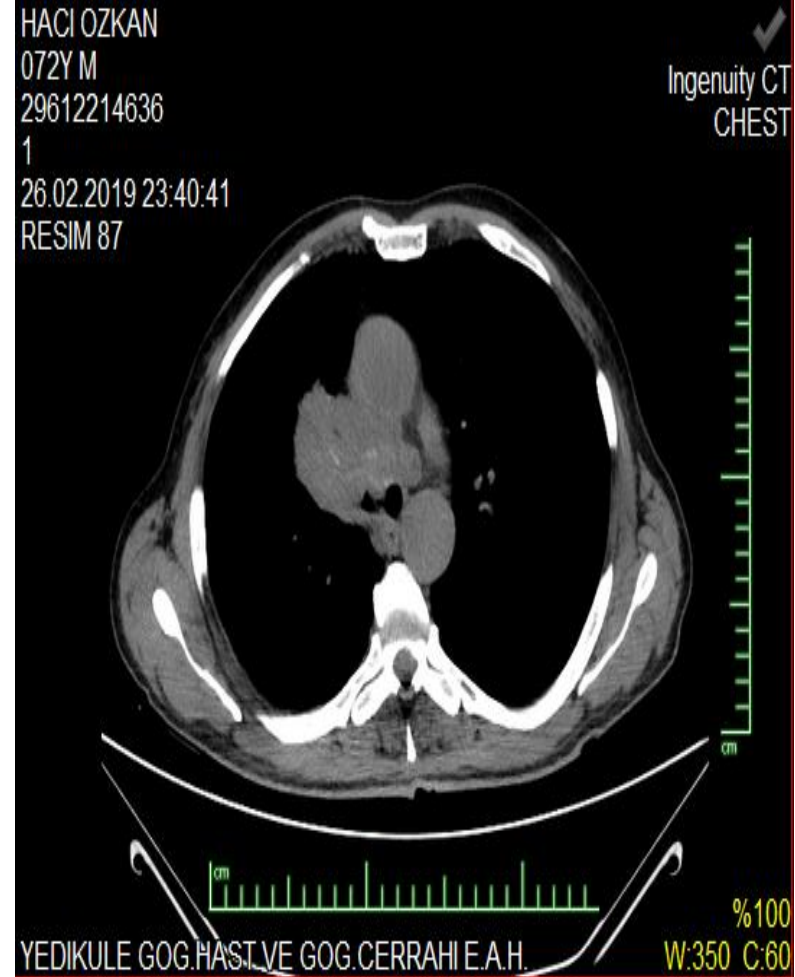
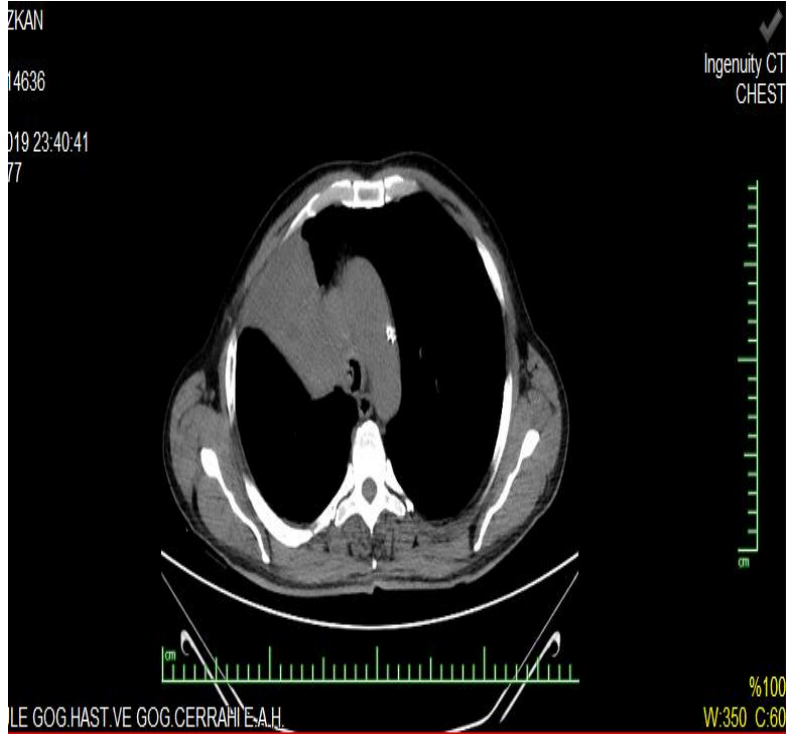


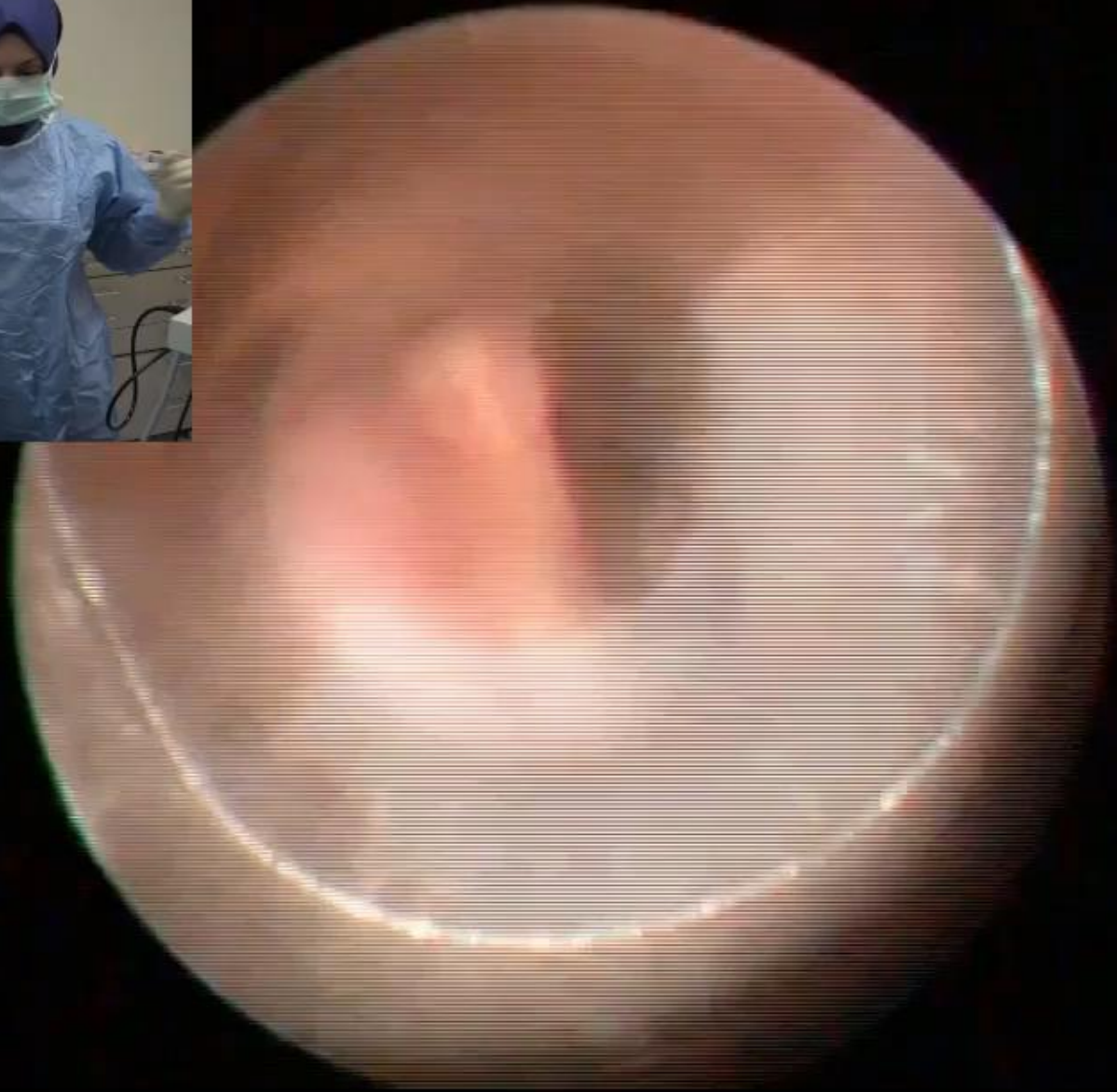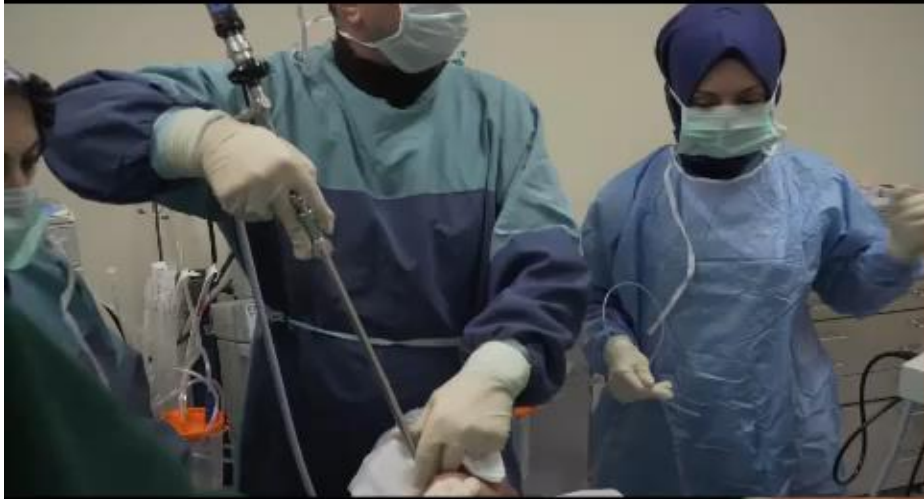S  
O  
N  
R  
A  
S  
I

# OLGU 7

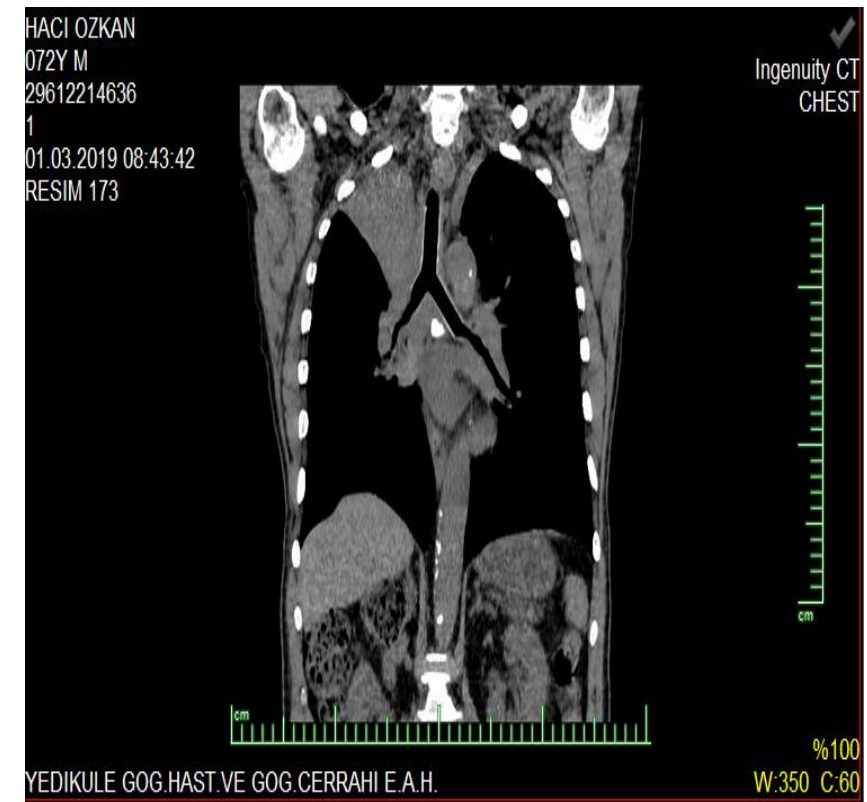
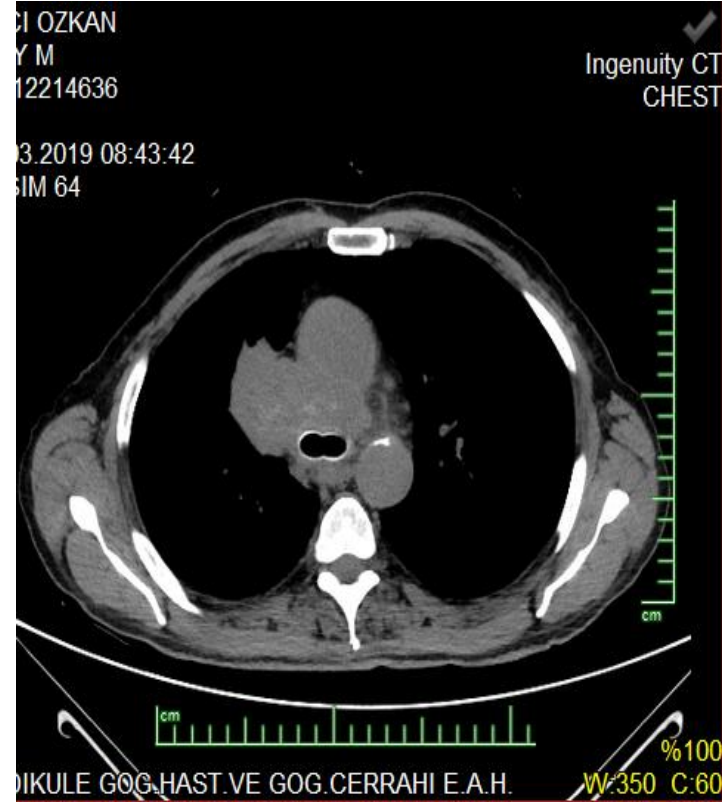
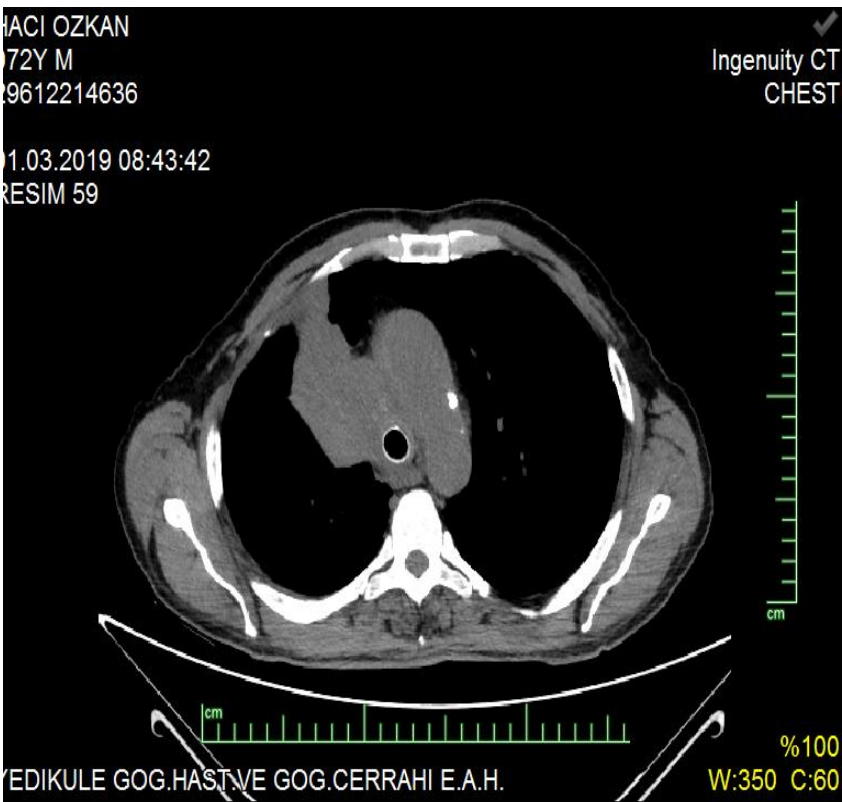


# Olgu 8

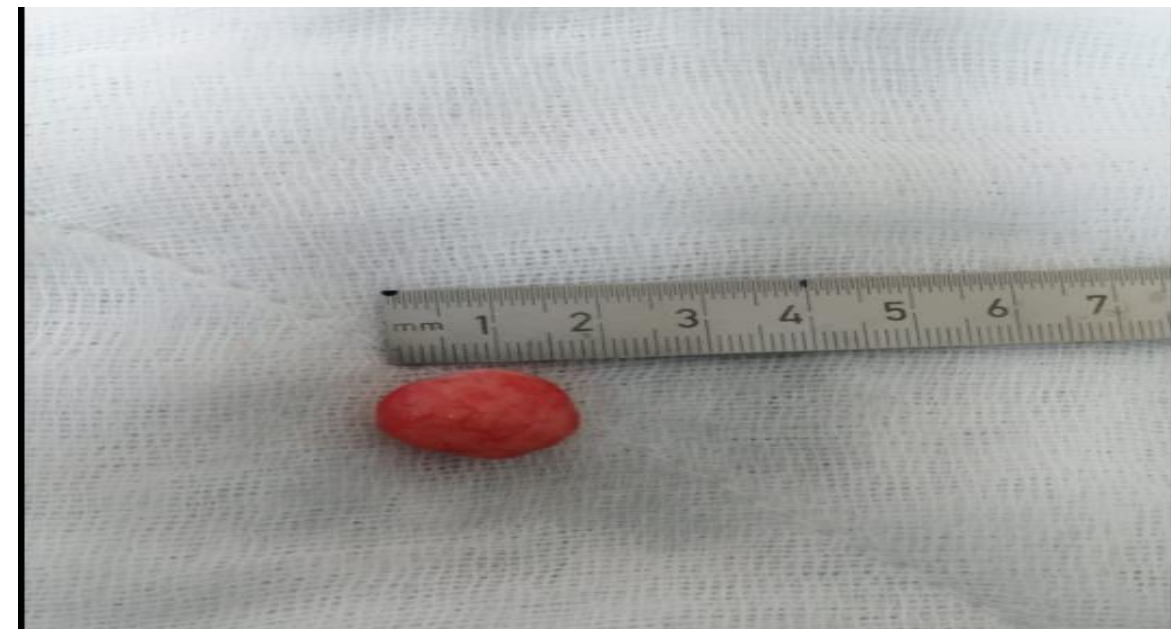
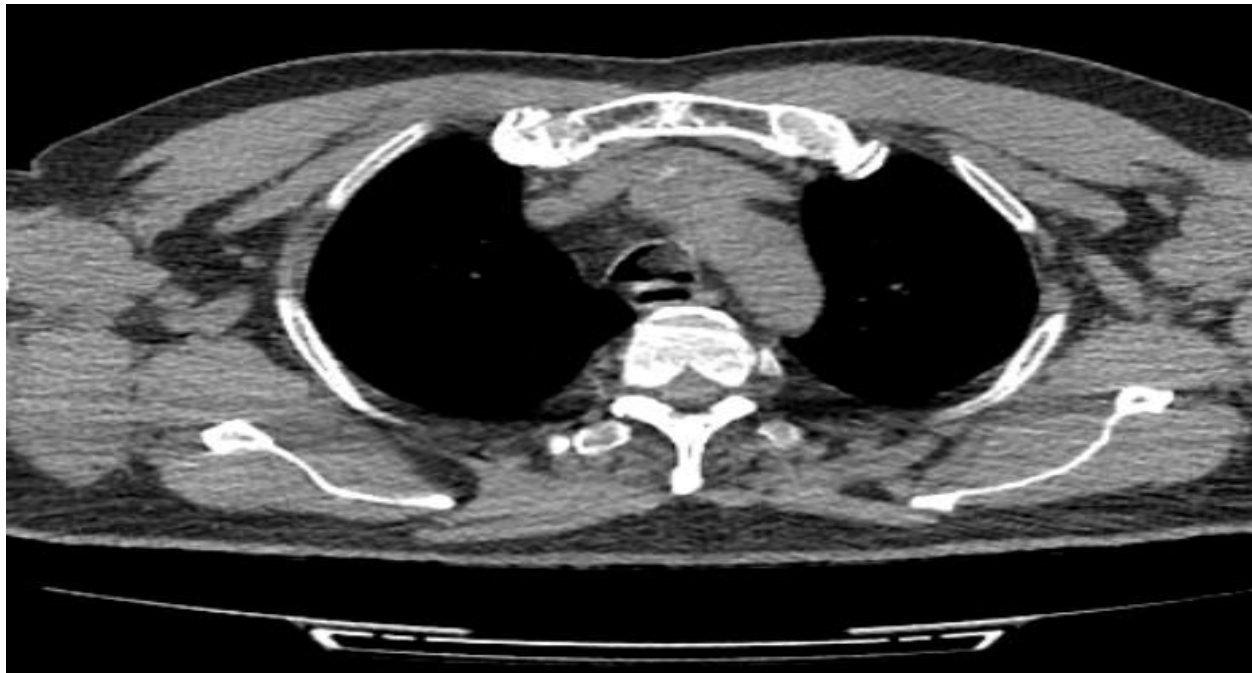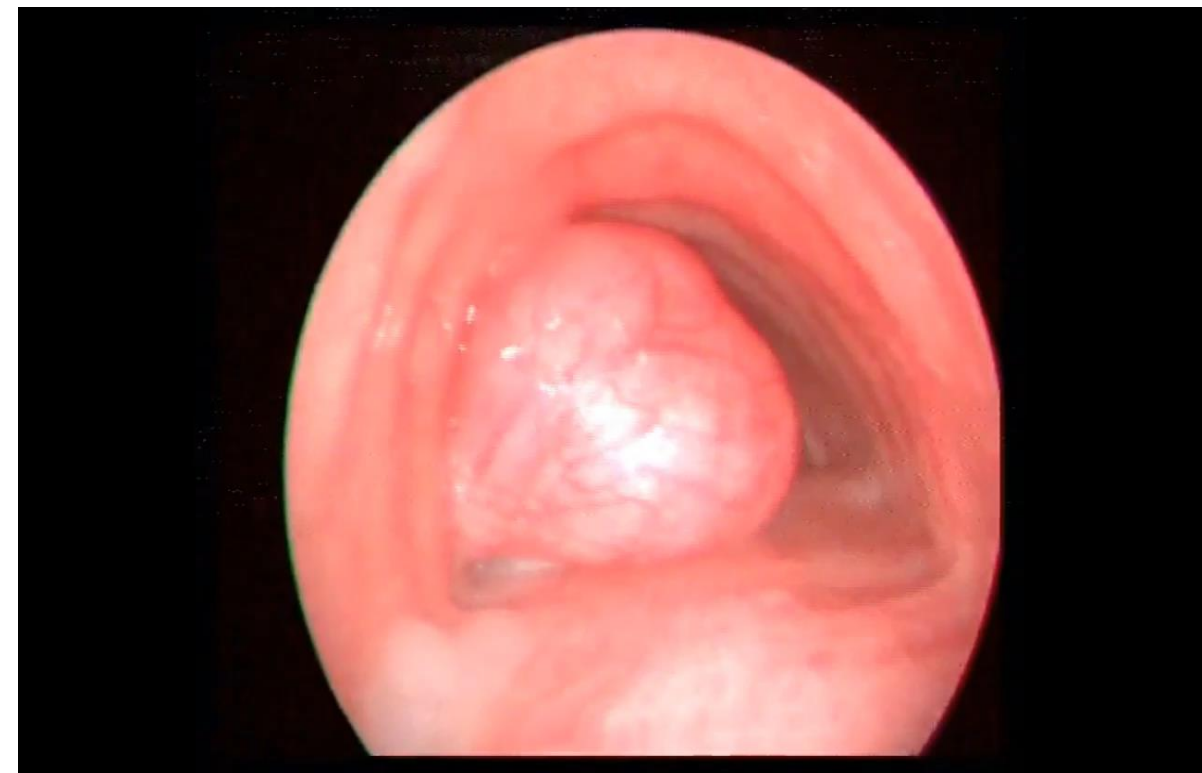

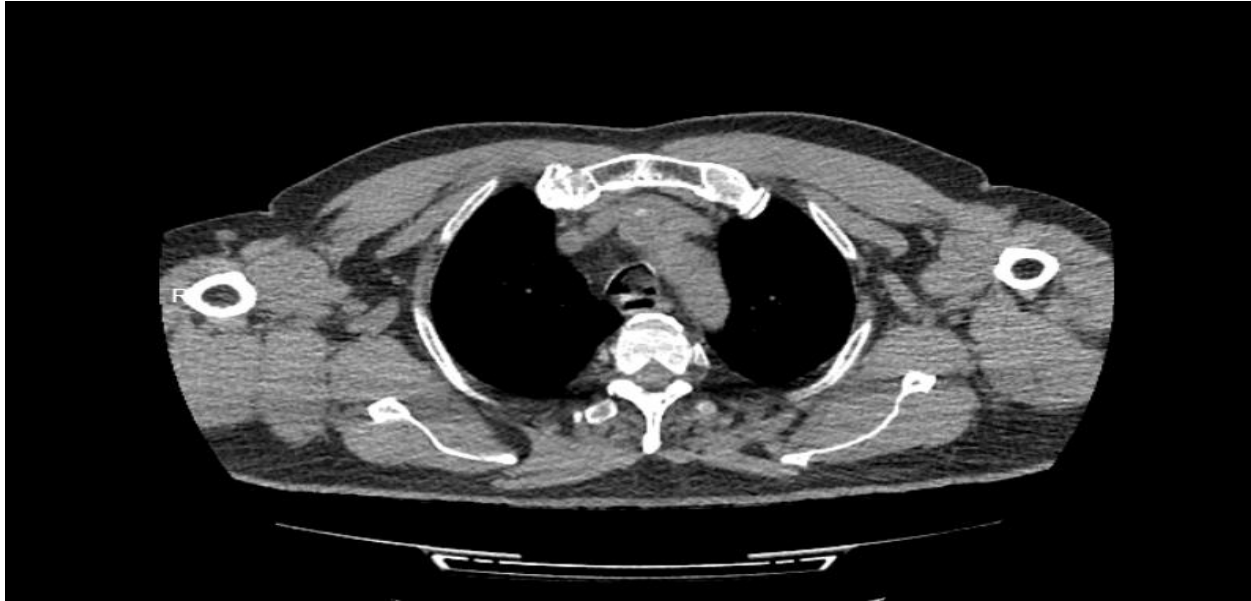


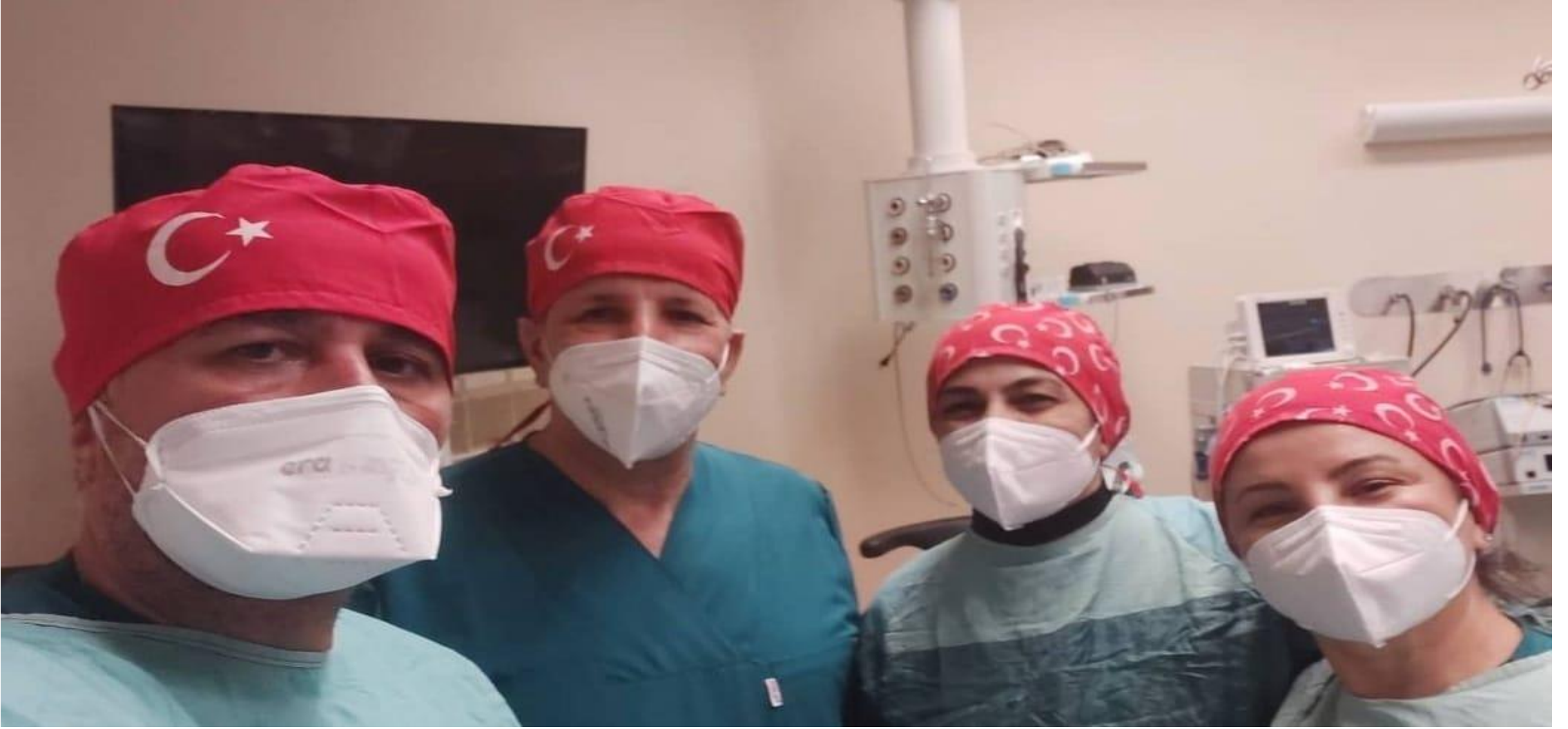# Olgu 8



# OLGU 9





**Dikkatiniz için teşekkürler..**

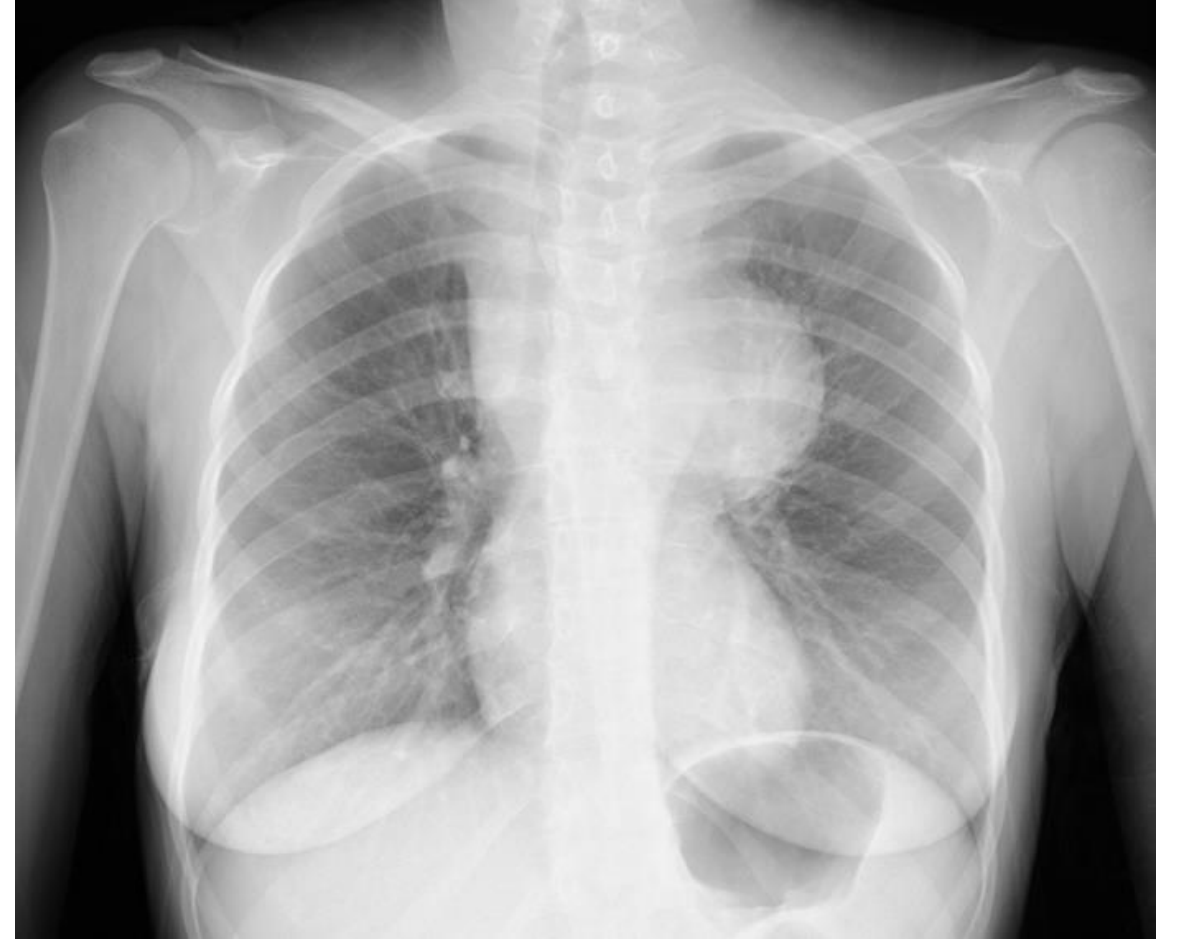

# OLGU

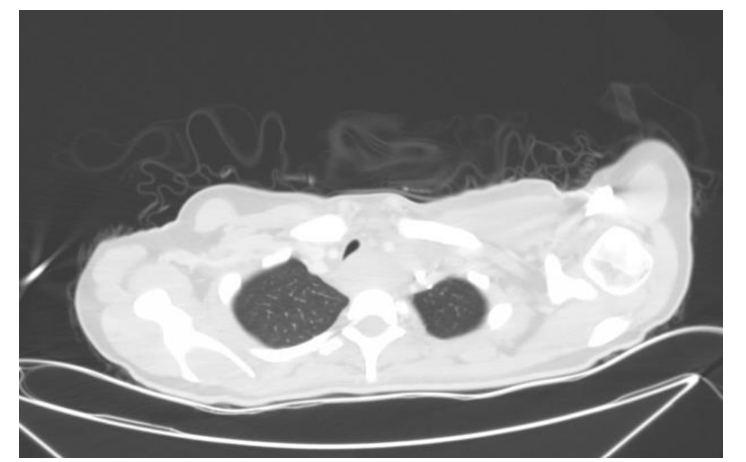
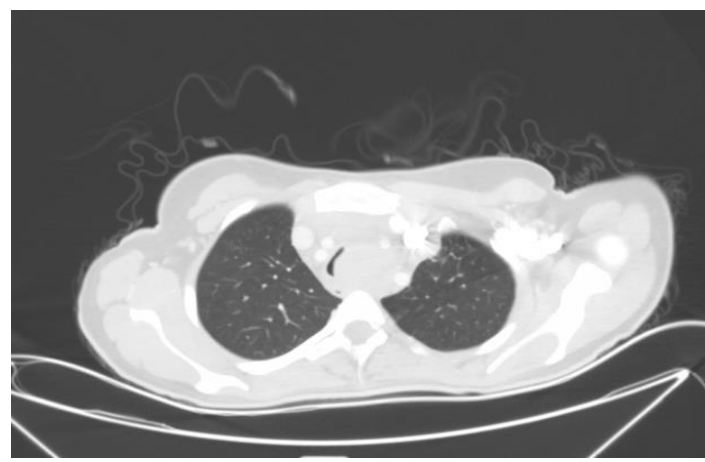
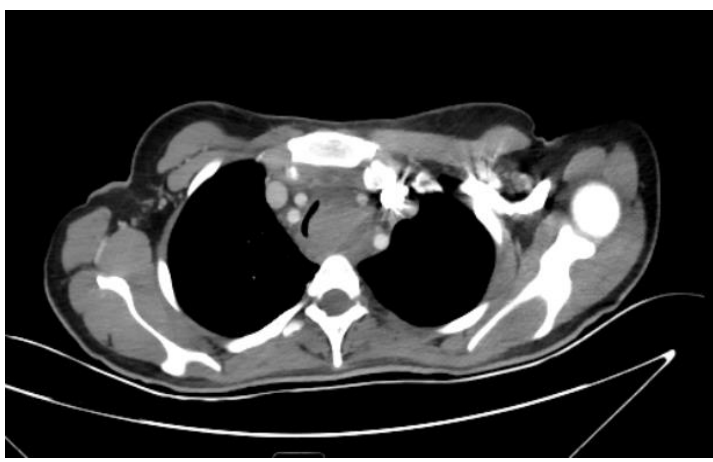
- 19 yaşında, kız
- Şikayeti: Öksürük, nefes darlığı, ses kısıklığı
- Hikayesi: 3 haftadır devam eden ses kısıklığı nedeni ile gittiği KBB hekimi tarafından servikal lenf nodu örneklenmesi planlanmış
- Ancak hasta bu süreçte ortaya çıkan ani nefes darlığı olması nedeni ile başvurduğu acilimizde interne edilmiş
- Özgeçmiş: Bir özellik yok

## OLGU

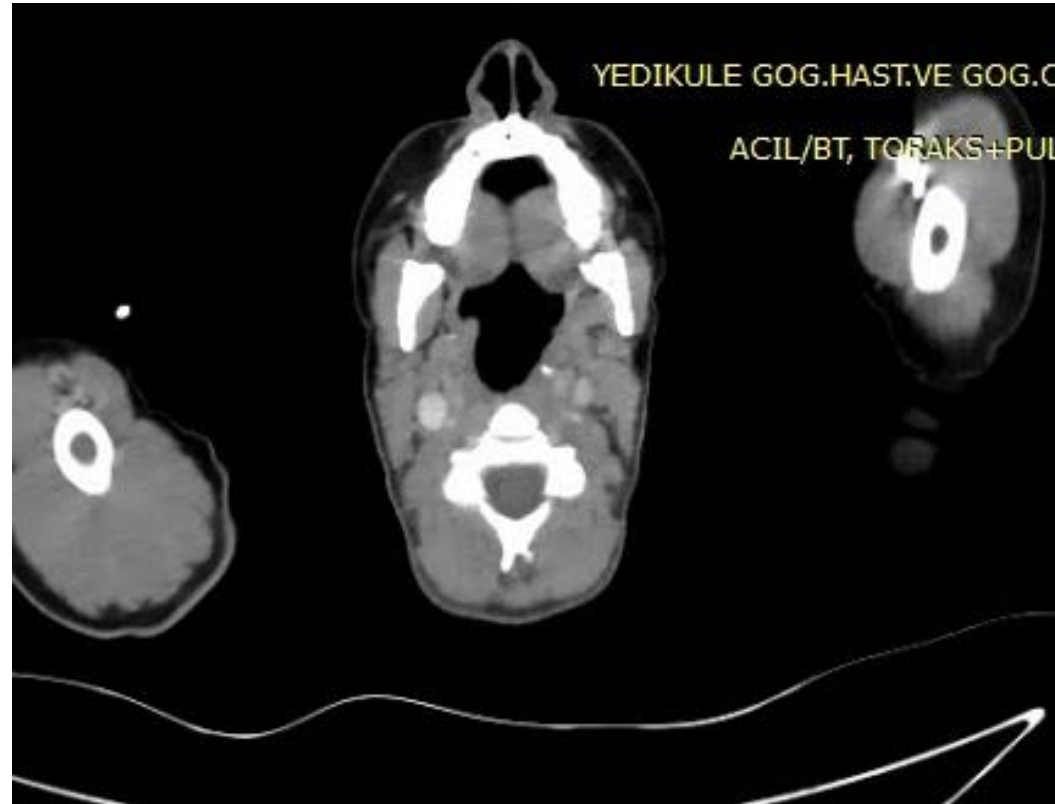- Alışkanlık: Yok
- Başvuru AKG: PH: 7.46 SO<sub>2</sub>: 80  
PCO<sub>2</sub>: 27 PO<sub>2</sub>: 56
- Hasta GBİ için yatışı esnasında solunum sıkıntısının artması üzerine acil olarak GP ünitemizde işleme alındı, işlem esnasında sol servikal lenf nodundan örnekleme yapıldı



**PA AKCİĞER GRAFİSİ**

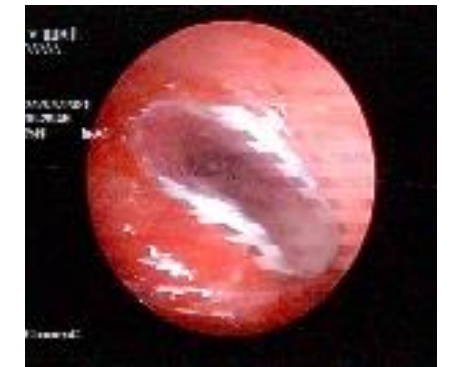
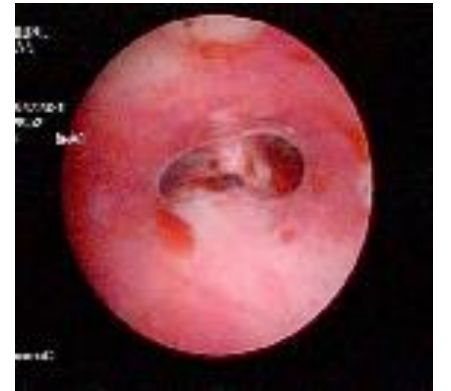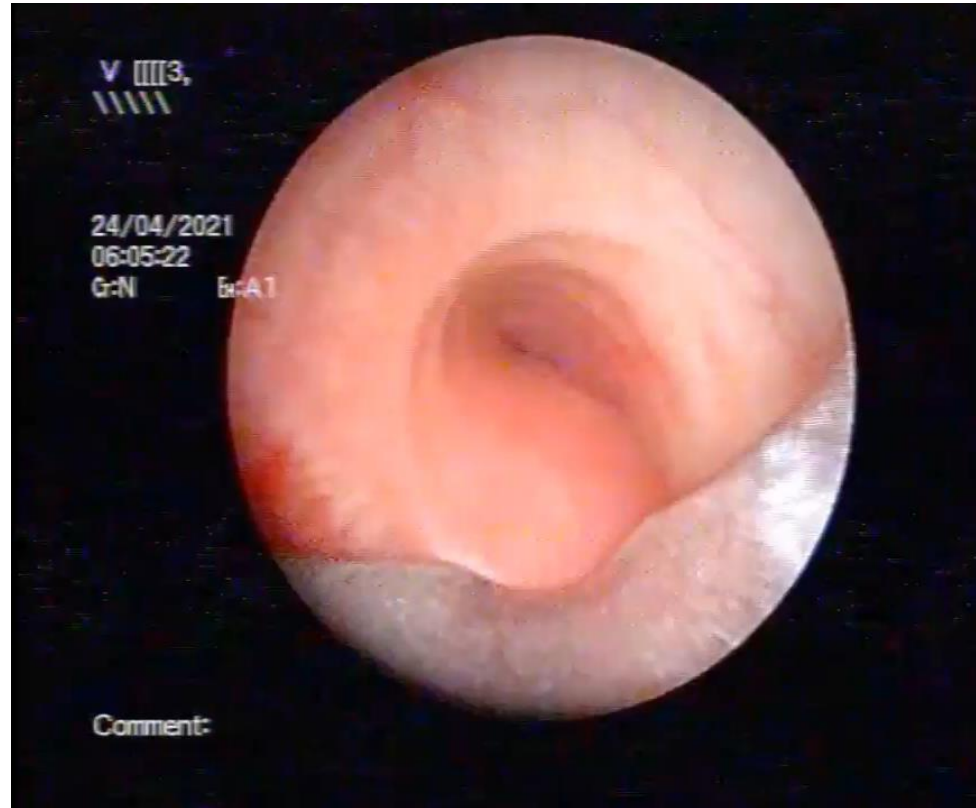

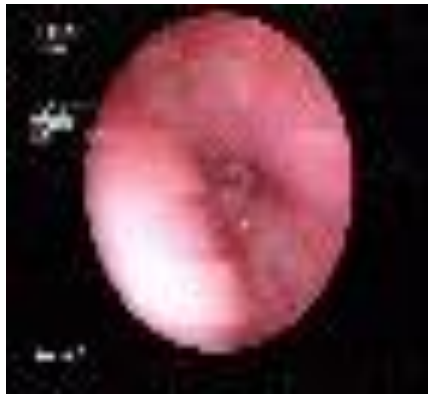
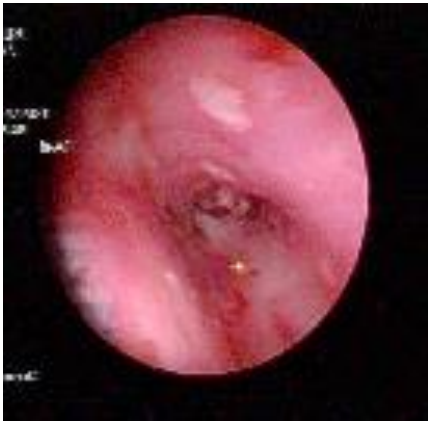## TORAKS BT



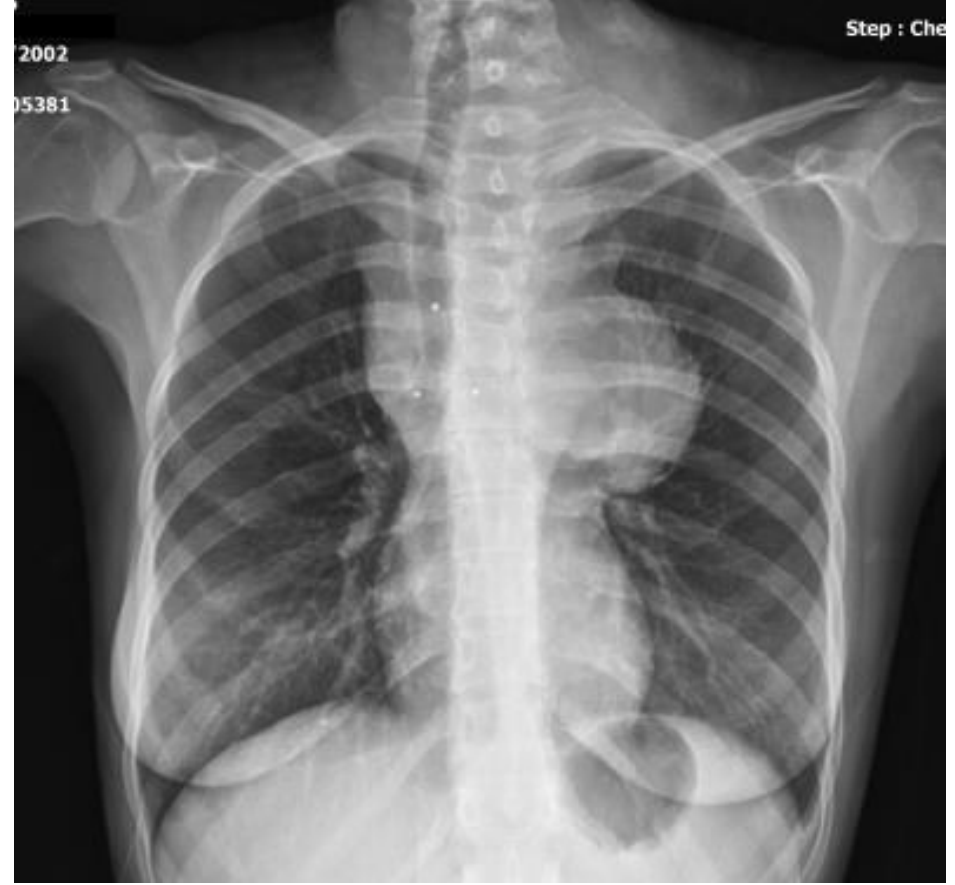
# OLGU

## RIJİD BRONKOSKOPI



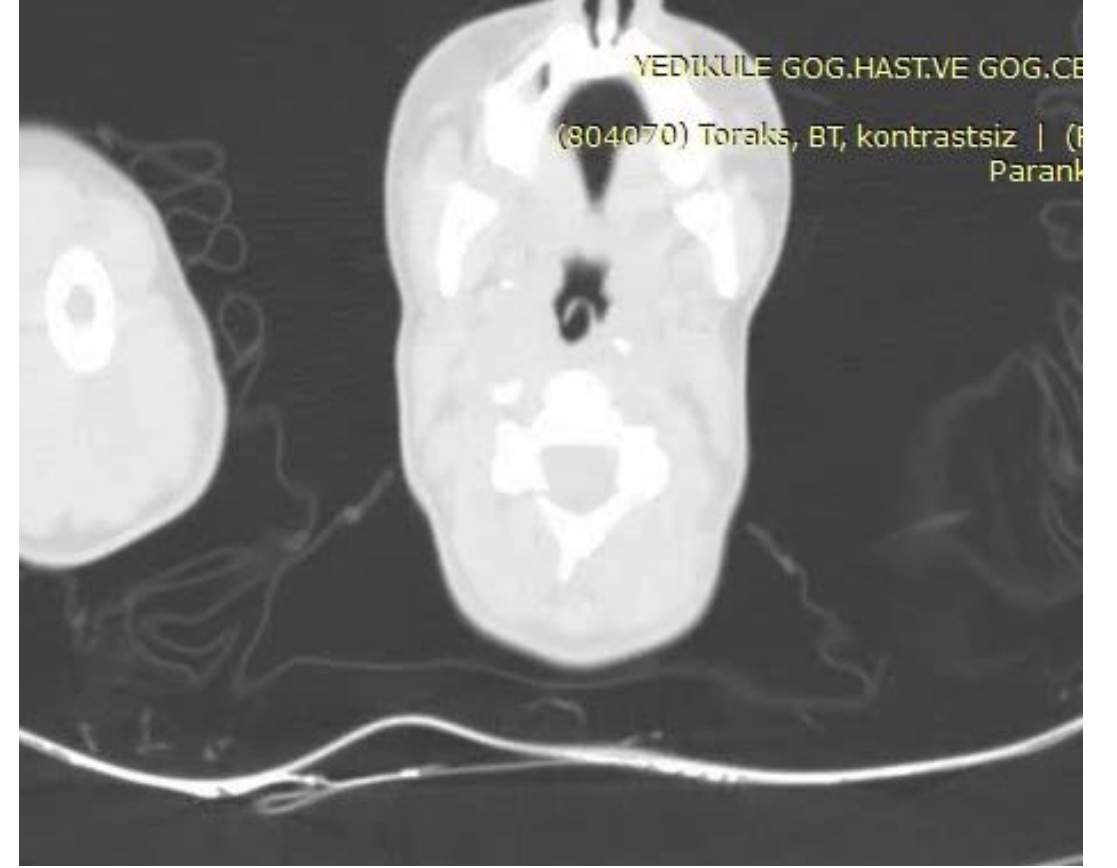
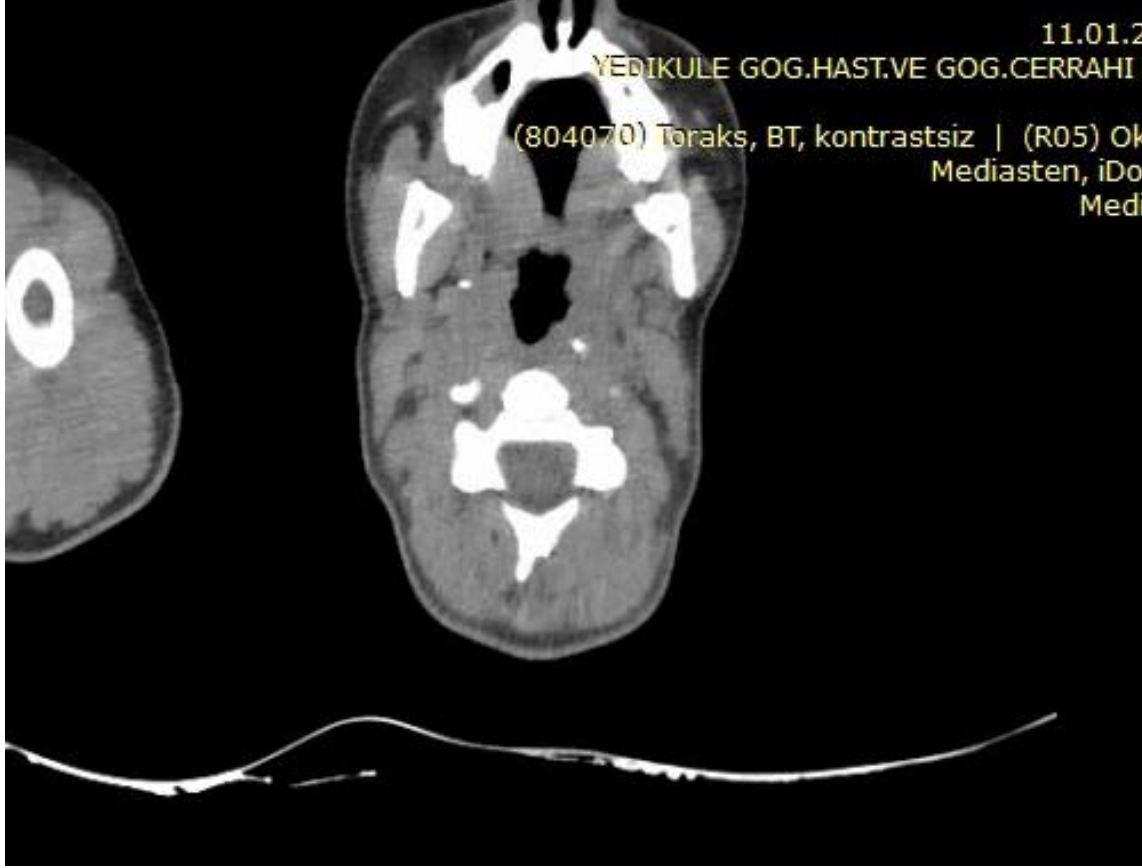
# OLGU

- **TAKİP:**
- Patoloji: Hodgkin Lenfoma
- Onkolojik tedavisi : 4 kür ABVD KT  
2 kür BEACOPP KT



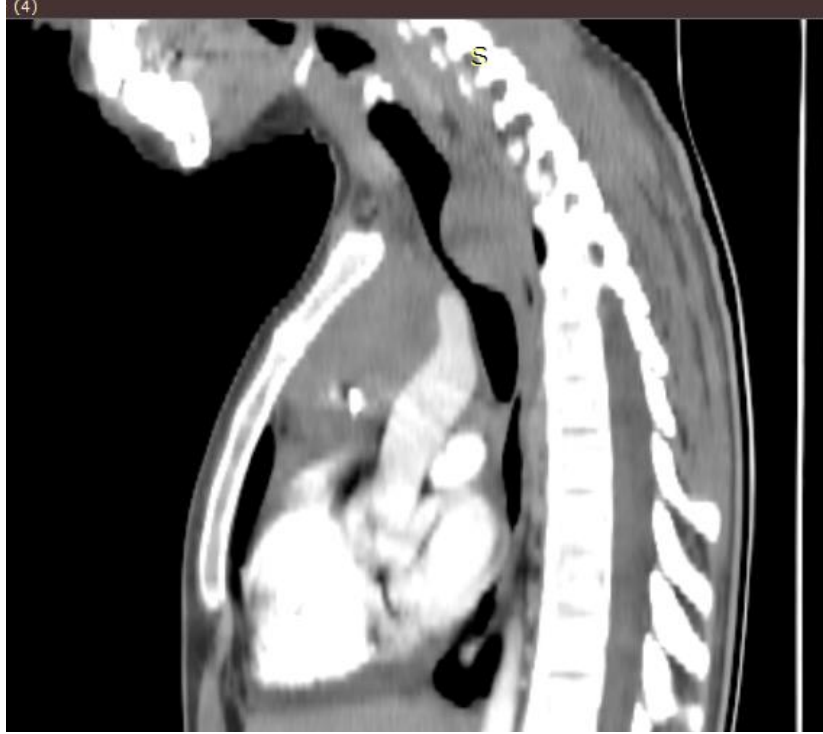**İŞLEM SONRASI AKCİĞER GRAFİSİ**

# OLGU

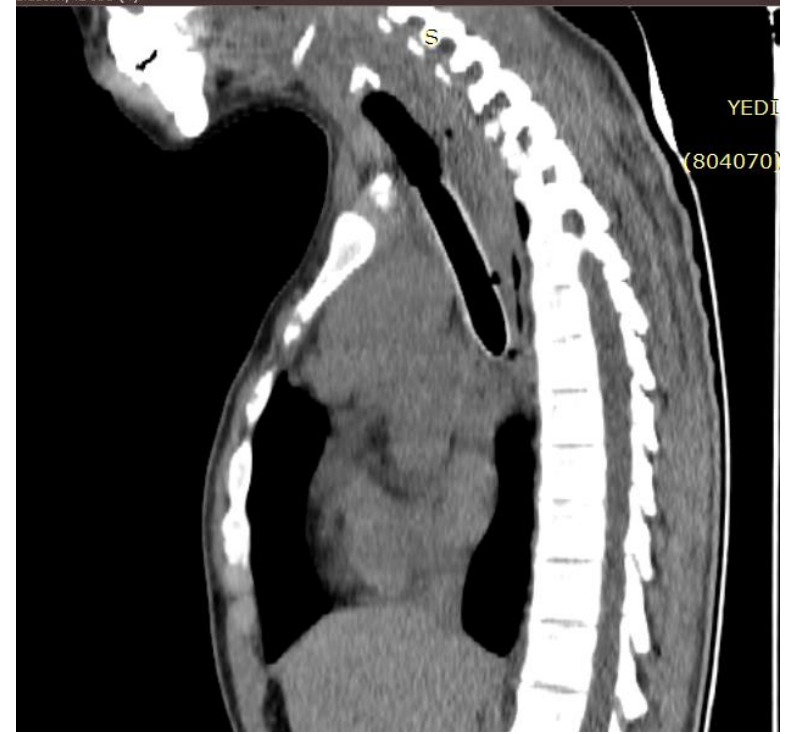


**İŞLEM SONRASI TORAKS BT**

# OLGU

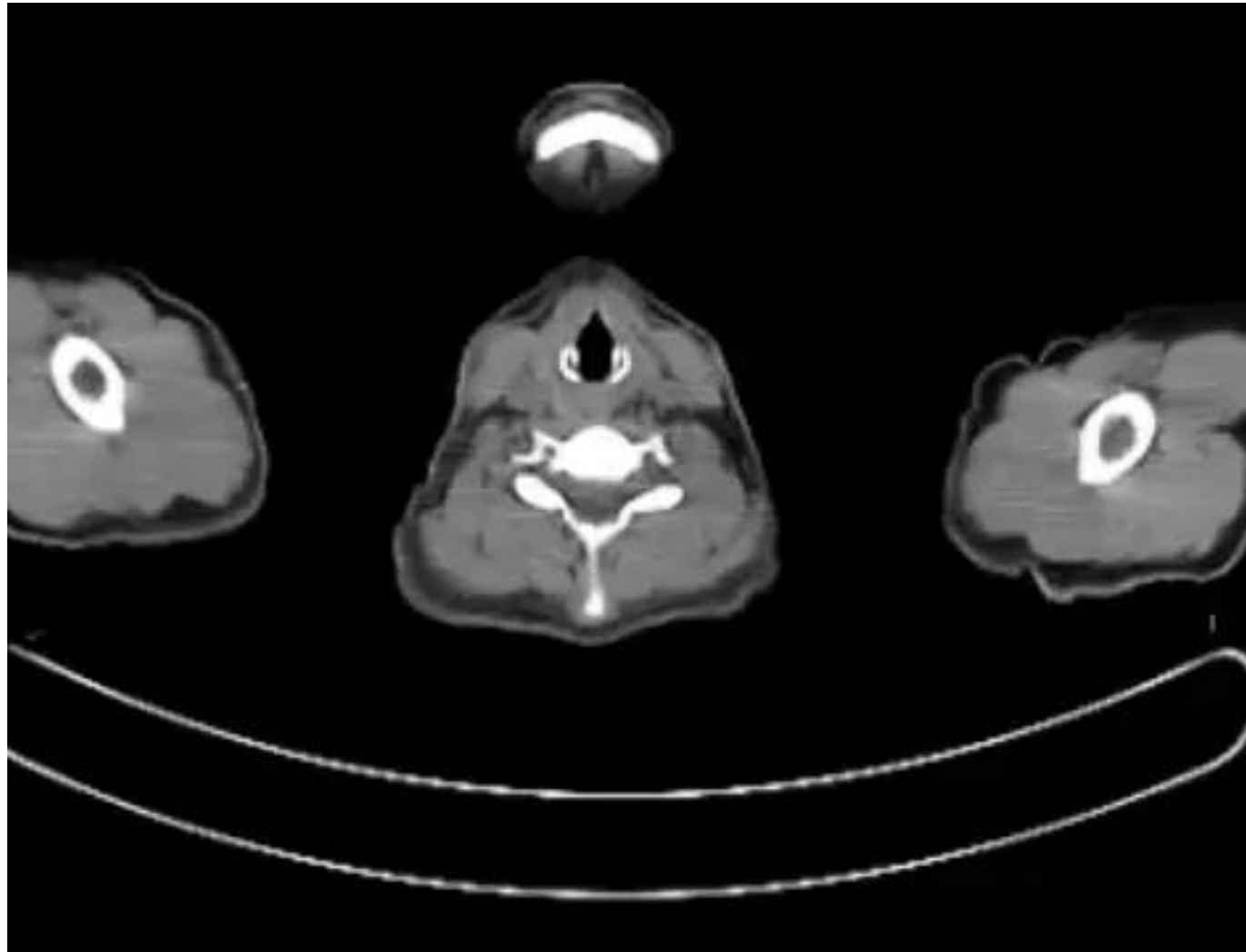


**İŞLEM ÖNCESİ**



**İŞLEM SONRASI**

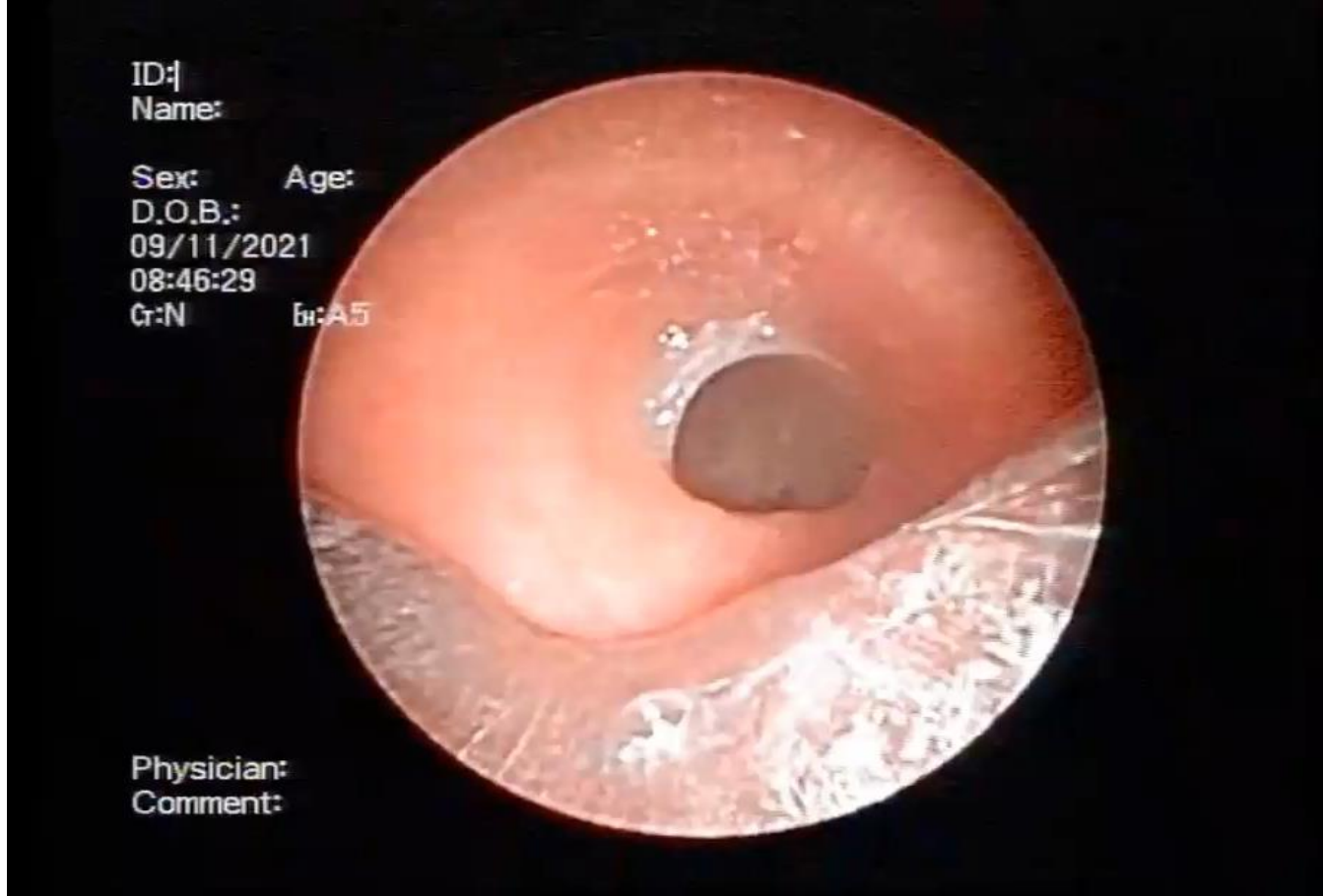
**OLGU**



**KT SONRASI TORAKS BT**



# OLGU



Onkoloji tarafından RT planlanan hasta tedavisini almak üzere yönlendirildi

**STENT ÇIKARMA (İLK İŞLEMDEN 6 AY SONRA)**

# OLGU

- 48 yař, erkek hasta
- Őikayet: Ađızdan kan gelmesi, nefes darlıđı
- Hikaye: 2015 yılında akciđer ca nedeni ile sađ pnömonektomi ve sonrasında RT almıř. 6 aydır giderek artan nefes darlıđı olan hastanın 1 aydır ara ara öksürmekle ađızdan kan gelmesi mevcut. EBT açısından deđerlendirilmek üzere Őehir dıřından sevk edilen hasta interne edildi
- Özgeçmiř: Akc ca
- Alıřkanlıkları: 20 paket/yıl sigara, 5 yıldır exsmoker

# OLGU

- Fizik Muayene: TA: 100/60 mmHg, N: 94/dak,  
SO<sub>2</sub>: 92 (oda havası)  
Genel durumu kötü  
Solunum sistemi: Takipneik, sağda solunum sesleri alınamıyor
- Laboratuvar:

## Hemogram

Hb: 15.7 g/dL

HCT: 45.3 %

PLT: 349 10<sup>e3</sup>/uL

WBC: 10.14 10<sup>e3</sup>/uL

## Biyokimya

Glu: 124 mg/dl

Üre: 13 mgr/dl

Kre: 0.72 mg/dl

AST: 15 U/L

ALT: 11 U/L

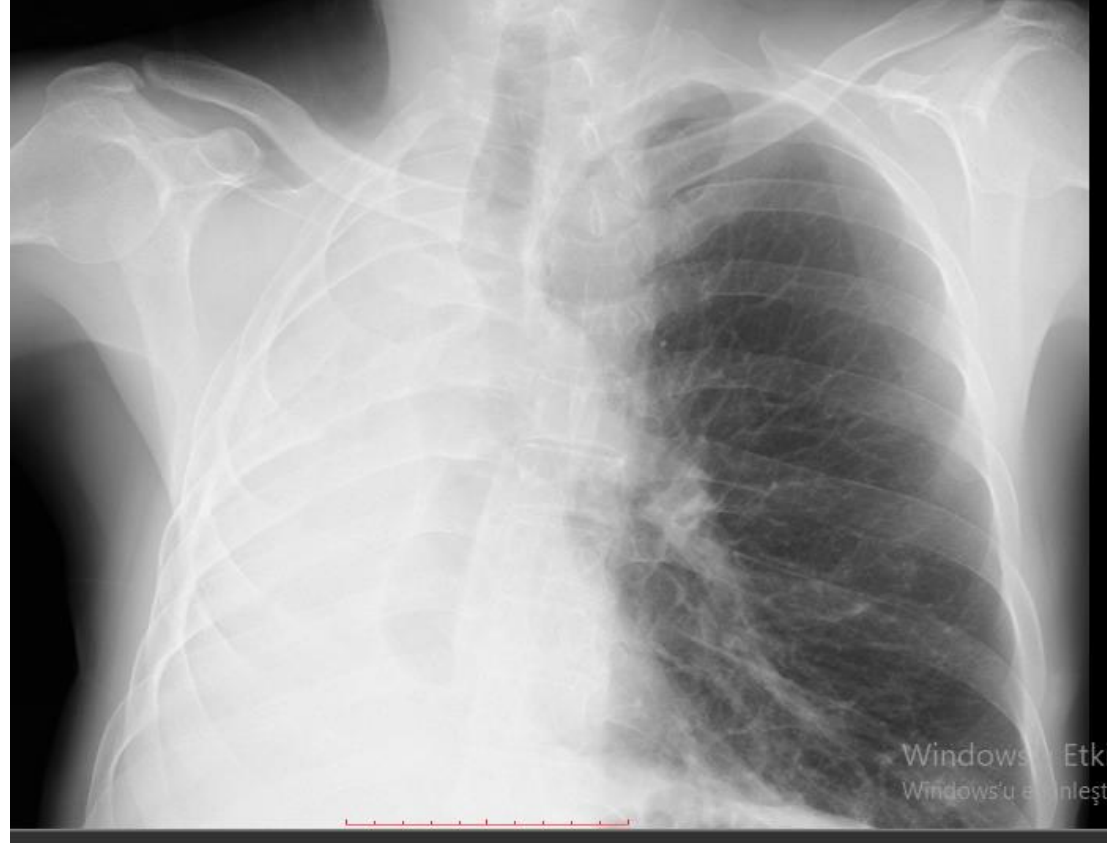Na: 137 mEq/L

K: 3.5 mmol/L

INR: 0.9

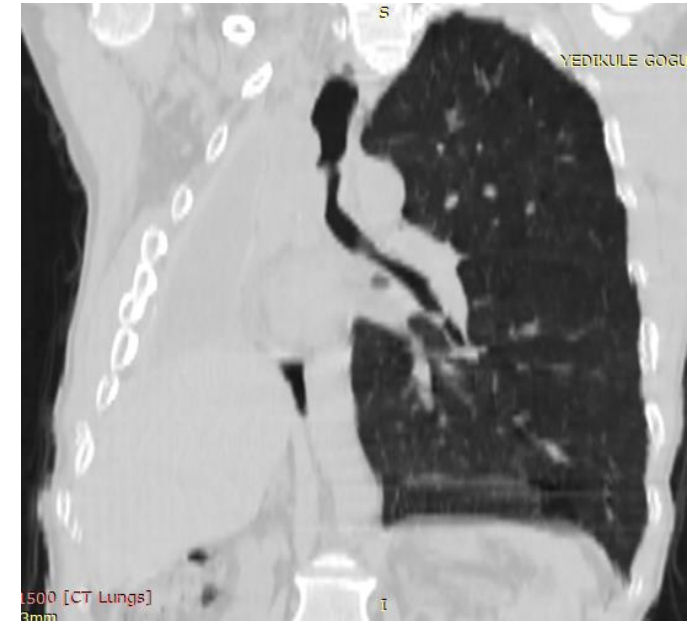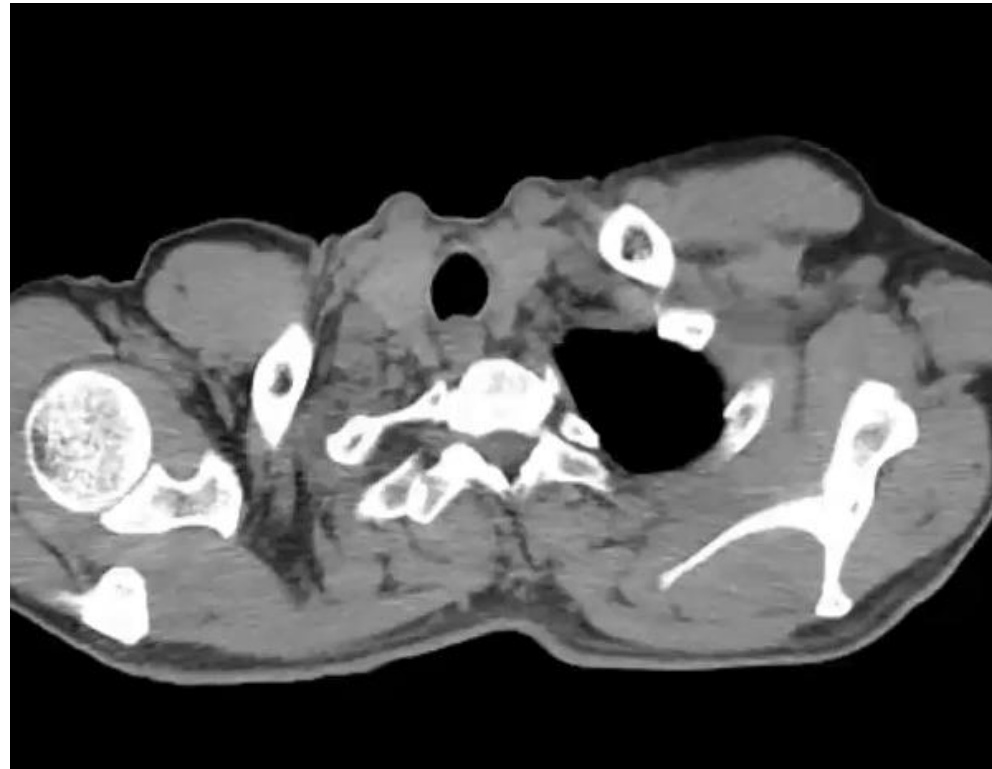
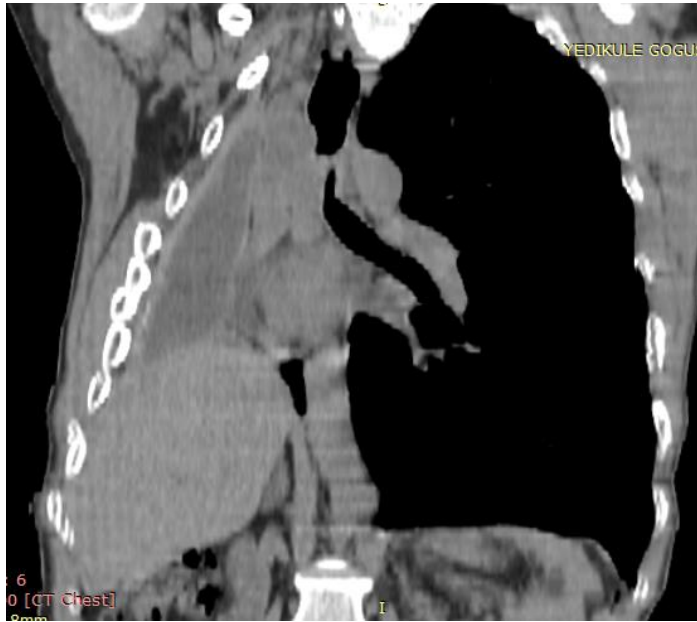CRP: 7.6 mg/L

# OLGU



İşlem öncesi PA Akciğer Grafisi

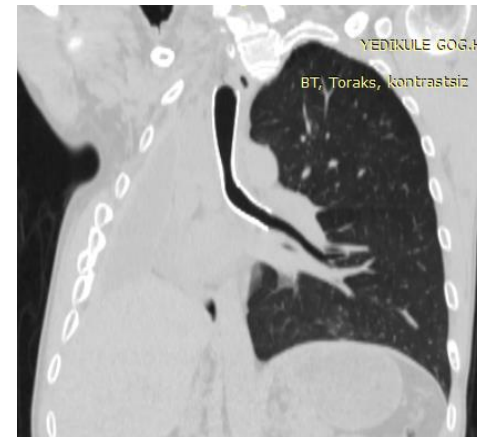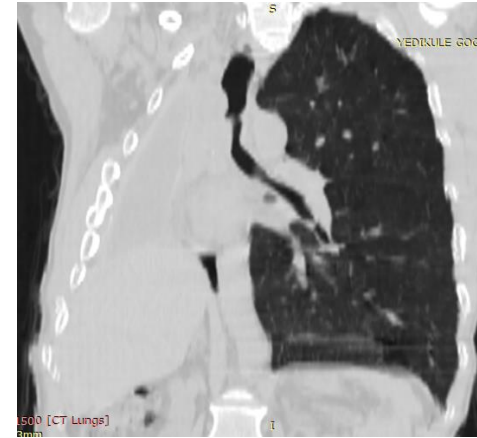
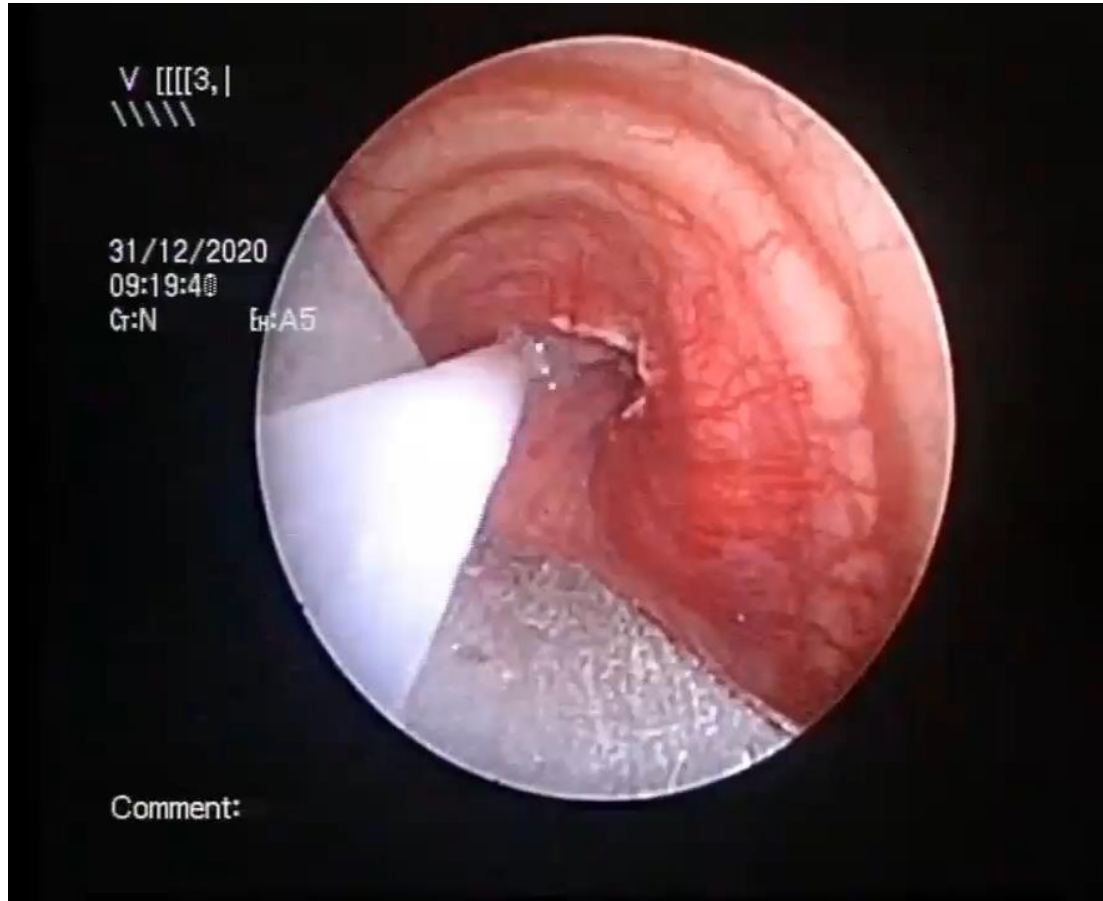
# OLGU



# TORAKS BT

# OLGU

## RIJİD BRONKOSKOPİ



# OLGU

## PATOLOJİ

### Histopatolojik Tanılar / Sitopatolojik Tanılar

**Trekea; Endobronşial Kitleden Biopsi: Küçük hücreli dışı karsinom**

### İmmunhistokimya Boyama Panel Sonuçları

#### PATOLOJİ İMMÜNOHİSTOKİMYA UYGULAMASI

**MATERYAL** : 8745/2020 Parafin blok  
**PATOLOJİK TANI** : Bkz tanı.  
**YÖNTEM** : OTOMATİZE, Ventana Bench Mark Ultra  
İmmünohistokimyasal cihazı  
**TEKNİK** : Multimer teknoloji  
Ultra View Universal DAB Detection Kit  
5269806-760-500  
**KONTROL** : (+)

#### PRİMER ANTİKOR

Pansitokeratin Ventana  
Anti-P40(BC28) Ventana  
TTF-1 (8G7G3/1) Ventana

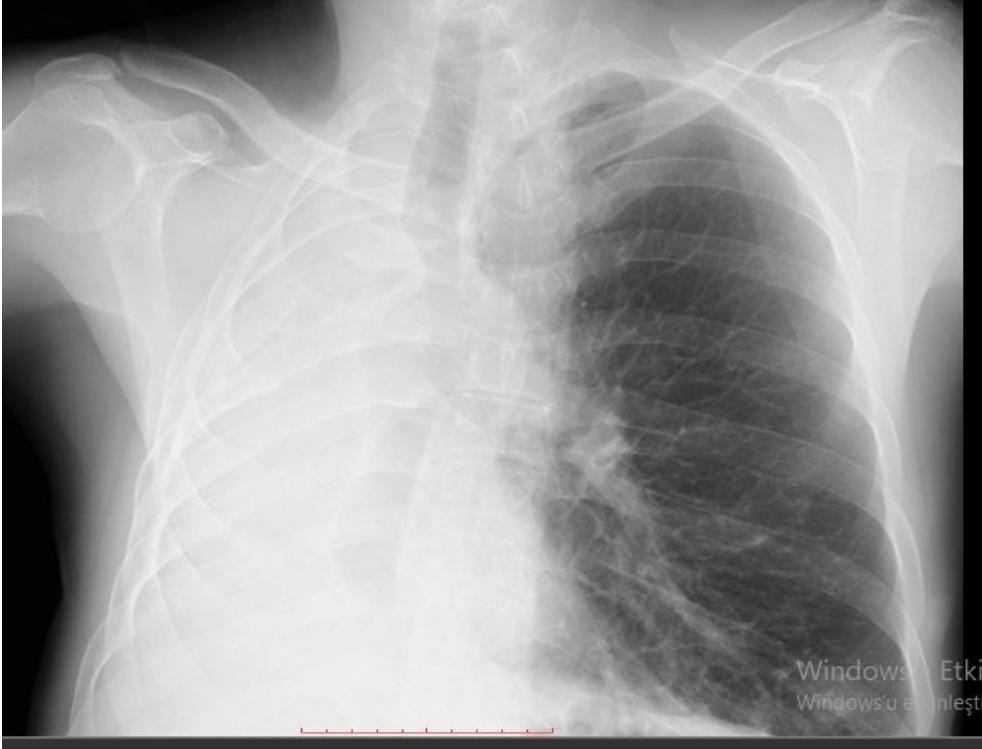#### İMMÜNREAKTİVİTE

Pozitif  
Pozitif  
Negatif

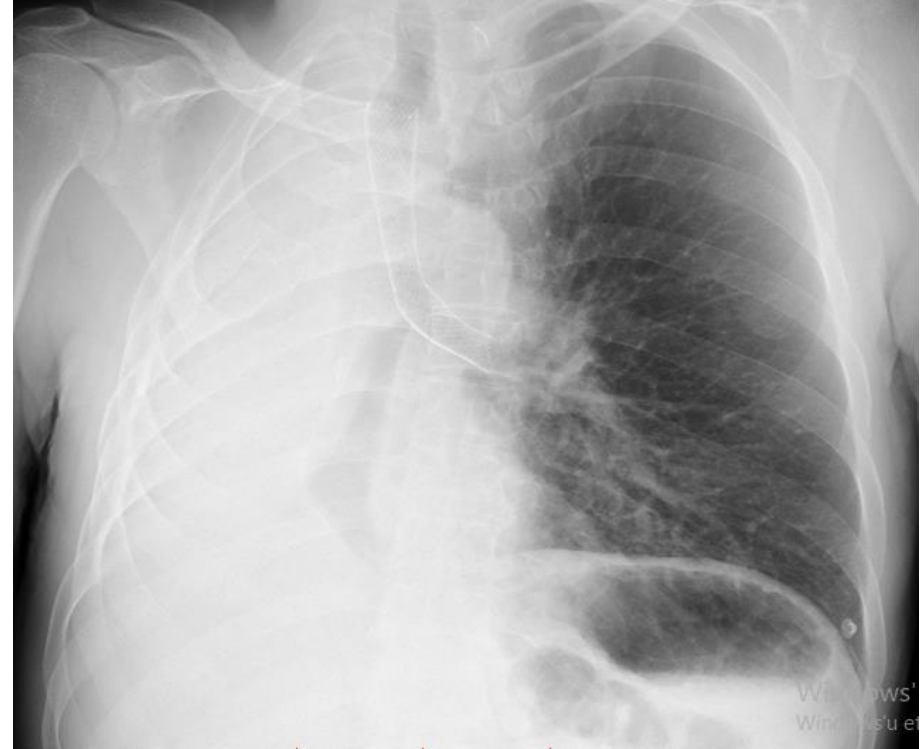#### Morfoloji Bilgileri

8070/3 Skuamoz hücreli karsinom, NOS,

# OLGU



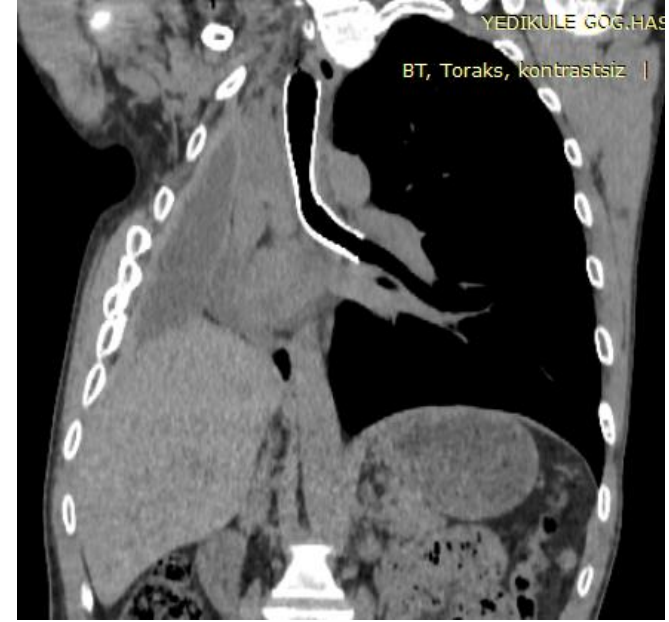
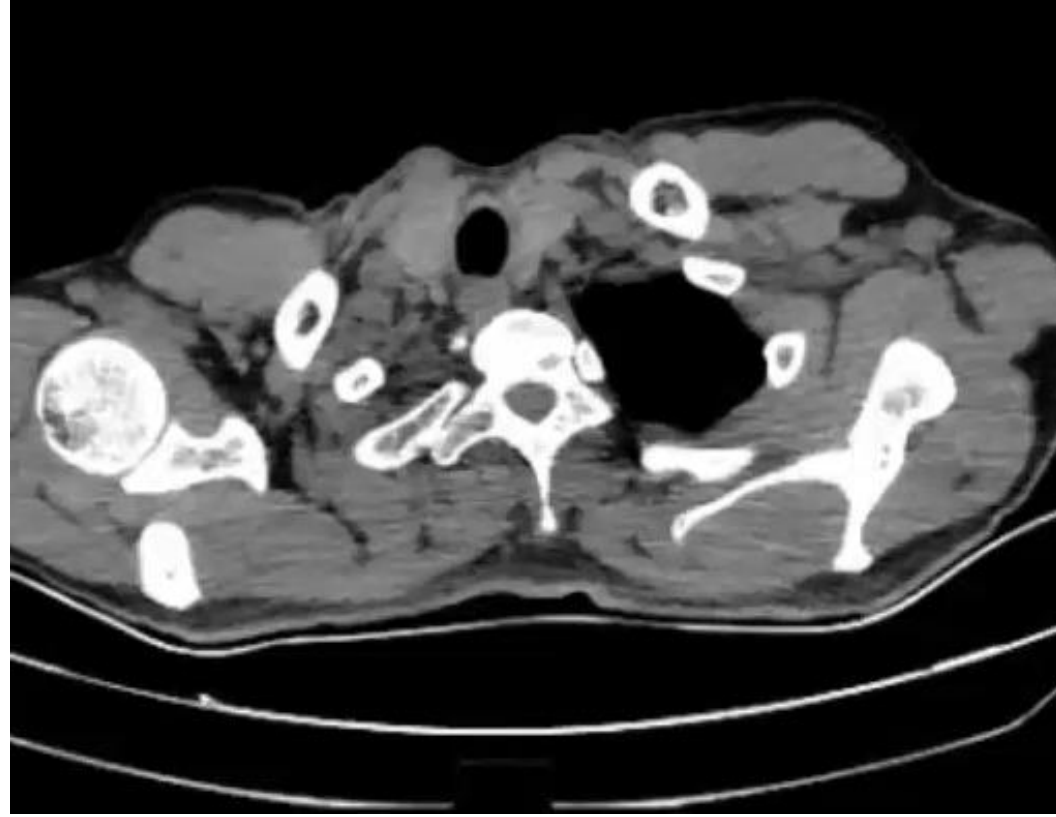
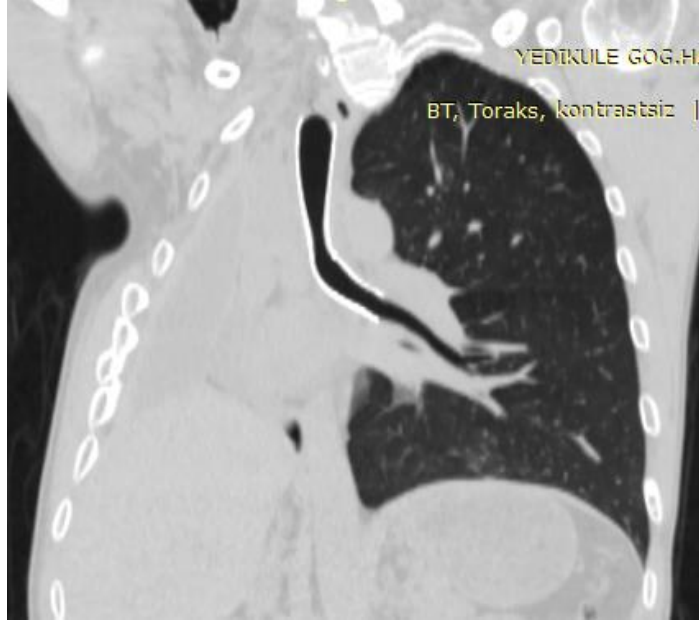Stentleme öncesi PA Akciğer Grafisi



Stentleme sonrası PA Akciğer Grafisi



# OLGU



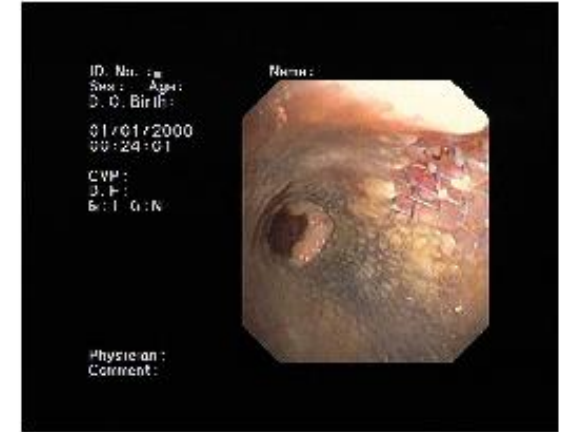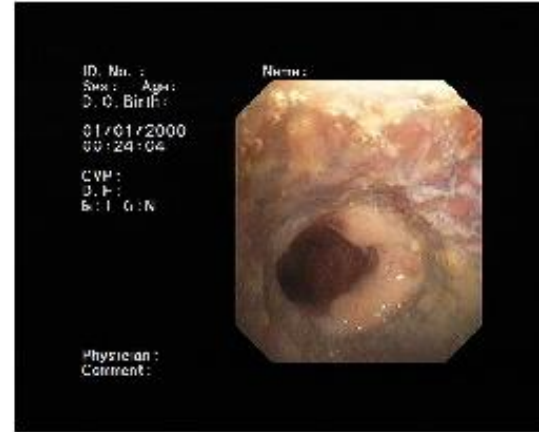
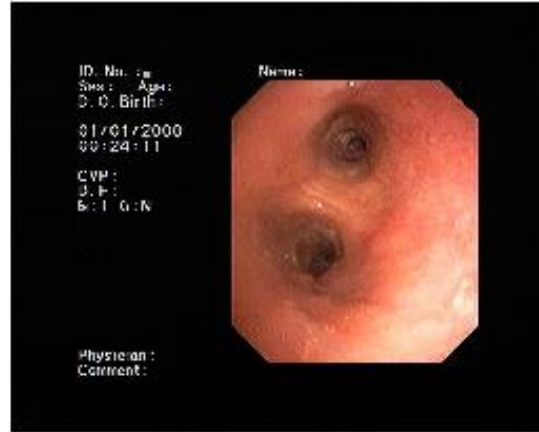
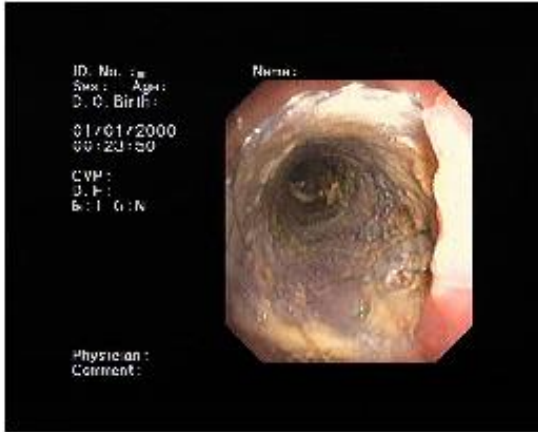
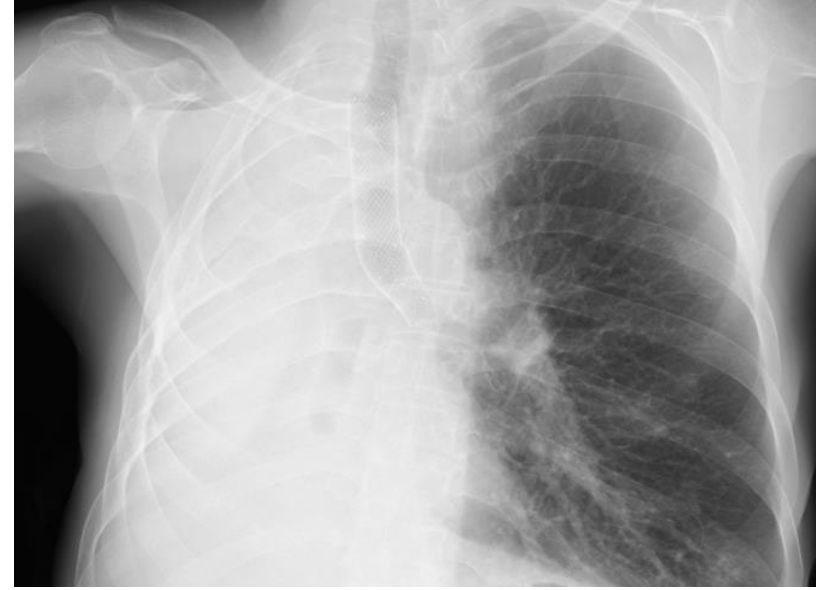Stentleme sonrası Toraks BT

# OLGU

- Hastanın genel durumu hızla düzeldi.
- Solunum sıkıntısı düzeldi
- Beslenmeye başladı, öz bakımı arttı

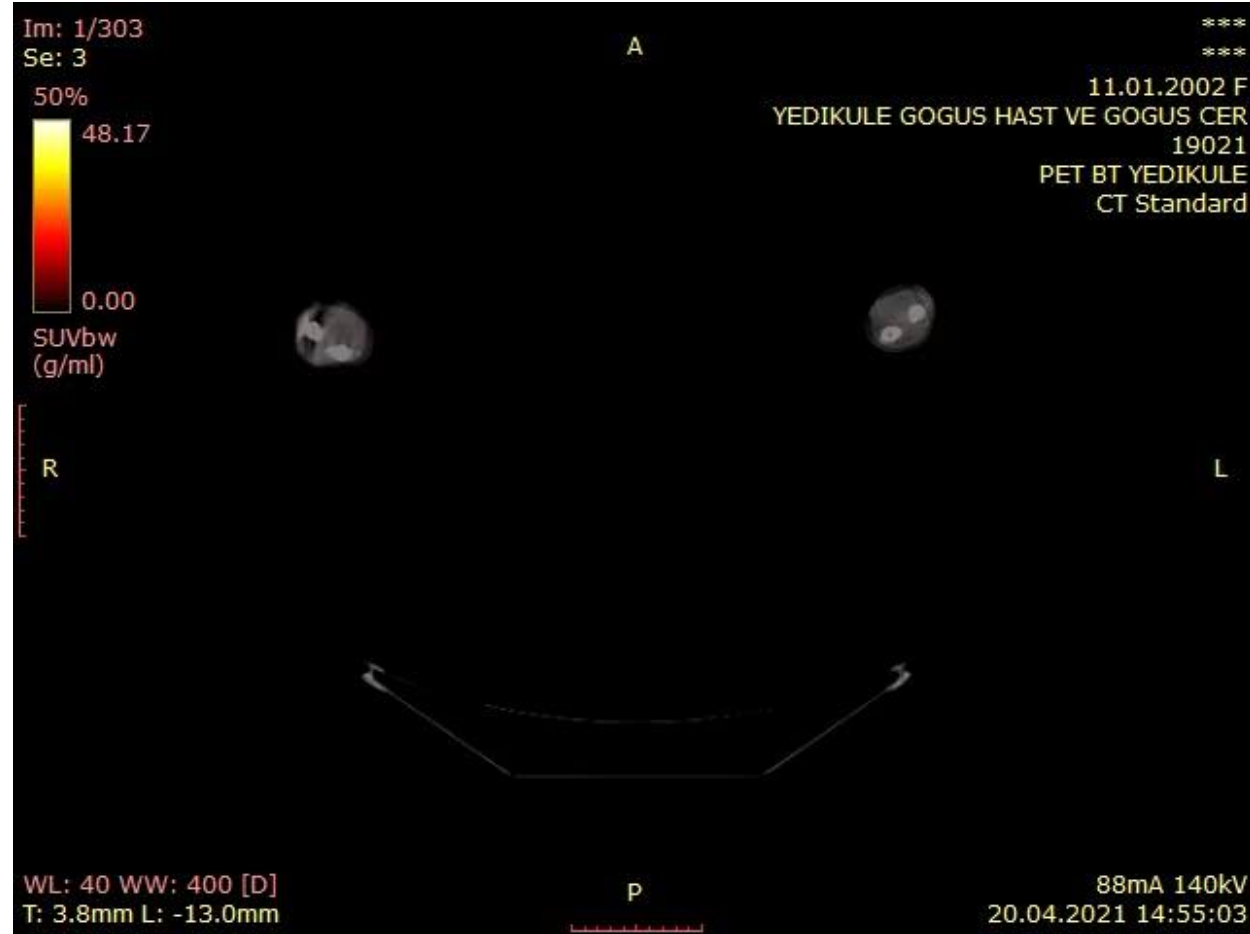ANCAK

- 4 ay sonra beslenememe ve hızlı kilo kaybı nedeni ile tekrar başvurdu. Solunumsal sıkıntısı yoktu



4 ay sonrası PA Akc grafi ve bronkoskopi görüntüleri

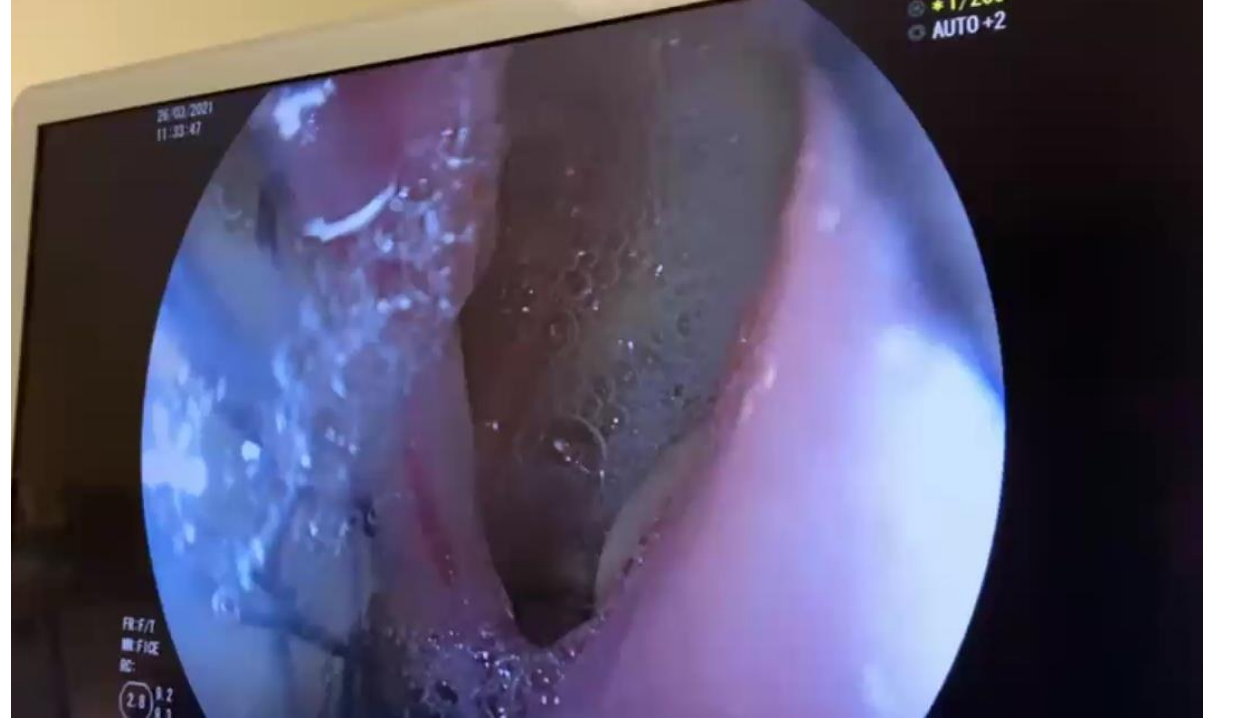# OLGU 2



**TÜM VÜCUT PET-BT**

# OLGU

- Endoskopi: Trakeadaki stentin ösefagusa girerek lümeni tam obstrükte ettiği görüldü. Darlığın distaline geçilemedi.
- Hastaya PEG açılmak üzere multidisipliner hastaneye sevk edildi



# KLİNİK BULGULAR ve ANAMNEZ

## Şikayetler

Öksürük  
Nefes darlığı  
Hemoptizi  
Wheesing  
Stridor



Darlığın yeri  
Darlığın oranı  
Darlığın uzunluğu  
Hastanın kardiyopulmoner rezervi

## Şikayetlerin Başlangıcı

Akut  
Yavaş İlerleyici

Trakea çapı

Ön-Arka: 18 mm Lateral Çap: 23 mm

< 8 mm }

Egzersiz dispnesi

<5 mm }

İstirahat dispnesi

# TANISAL İŞLEMLER


## Görüntüleme Yöntemleri:

PA Akciğer Grafisi

Toraks BT

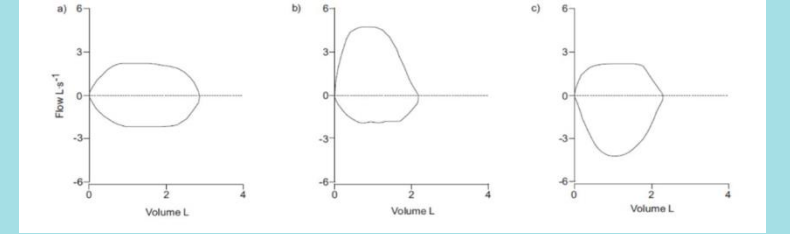
Dinamik Çekim Toraks BT  
Sanal Bronkoskopi

Toraks MR



## Fizyolojik Değerlendirme:

Solunum Fonksiyon Testi

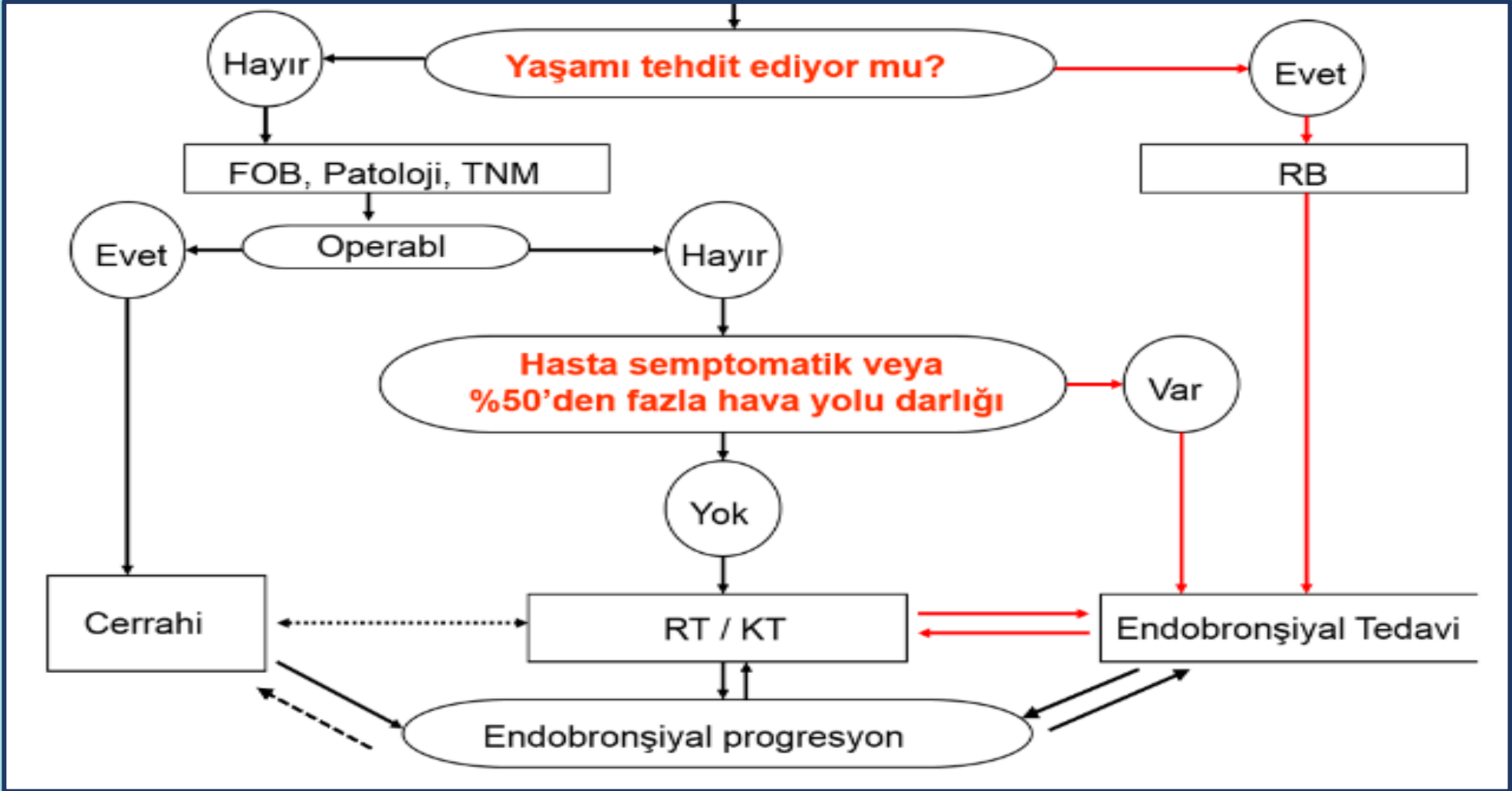


## Bronkoskopik Değerlendirme:

Fleksible Bronkoskopi

Rijid Bronkoskopi






# TEDAVİ- Hava yolu açıklığını sağlamak

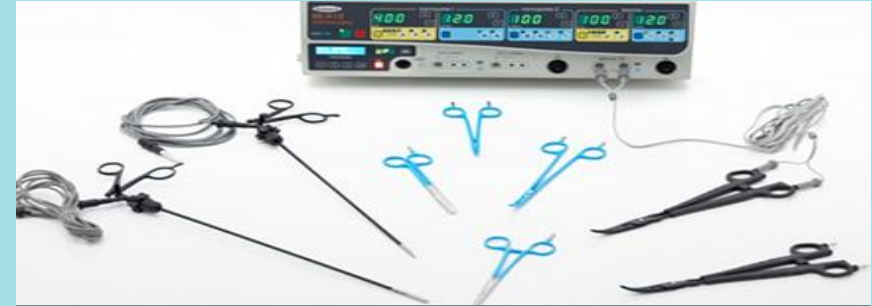
## Mekanik Dilatasyon:

Rijid tüpün kendisi  
Balon  
Buji  
Kesi  
Drill



## Sıcak Yöntemler:

Argon Plasma Koagülasyon  
LASER  
Elektrokoter



## Soğuk Yöntemler:

Kriyo





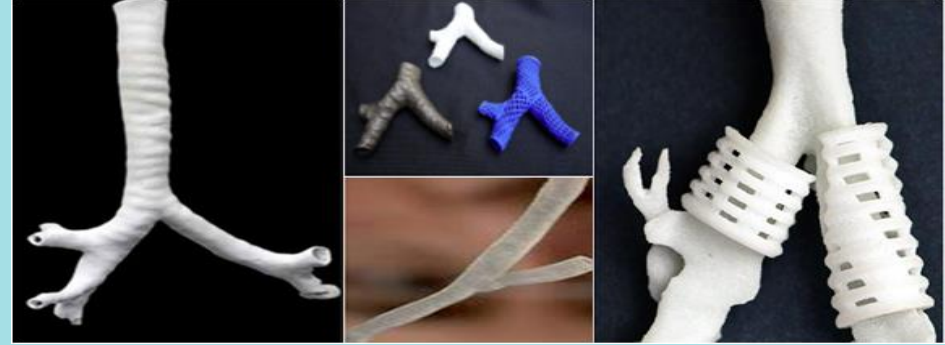# TEDAVİ- Hava yolu açıklığını devam ettirme

**Stentler:**

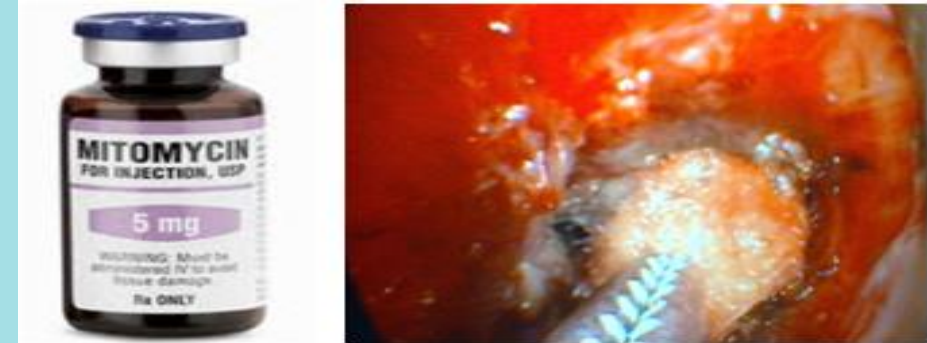
Şekil

Uzunluk

Materyal



**Mitomisin- C:**



**Steroidler:**

# SANTRAL HAVA YOLU OBSTRÜKSİYONLARI

## MALİGN HAVA YOLU OBSTRÜKSİYONLARI

Post-travmatik hava yolu obstrüksiyonları

Dinamik ekspiratuar darlık

Dış bası

Cerrahi sonrası

Enfeksiyonlar

İnflamatuvar havayolu hastalıkları

Benign endobronşiyal tümörler

## BENİGN HAVA YOLU OBSTRÜKSİYONLARI

### ▪ Benign endobronşiyal tümörler

- Respiratuar papillomatozis
- Hamartom
- Leiomyom
- Lipom
- Fibrom
- Nörojenik tümör
- Pleomorfik adenom
- Onkositom
- Trakeobronkopatia osteokondroplastika

# SANTRAL HAVA YOLU OBSTRÜKSİYONLARI

## BENİGN HAVA YOLU OBSTRÜKSİYONLARI

## MALİGN HAVA YOLU OBSTRÜKSİYONLARI

### Primer Akciğer Tümörleri

Bronkojenik karsinom  
Karsinoid tümör  
Karsinosarkom

Pulmoner sarkom  
Adenoid kistik karsinom  
Mukooepidermoid karsinom

### Mediastinal Tümörler

Timik karsinom  
Tirois kanseri  
Germ hücreli tümörler (Teratoma, vs...)

### Metastatik Tümörler

Bronkojenik karsinom  
Renal hücreli karsinom  
Meme kanseri  
Tiroid kanseri  
Kolorektal karsinom  
Sarkom  
Melanom

Over kanseri  
Uterus kanseri  
Testis kanseri  
Nazofarinks kanseri  
Adrenal karsinom  
Kronik Lenfositik Lösemi

### Diğer maligniteler

Larinks kanseri  
Özofagus kanseri  
Lenfoma (Hodgkin ve non-Hodgkin)  
Diğer tümörlere bağlı lenfadenopatiler

# Girişimsel Pulmonolojide Endobronşiyal Tedavi Endikasyonları

- Tümör tedavisi
- Bening hava yolu stenozları
- Malign hava yolu stenozları
- Hemoptizi
- Bronkoskopik hacim azaltıcı tedaviler
- Yabancı cisimler

# Endobronşiyal tedavi yöntemleri

## ➤ Sıcak yöntemler

Elektrokoter,

Argon plazma koagulasyon(APC),

Lazer

## ➤ Soğuk yöntemler

Kriyoterapi

➤ Rijid bronkoskopi ile mekanik temizleme

➤ Dilatasyon

➤ Endobronşiyal stent uygulanması

➤ Brakiterapi

➤ Fotodinamik tedavi

# Endobronşiyal tedavi yöntemleri

Hızlı etki

Yavaş etki

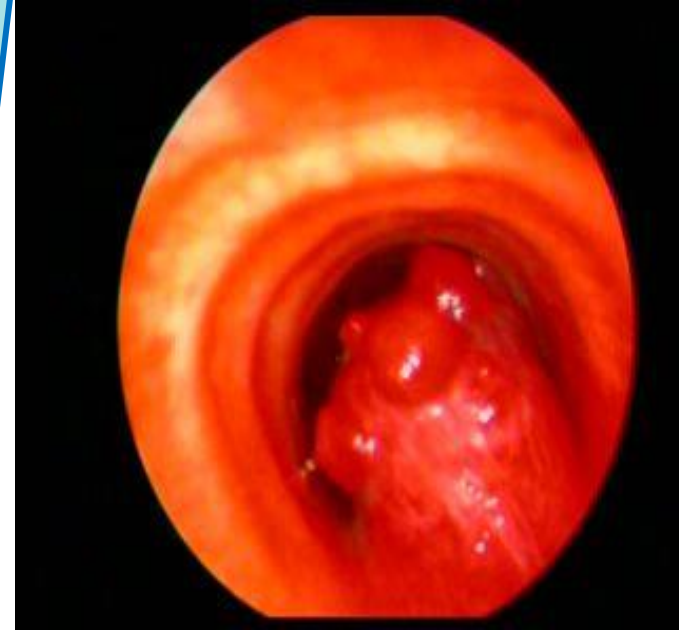
Mekanik debulking

Laser, APC

Stent

PDT

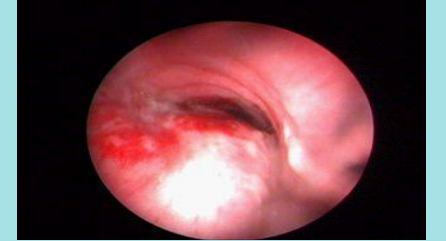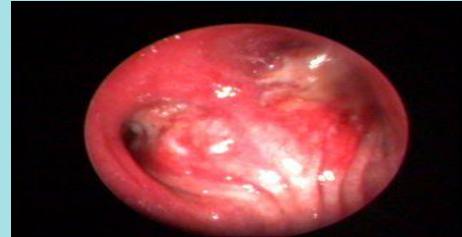
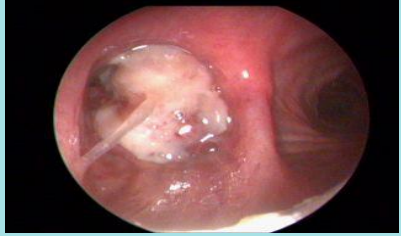Kriyoterapi



**MALİNG HAVA YOLU  
OBSTRÜKSİYONU**

**ACİL  
RİJİD**

**ACİL DEĞİL  
FOB YA DA RİJİD**

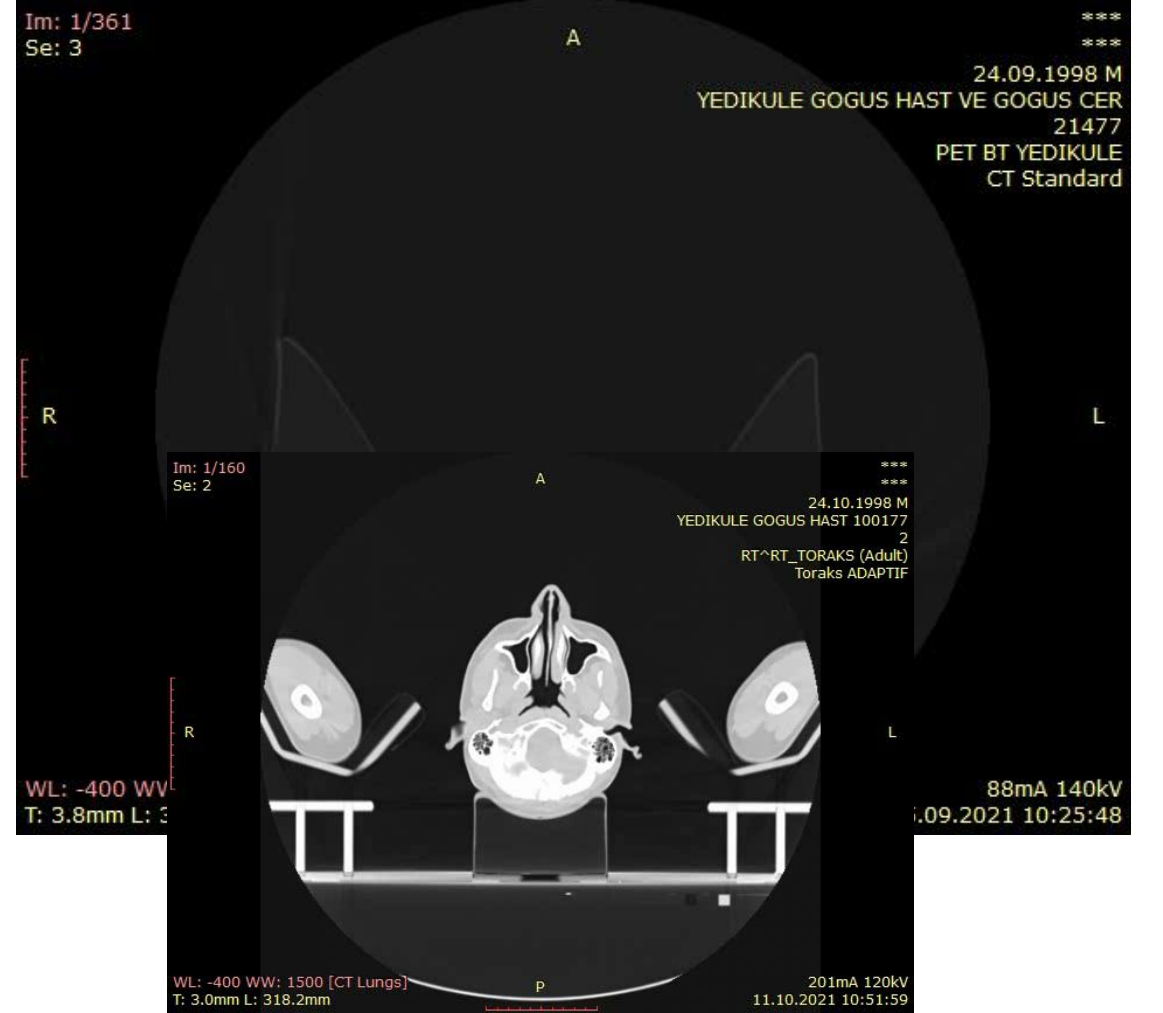


**ABLATİF TEKNİKLER VE MEKANİK REZEKSİYON**

**STENT**

# OLGU 1

- Özgeçmiş: Ewing sarkomu (2018)
- Alışkanlık: 4p/yıl sigara, aktif içici
- Fizik muayene:  
TA: 110/80 NDS: 130/dak  
Sat: %94(oda) SDS: 30/dak  
Solunum sistemi: Yaygın stridor(+)
- Laboratuvar:  
WBC: 14.39 $10^3$ /uL PLT: 579  $10^3$ /uL  
CRP: 132 mg/dL AST: 46 U/L ALT: 62 U/L  
Potasyum: 5.3 mmol/L

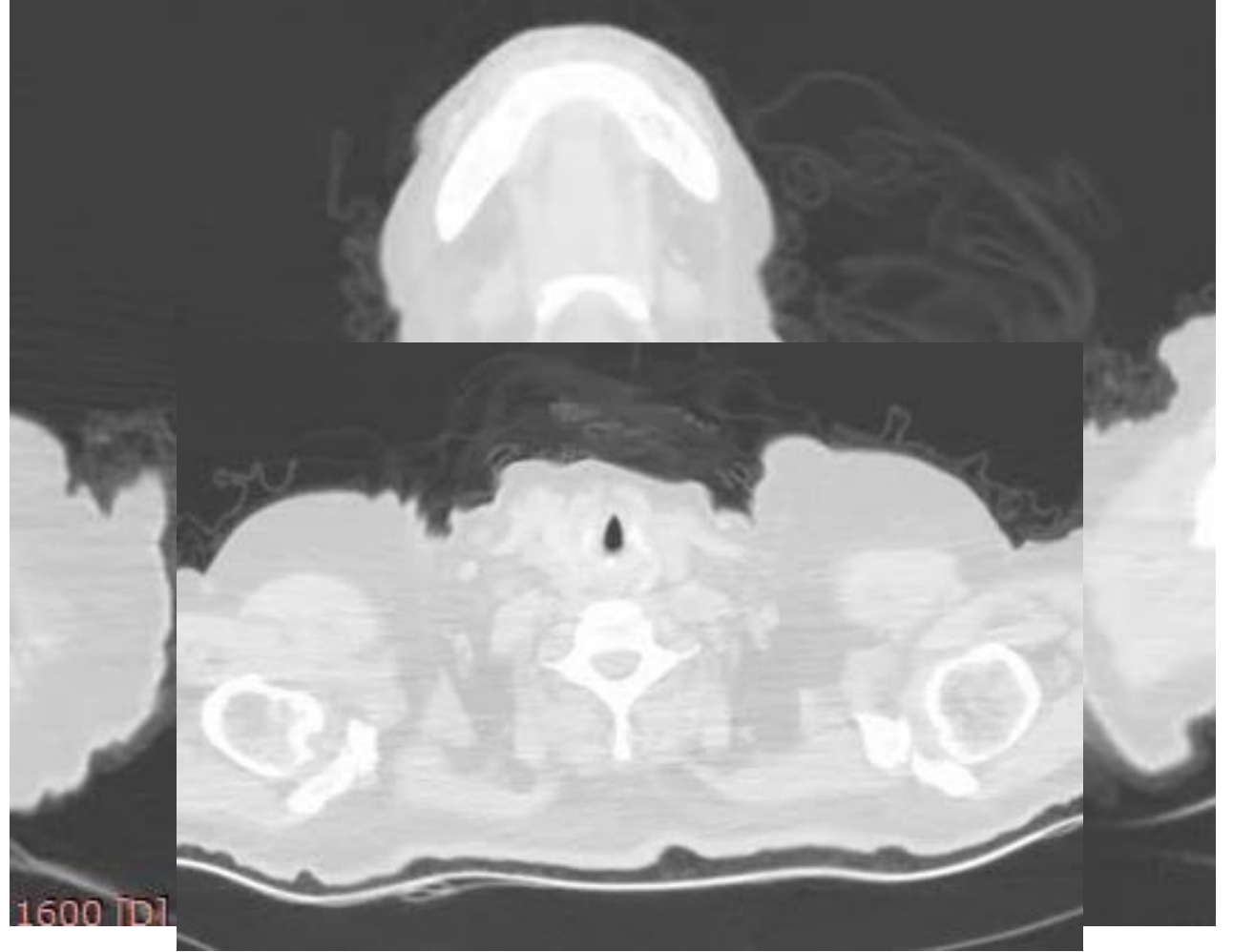


## TORAKS BT



## OLGU 2

- Hasta anestezi ve kardioloji konsültasyonları sonrası GBI'ye alındı
- İşlem sırasında göğüs cerrahisi ile de konsülte edildi



**TORAKS BT**

## OLGU 3

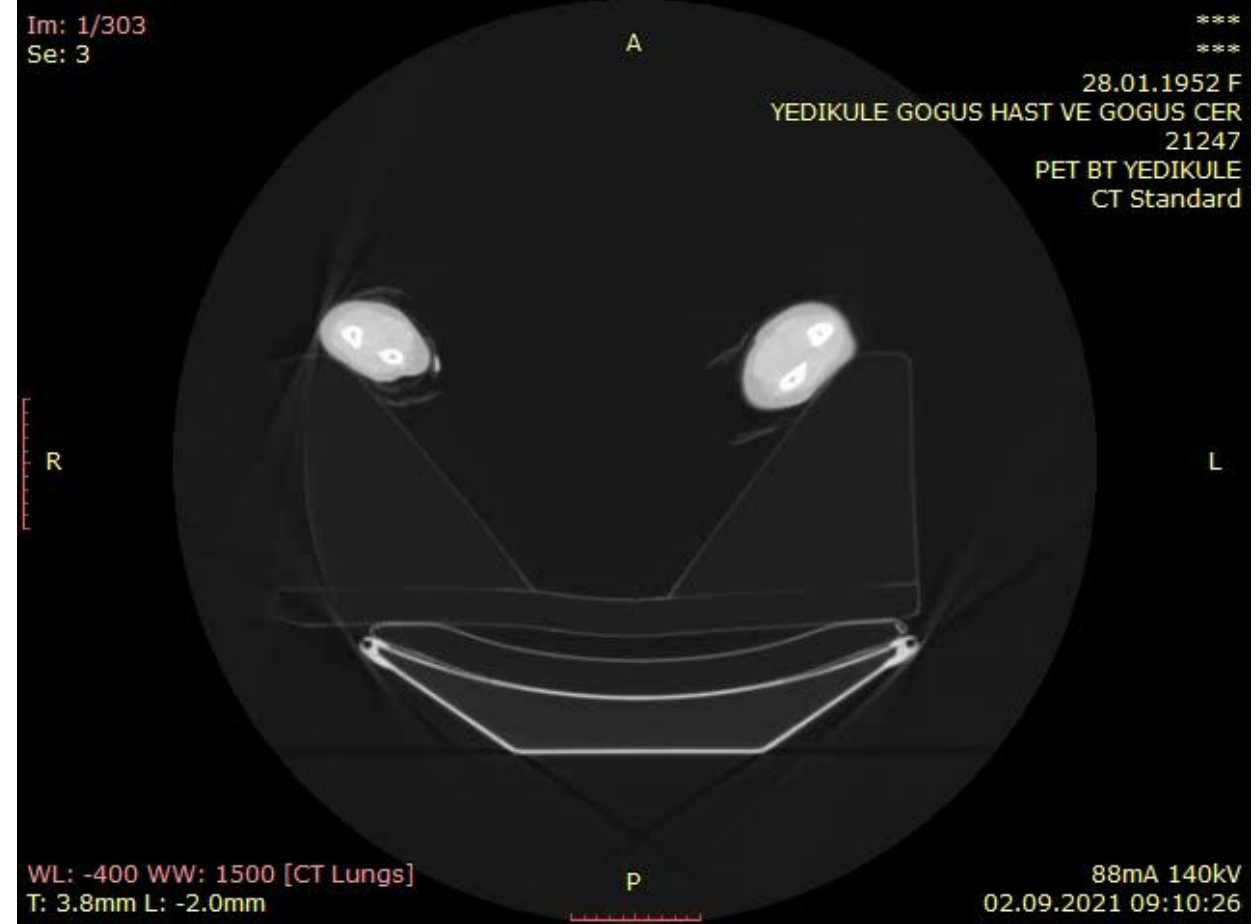
- Yoğun bakımda hastanın ventile edilememesi nedeni ile girişimsel bronkolojiden konsültasyon
- Toraks BT'si değerlendirilen hasta dış YB'dan entübe olarak işleme alındı

## OLGU 3

- Rijid bronkoskopi: Vokal kordlardan 2 cm sonra lümeni % 75 oblitere eden 1.5 cm devam eden kompleks stenoz izlendi
- Stenotik alan dilate edildi
- 3 ay sonra Ekim 2021 de tekrar nefes darlığı ile başvurdu ve yine trakeada stent proksimalinde stenotik alan izlendi.

# OLGU 4

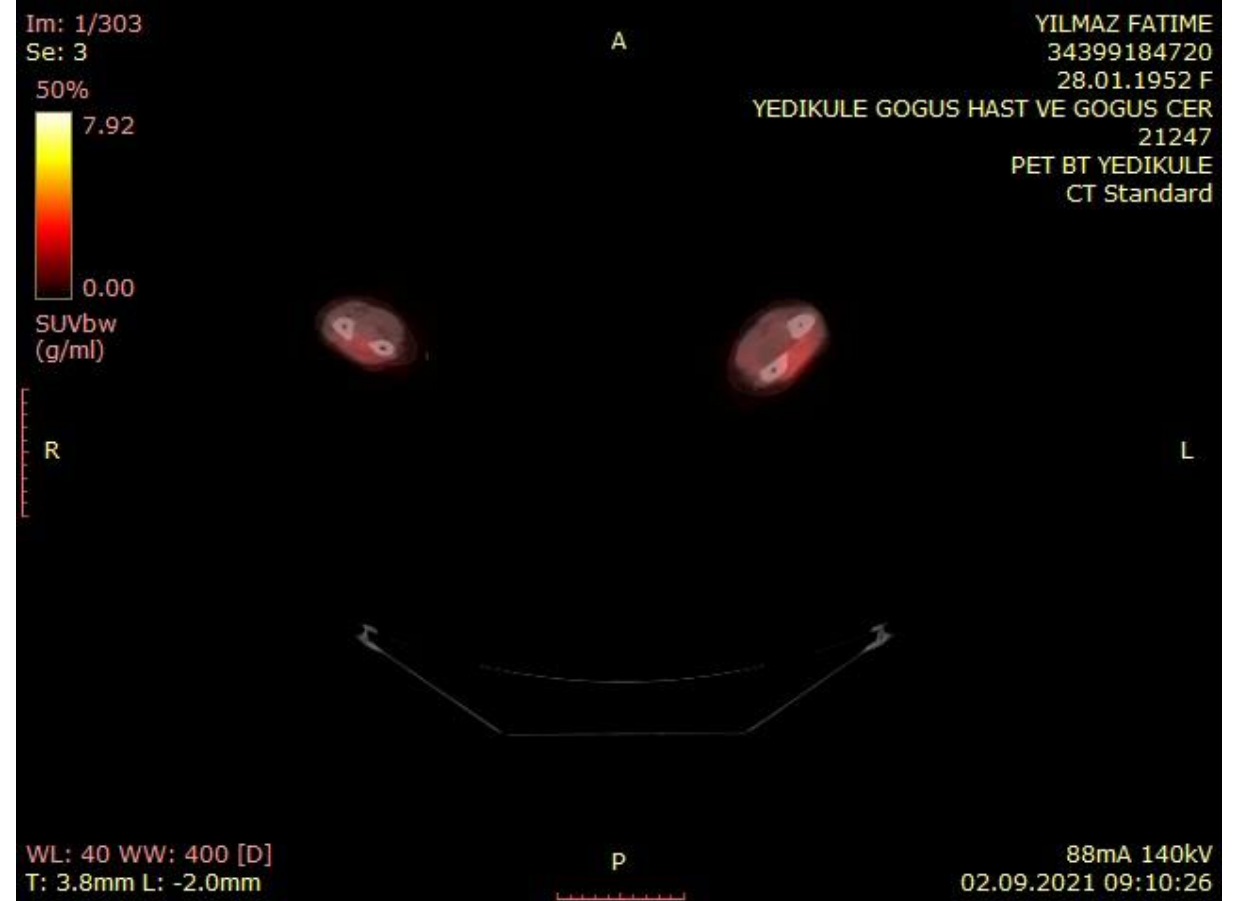
- Alışkanlık: Bir özellik yok
- Fizik Muayene:  
TA: 140/95 Sat: %98(oda) SDS: 16/dak  
Solunum sistemi: Stridor(+)
- Başvuru Laboratuvar:  
Kayda değer patolojik değer yok



**TORAKS BT**

# OLGU 4

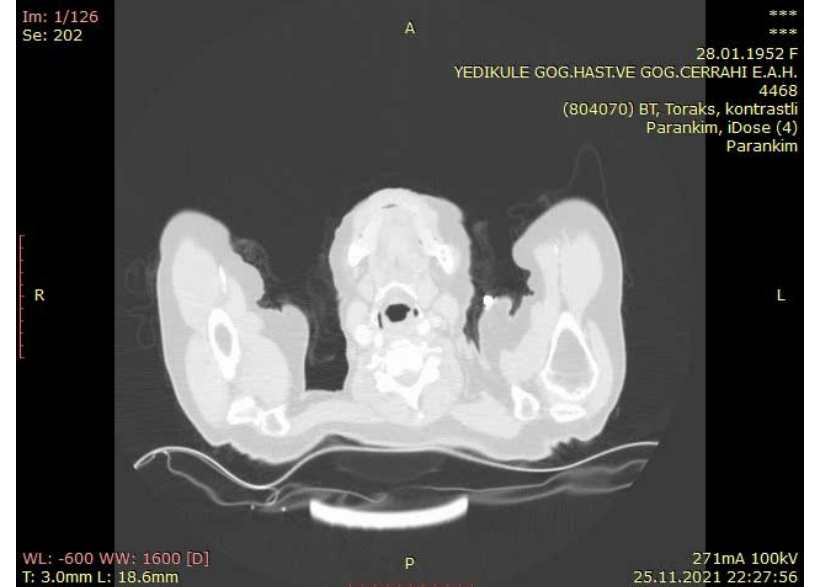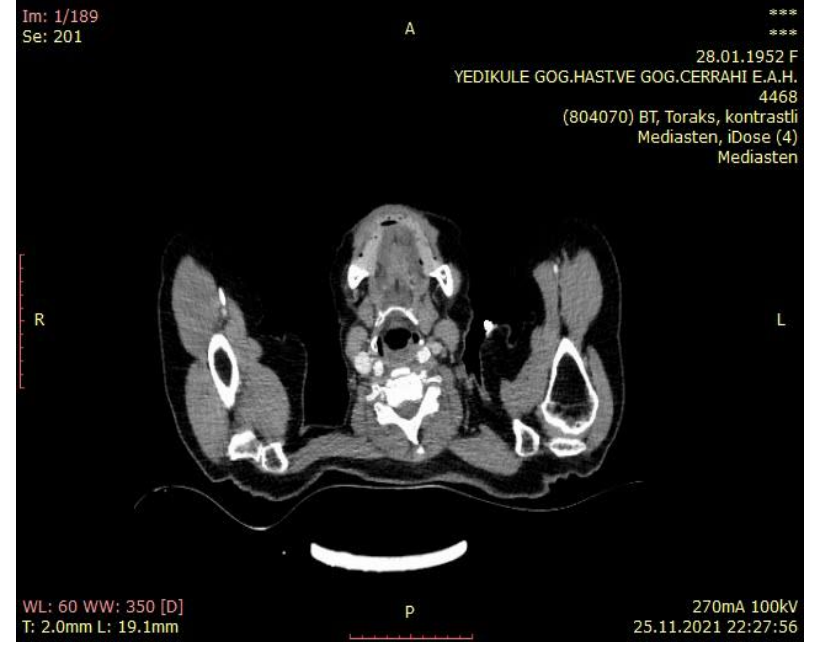
- Hastaya ayaktan yapılan FOB'de trakeadan başlayarak her iki bronşiyal sistemde çok sayıda sert nodüler lezyonlar izlenmiş ve lezyonların sert yapısı nedeni ile örneklenememiş
- İşlem esnasında girişimsel pulmonoloji ekibimizden konsültasyon istenmiş ve rijid bronkoskopi planlanmıştır



## TÜM VÜCUT PET BT

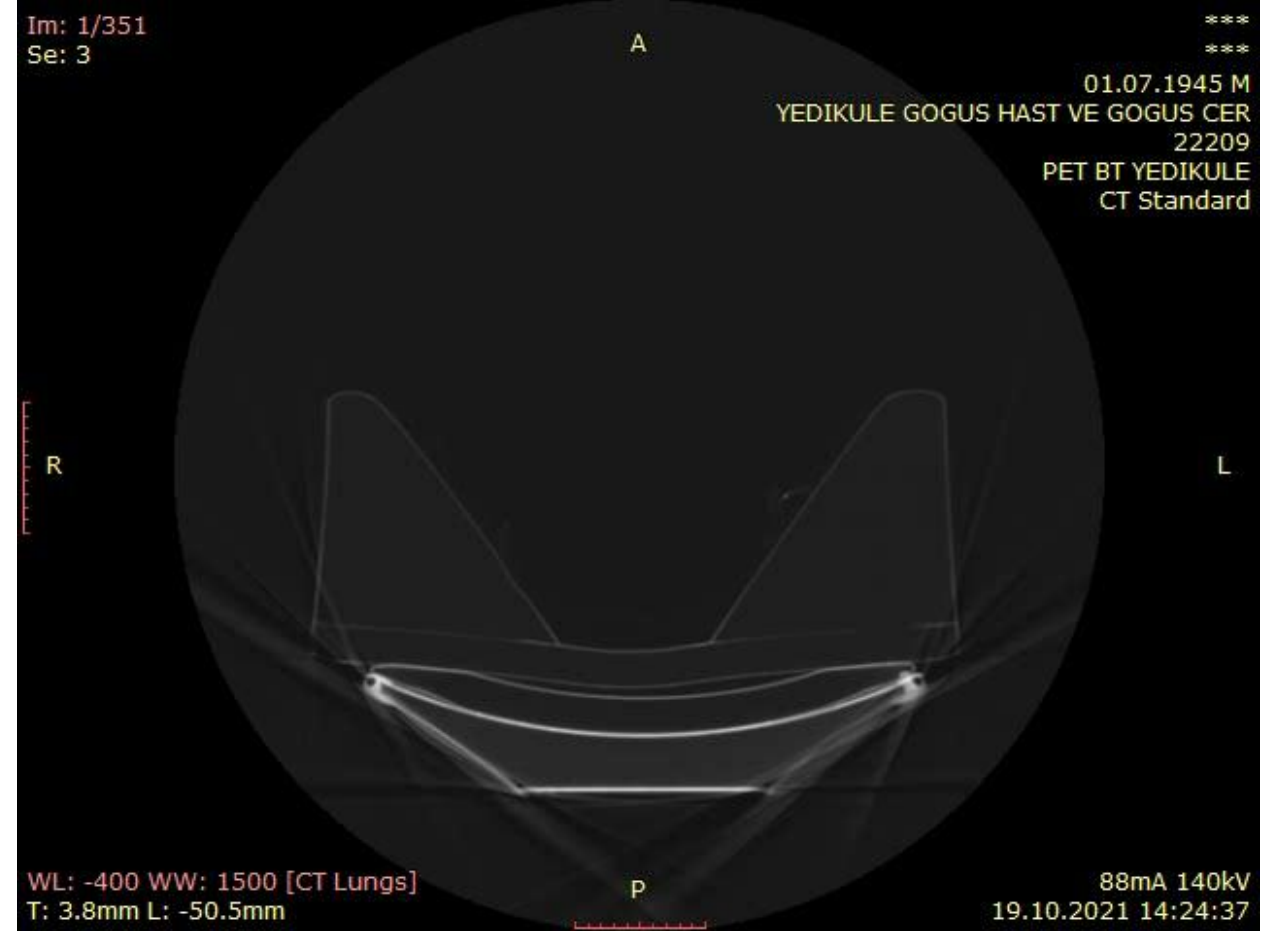
# OLGU 4

- Hastanın kontrollerde sađdaki PET(+) alanının da rezolüsyona uğradığı görüldü



## OLGU 5

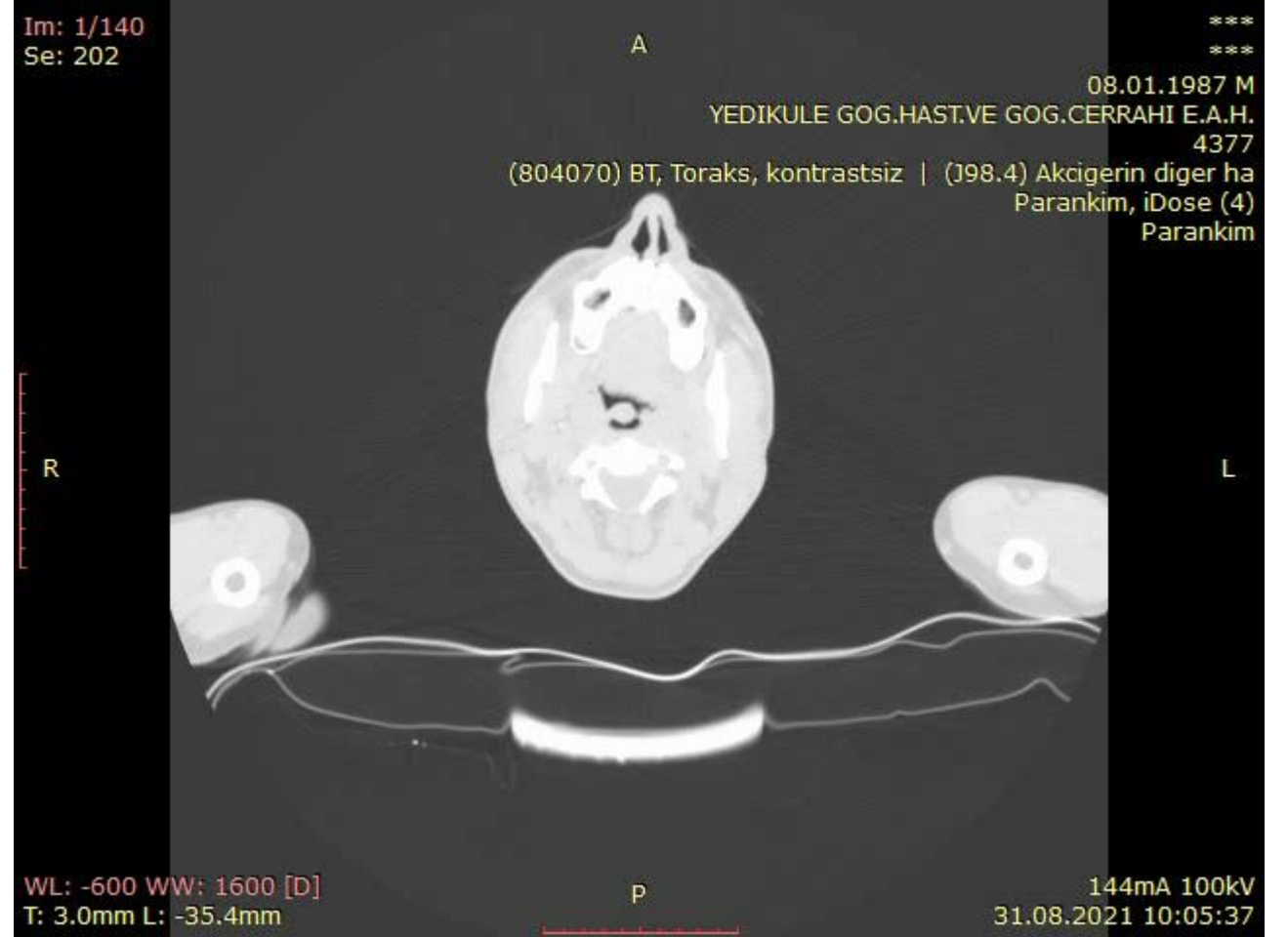
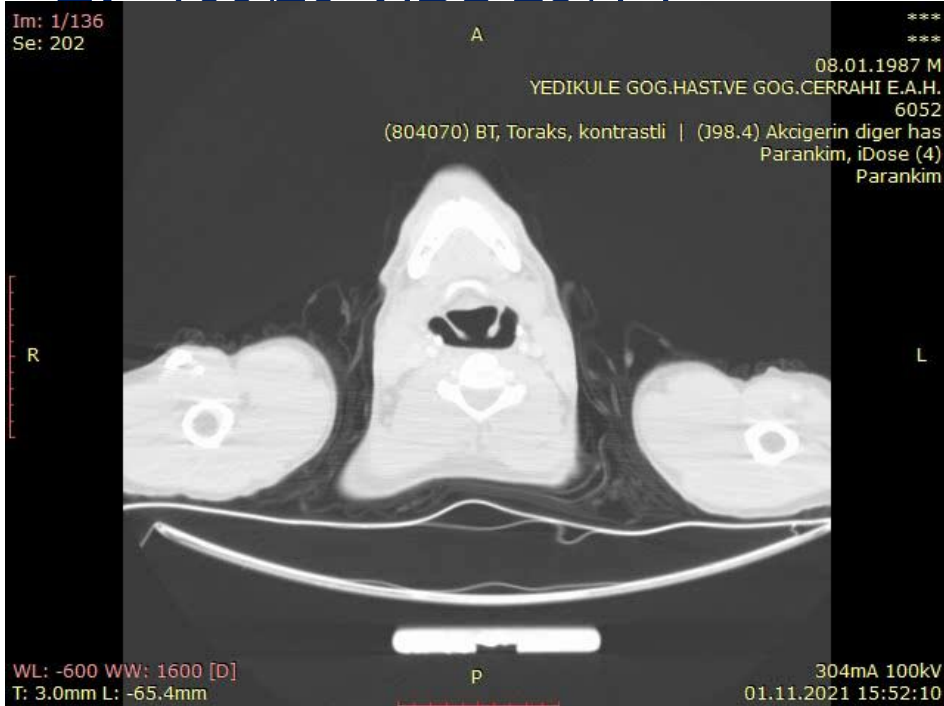
- Hasta poliklinikte değerlendirildikten sonra ayaktan yapılan fleksibl bronkoskopide sol ana bronş distalini tam olarak oblitere eden üzeri nekroze endobronşiyal lezyon görülmüş, işlem esnasında girişimsel pulmonoloji ekimizle konsülte edilerek rijid bronkoskopi planlanmıştır



**TORAKS BT**

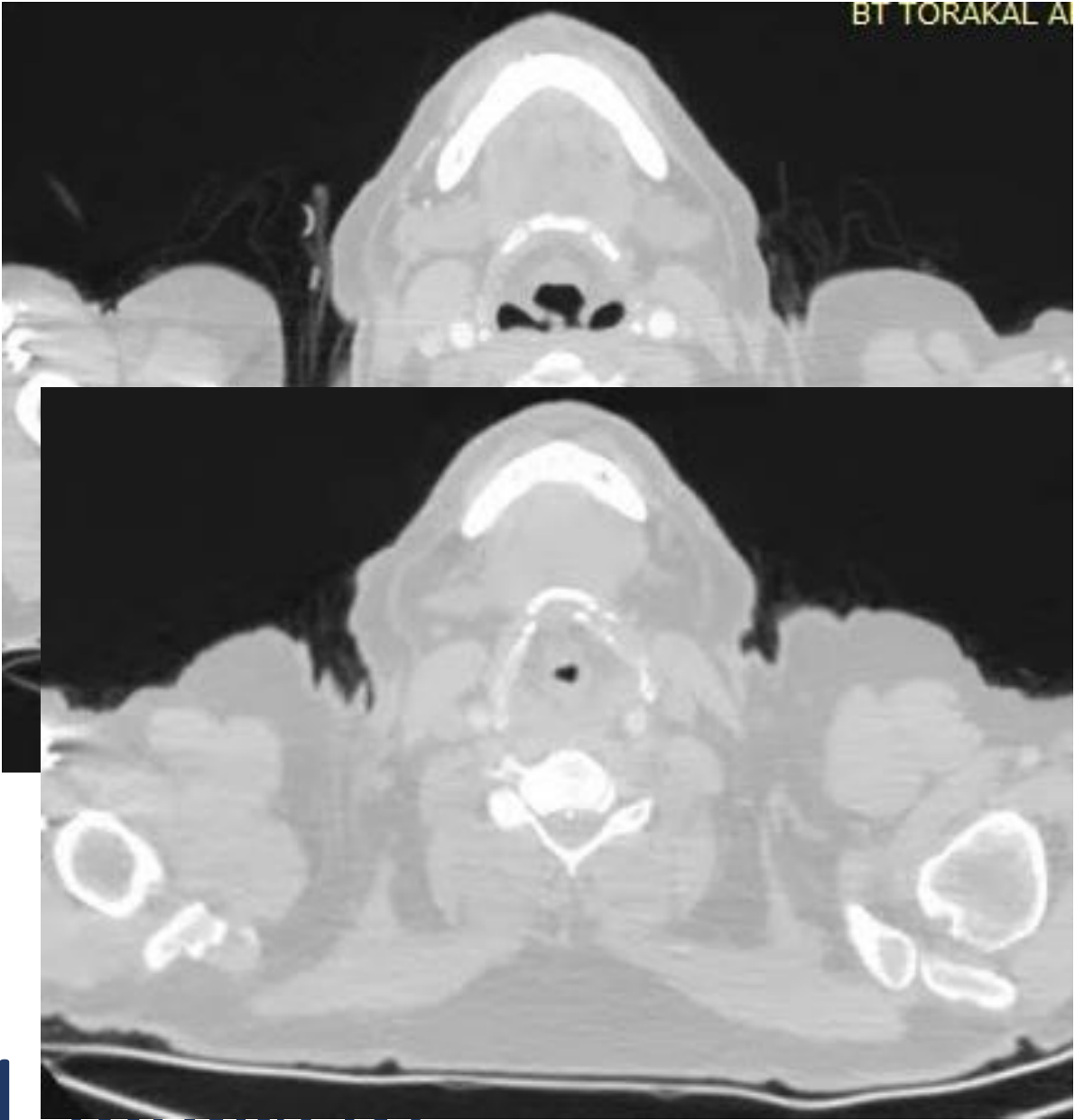
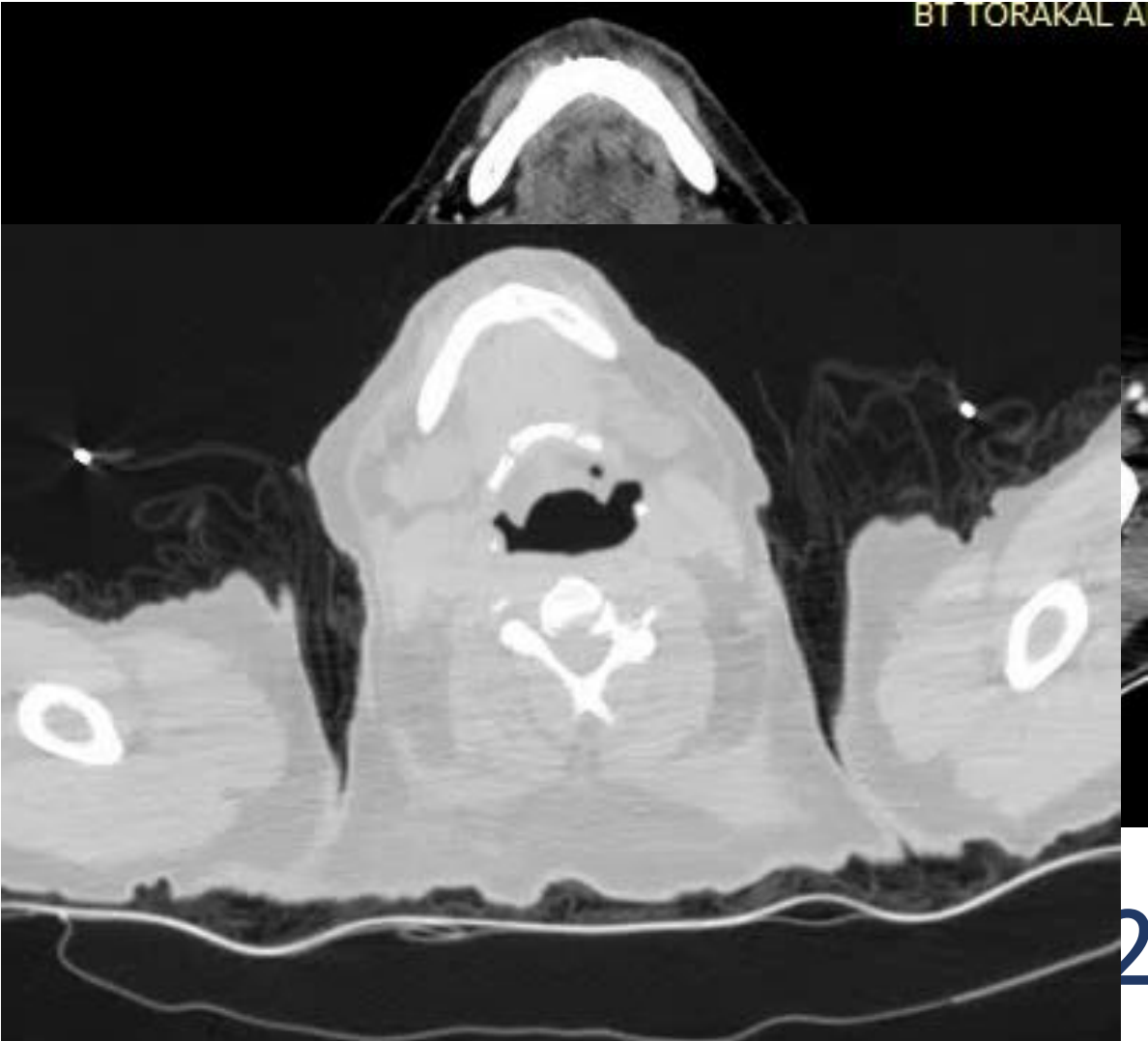# OLGU 6

- Özgeçmiş: Bir özellik yok
- Alışkanlık: Sigara: 15p/yıl, aktif içici
- Fizik Muayene:






# OLGU 3



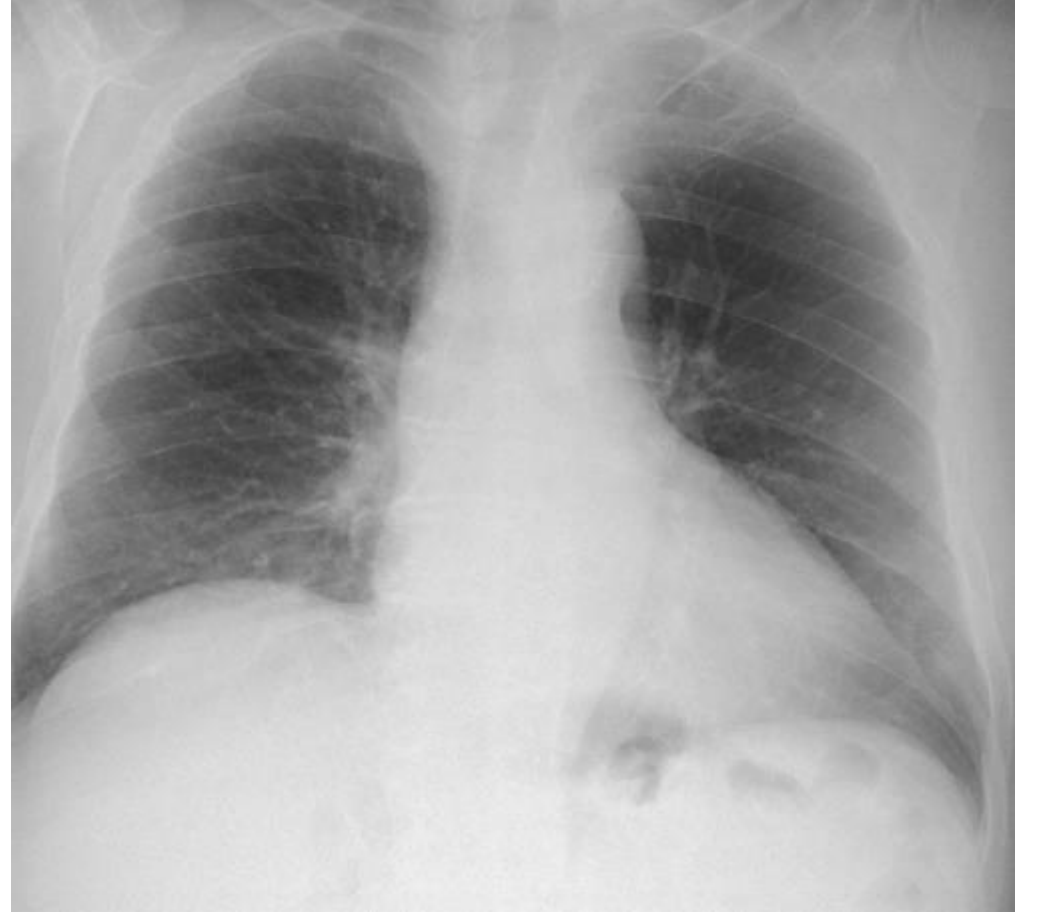21 TORAKAL BT

# NEREYE



## OLGU 5

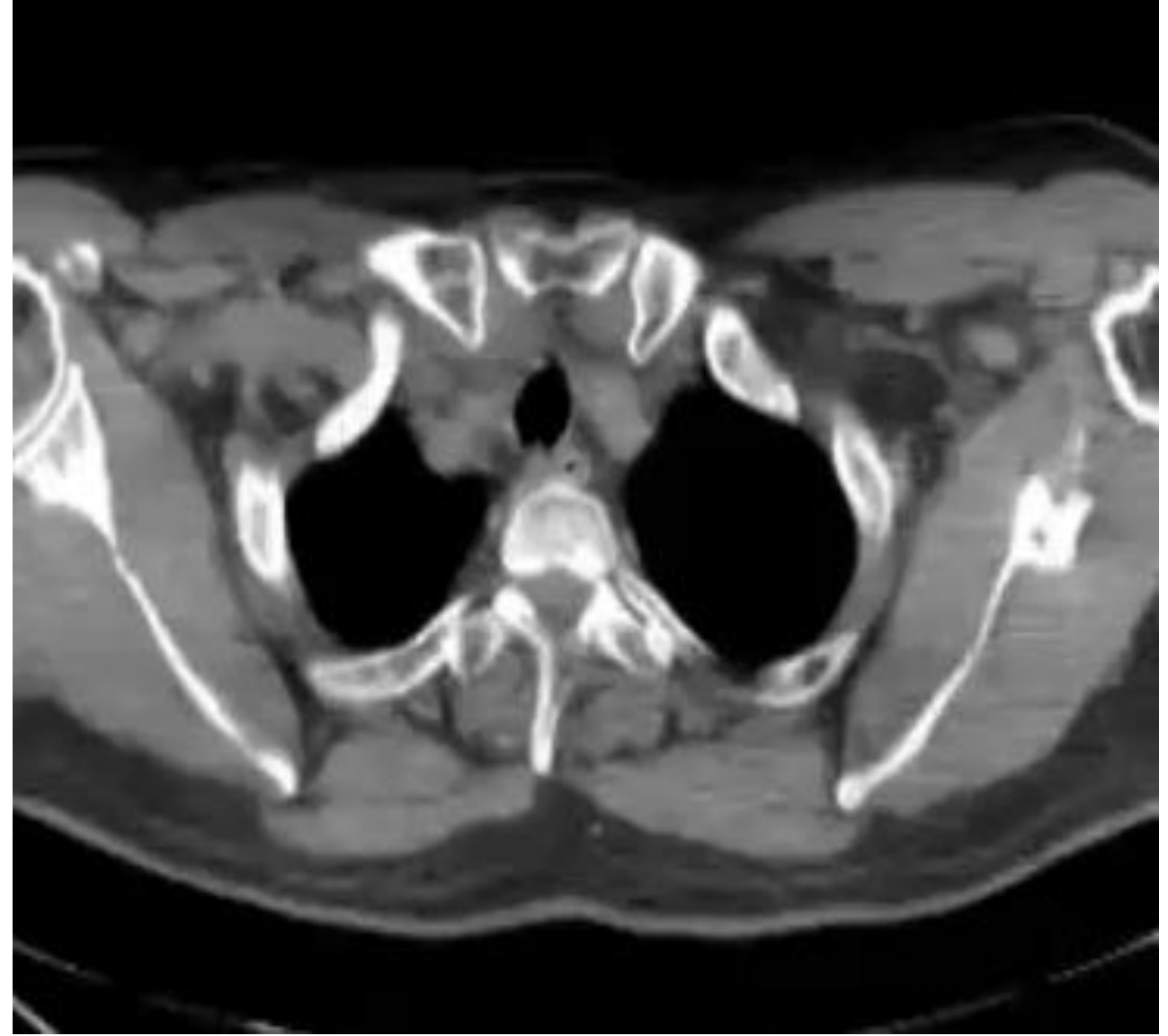
- 76 yaşımda, erkek
- Őikayeti: Nefes darlıđı
- Hikayesi: Haziran 2021'de nefes darlıđı bařlayan hasta Van'da ileri tetkik edilirken, non-dignostik fleksibl bronkoskopik sonrası merkezimize refere edilmiř
- Özgeçmiř: HT, DM, Panik bozukluk (?)



**PA AKCİĐER GRAFİSİ**

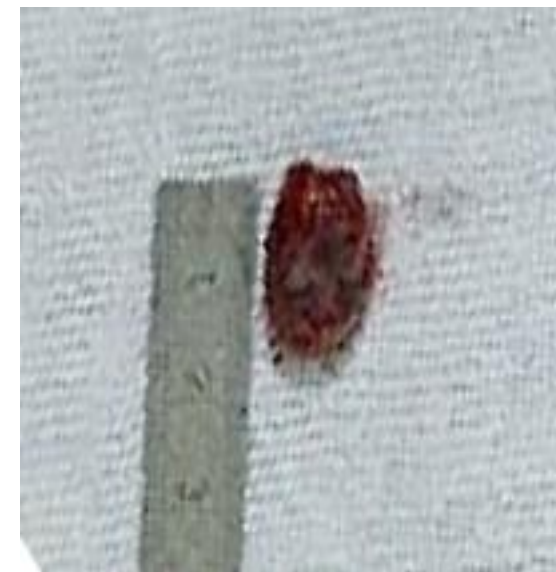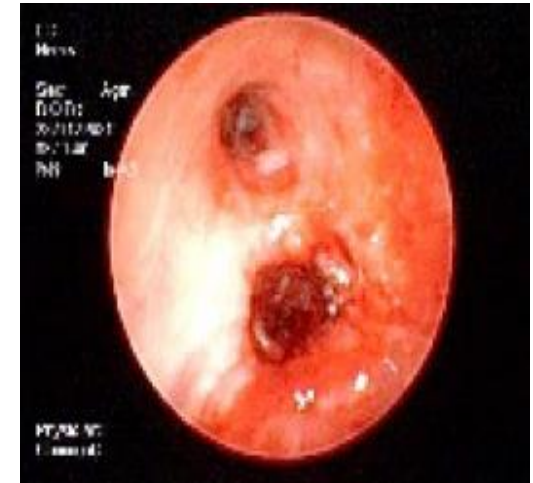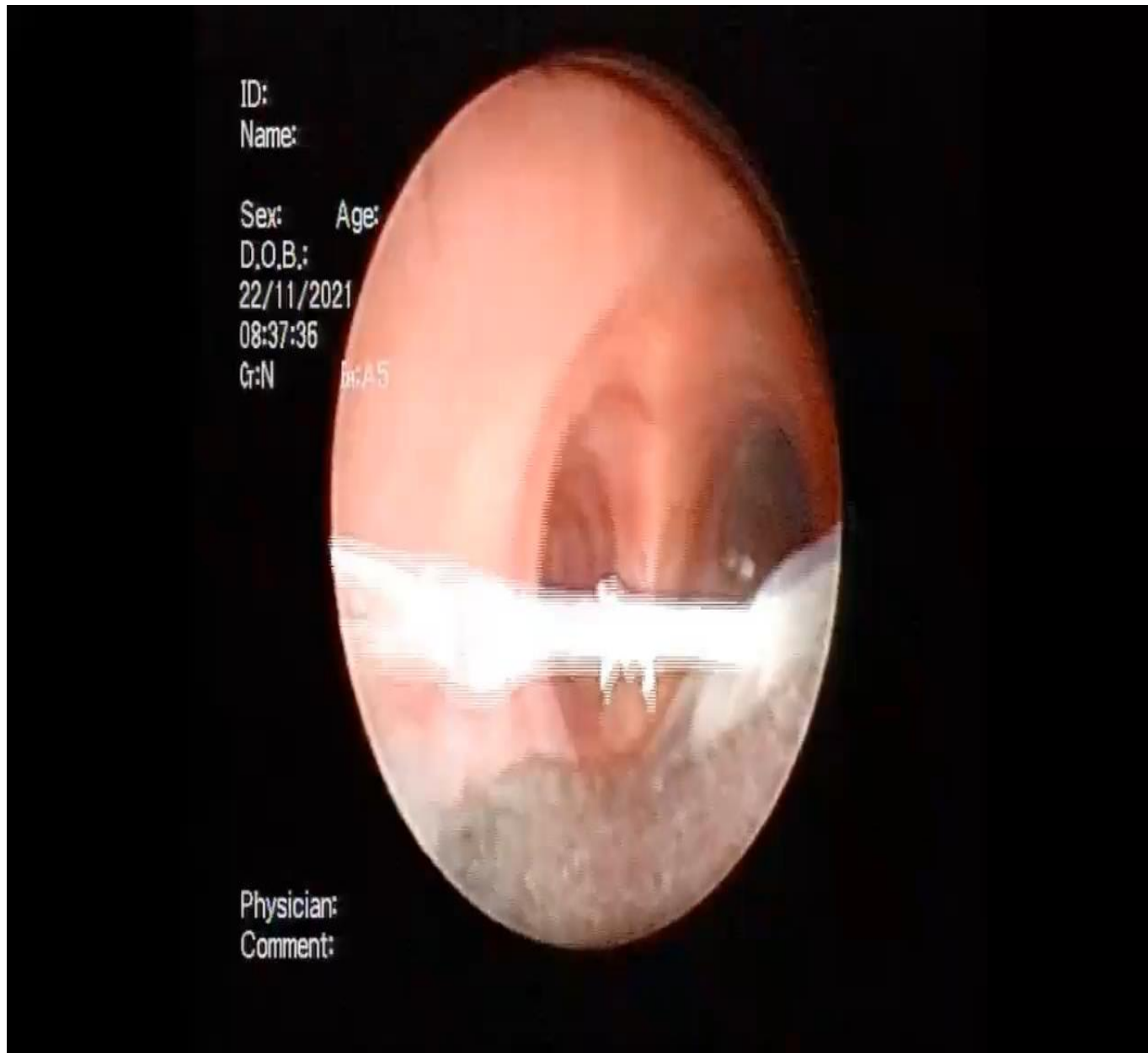
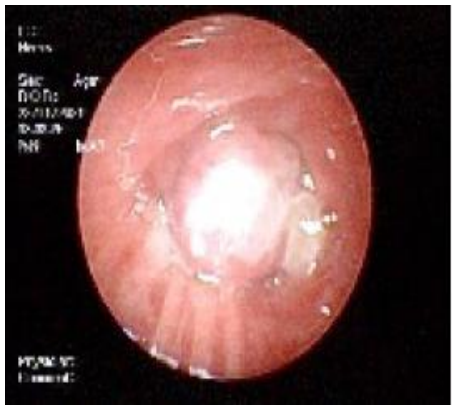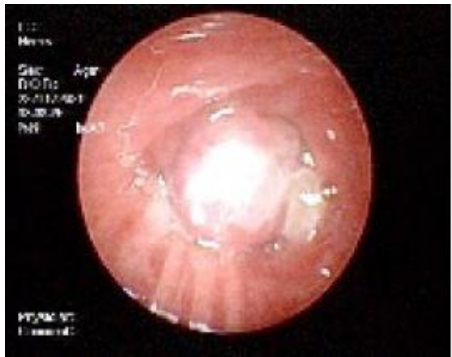## OLGU 5

- Alışkanlık: Bir özellik yok
- Fizik Muayene:  
TA: 120/85 Sat: %93(oda) SDS: 22/dak  
Solunum sistemi: Sol akciğerde alt alanlarda solunum sesleri kaba
- Başvuru Laboratuvar:  
Tüm laboratuvar değerleri normal sınırlarda



**TORAKS BT**

# OLGU 5



## OLGU 5

- Patolojisi «TİPİK KARSİNOİD TM» olarak raporlanmış
- GALYUM 68 DOTATATE PET istendi.

