

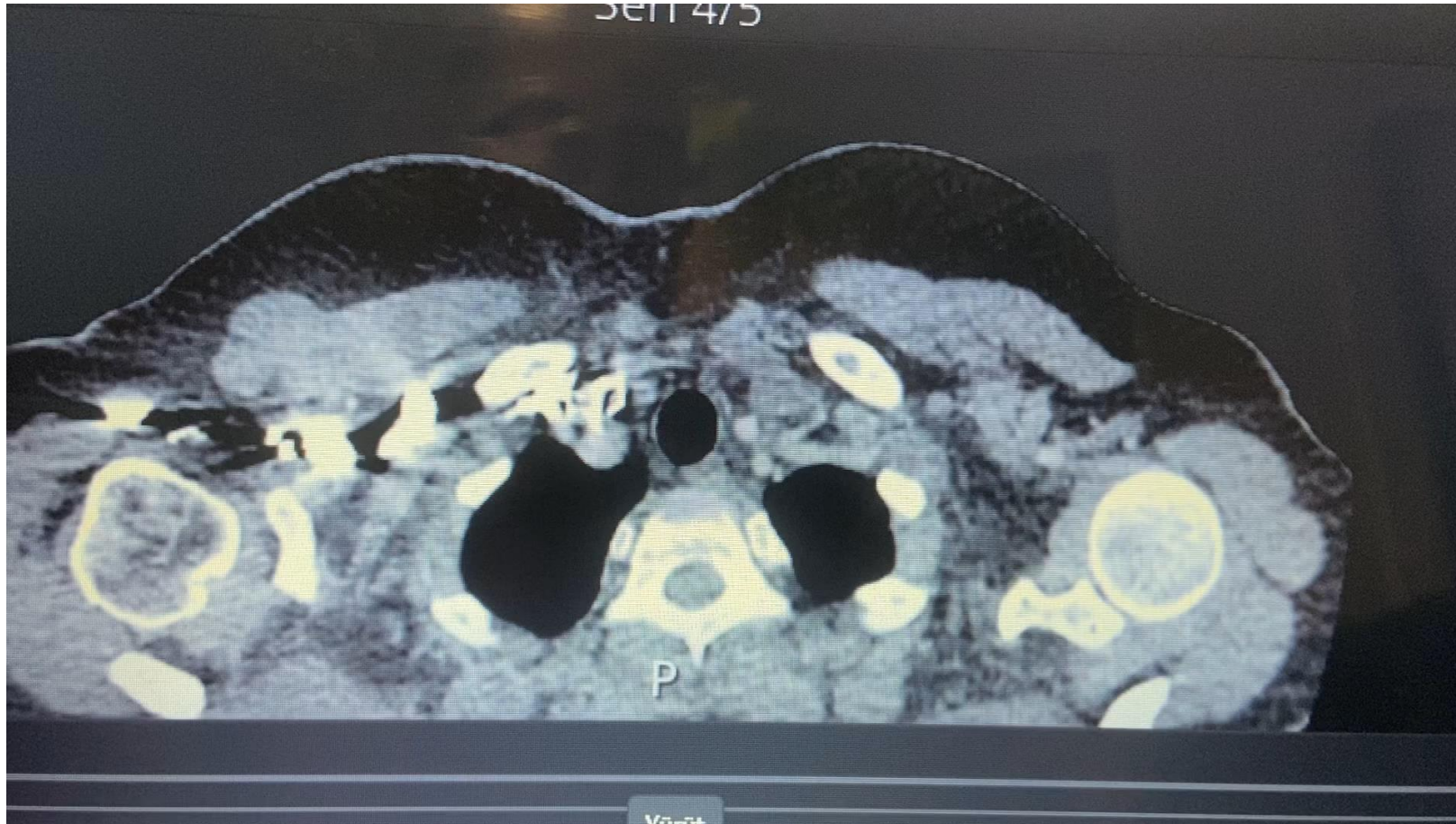

# Olgularla Pulmoner Emboli Yönetimi

Dr. Nuri Tutar

Erciyes Üniversitesi Tıp Fakültesi Göğüs Hastalıkları Anabilim Dalı

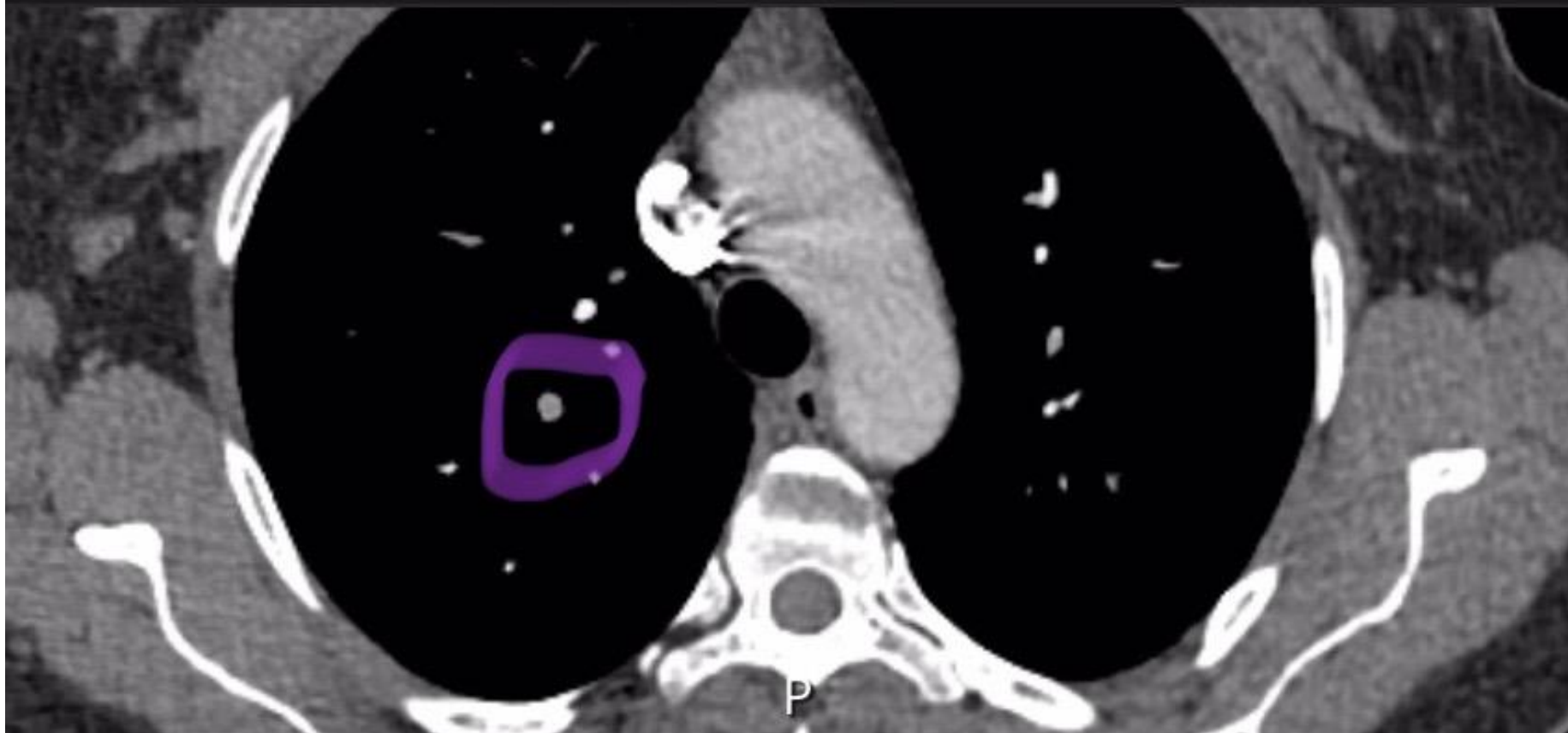
# Olgu 1



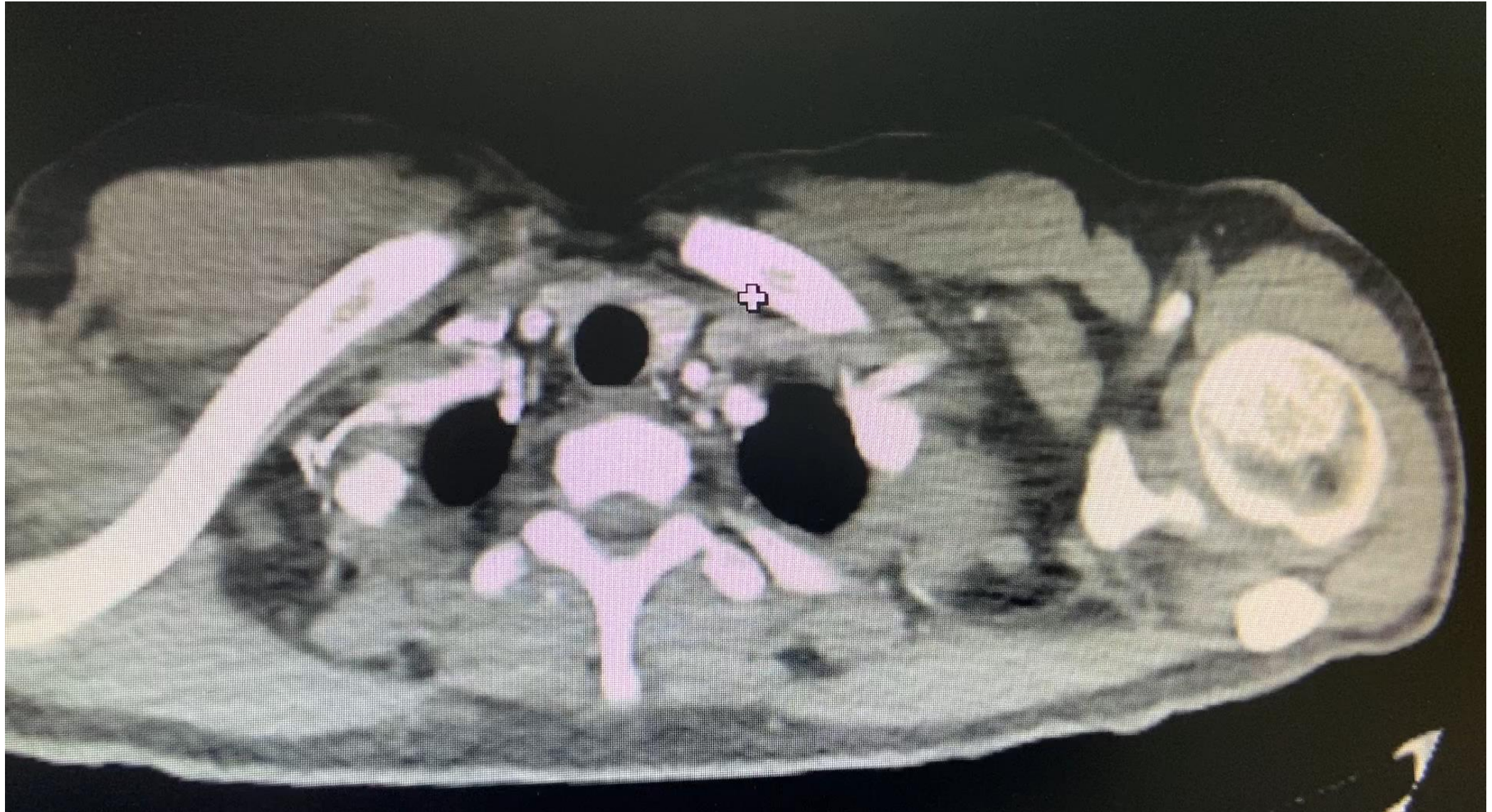


- Emboli neredede
- A- Sağ üst
- B- Sağ orta
- C- Sağ alt
- D- Sol üst
- E- Sol alt

Seri 4/5



# Olgu 2



- Emboli neredede

- A- Sağ üst

- B- Sağ orta

- C- Sağ alt

- D- Sol üst

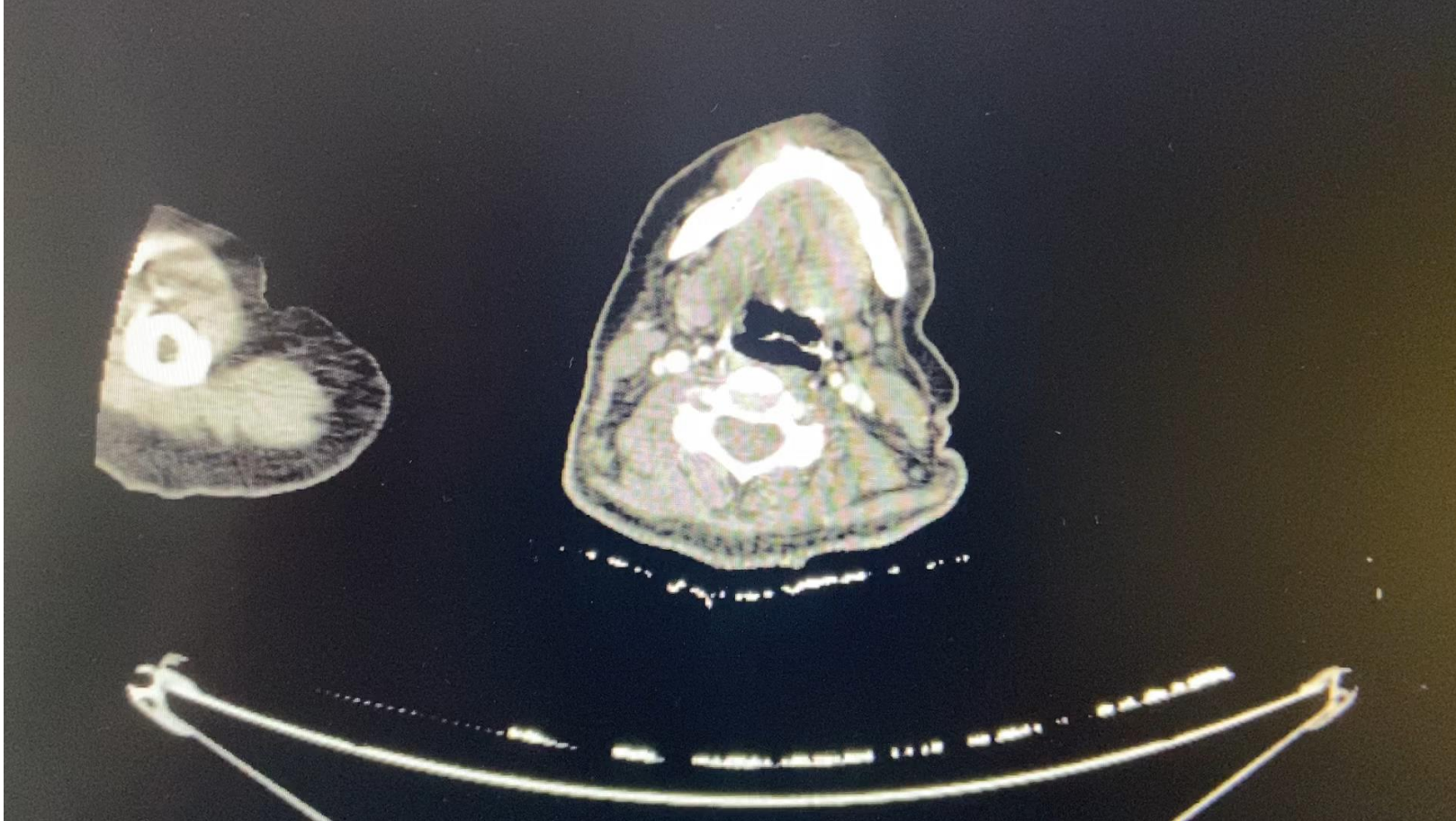
- E- Sol alt

# Olgu 3

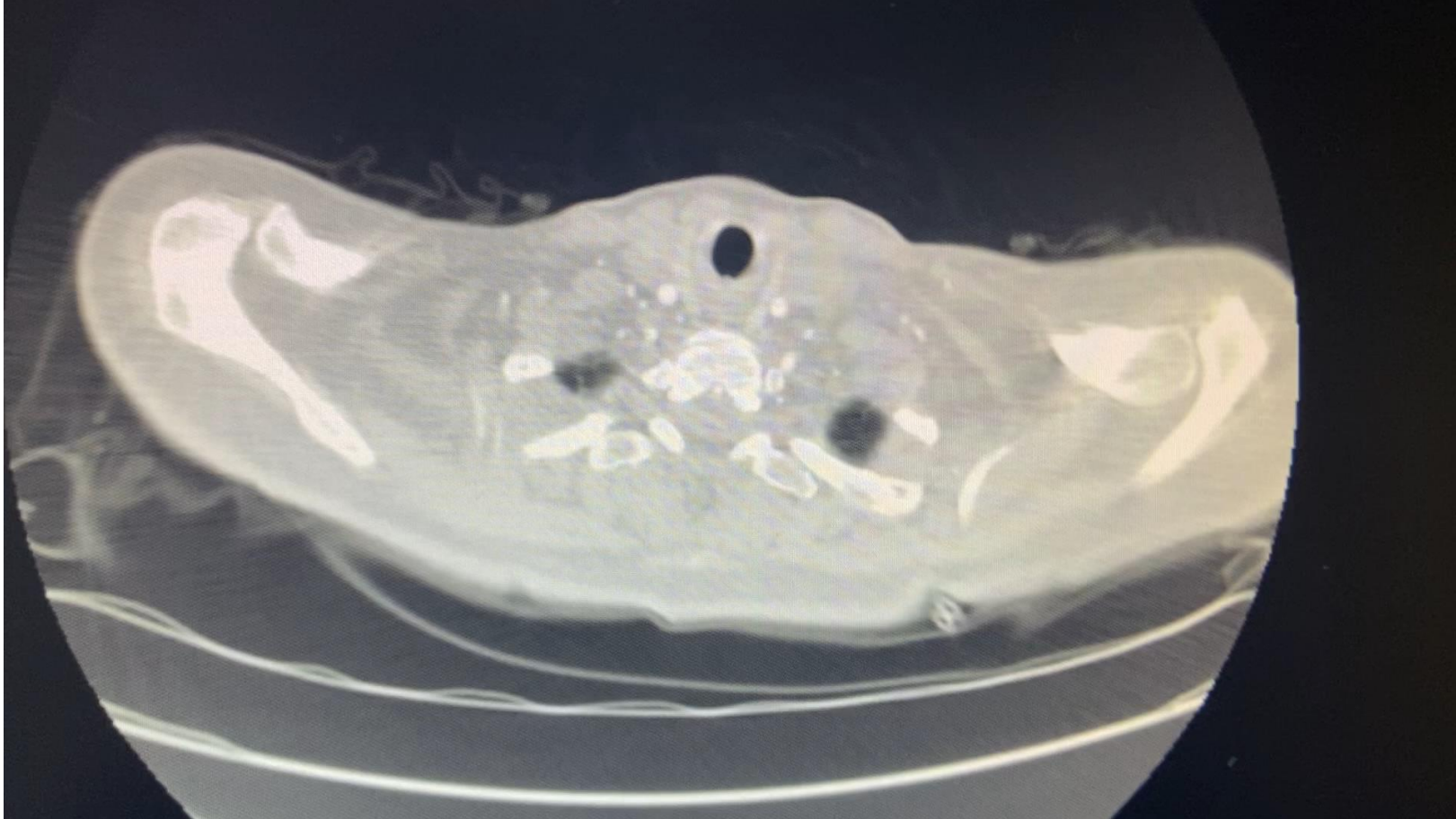
- 41y,
- Meme Ca
- Ac Met



1 yıl önceki bt si



Yeni bt si



- Bu bt de ki pulmoner emboliye ait bulgu aşağıdakilerden hangisidir?
- A- Hampton sign
- B- Fleischner sign
- C- Knuckle sign
- D- Westermark sign
- E- Palla sign

# PE bulguları

## Plain radiograph

Chest radiography is neither sensitive nor specific for a pulmonary embolism. It is used to assess for differential diagnostic possibilities such as pneumonia and pneumothorax rather than for the direct diagnosis of PE.

Described chest radiographic signs include:

- Fleischner sign: enlarged pulmonary artery (20%)
- Hampton hump: peripheral wedge of airspace opacity and implies lung infarction (20%)
- Westermark sign: regional oligoemia and highest positive predictive value (10%)
- pleural effusion (35%)
- knuckle sign <sup>11</sup>
- Palla sign <sup>17</sup>: enlarged right descending pulmonary artery
- Chang sign <sup>18</sup>: dilated right descending pulmonary artery with sudden cut-off

# Knuckle sign (pulmonary embolism)



Last revised by Dr Mostafa El-Feky  on 15 Jan 2022

+ Citation, DOI and article data

 Edit article



The **knuckle sign** refers to the abrupt tapering or cutoff of a pulmonary artery secondary to a pulmonary embolus (PE). It is better visualized on CT pulmonary angiography (CTPA) than chest x-ray. This is an important ancillary finding in pulmonary embolism, and often associated with the Fleischner sign of dilated central pulmonary arteries.

It is one of several described signs of pulmonary embolus on chest radiographs.

# Olgu 4

- 65 y
- Erkek hasta
- PET te görülen lezyon üzerine gönderilmiş

**Yaş / Cinsiyet :** 02.01.1956 / Erkek  
**Kurum :** Sosyal Güvenlik Kurumu

**Onay Tarihi :** 10.11.2021  
**Servis :** Nükleer Tıp  
**Doktor :** Prof.Dr. ESER KAYA

Hizmet Tarihi / Hizmet  
09.11.2021 - PET-CT Bütün Vücut (FDG) incelemesi - Nükleer Tıp

### Pozitron Emisyon Tomografisi Tüm Vücut Görüntüleme (18F-FDG PET/CT)

**TANI / ICD 10 Tanı Kodu:** C34, Akciğer Soliter Pulmoner Nodül

**ENDİKASYON:** Metabolik karakterizasyon değerlendirmek amacı ile 18F-FDG PET/CT çalışması uygulandı.

#### METOD:

Tüm vücut tarama, en az dört saatlik açlık sonrasında, intravenöz 0.14 mCi / kg 18Flor- Florodeoksiglukoz (18F-FDG) enjeksiyonu ve optimal şartlarda yaklaşık 60 dakikalık istirahat süresinin ardından verteksten uyluk üst kesimine kadar gerçekleştirildi. Transaksiyel, koronal ve sagittal kesitler ile birlikte Maximum Intensity Projection (MIP) görüntüleri analiz edildi ve maksimum Standart Uptake Value (SUVmax) hesaplandı. (SUVmax: Lezyonda 18F-FDG uptake yoğunluğunu gösteren semikantitatif bir parametredir). CT görüntülemesi sadece atenüasyon düzeltilmesi ve anatomik korelasyon için kullanılmaktadır, gereklilik halinde tanısal CT değerlendirme için Radyodiagnostik inceleme/konsültasyon önerilir.

Radyofarmasötik	18F-FDG	Tarama Modu	3D
Doz	0.14 mCi/kg	Emisyon Süresi	3 dk.
Tarama Süresi	21 dk.	Kesit Kalınlığı	5 mm
Yatak Pozisyonu	8	CT parametreleri	50 mA, 110 kV
Tarayıcı	Siemens Biography 6 LSO	Kan Glukoz Düzeyi	100 mg/dl

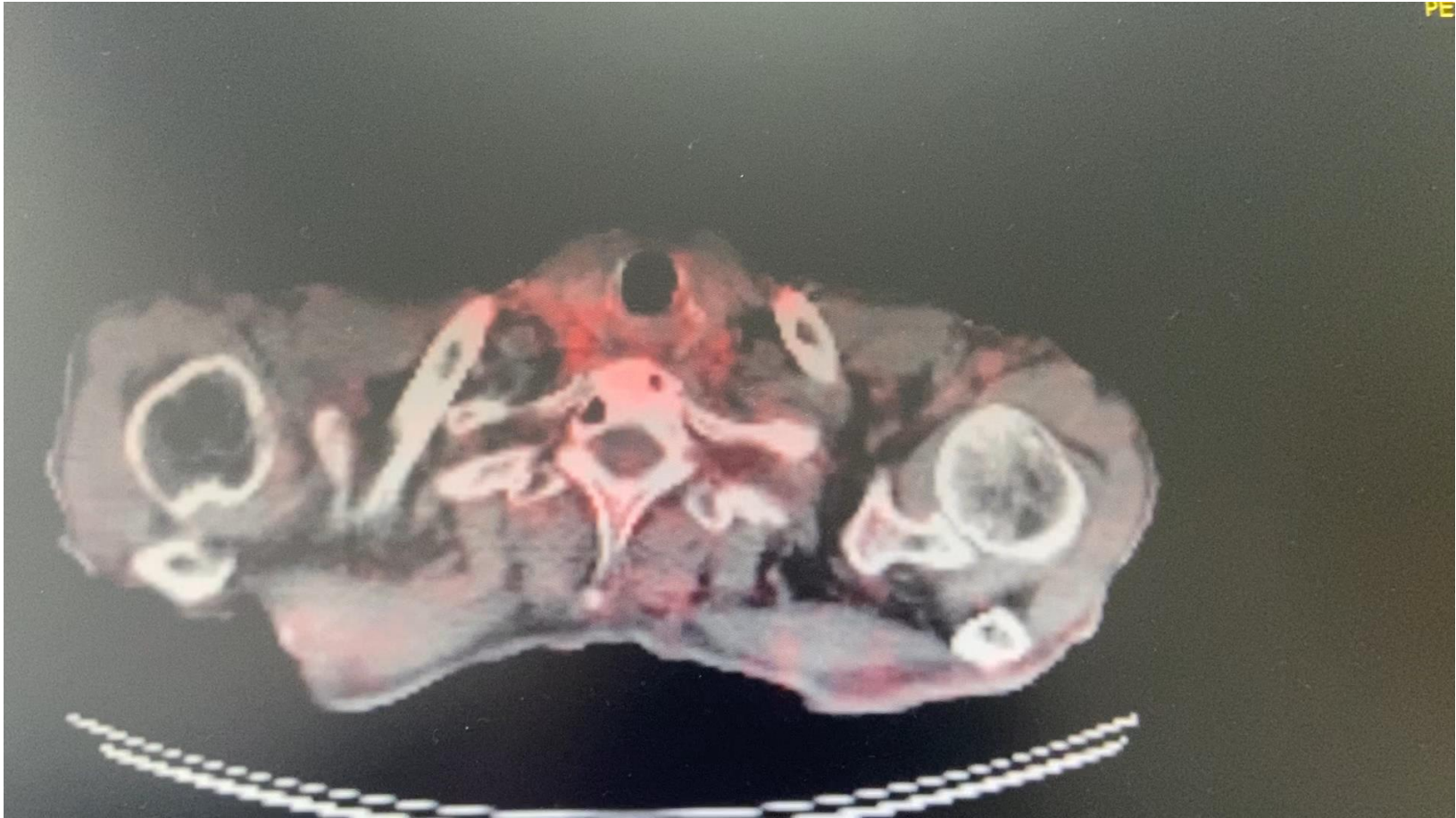
#### BULGULAR:

**Kraniyal İnceleme:** Serebrum ve serebellumda metabolik aktivite fizyolojik düzeyde izlenmektedir.

**Servikal inceleme:** Yumuşak dokular ile glandüler yapılarda malignite düşündürülen patolojik 18F-FDG uptake'i izlenmemektedir.

**Torakal inceleme:** Sağ akciğer alt lob posterobazal segmentte, plevral tabanlı yaklaşık 2.4x2.2 cm boyutlarında nodüler lezyonda düşük düzeyde 18F-FDG uptake (SUVmax 3.7) izlenmektedir. Sağ akciğer alt lob posterobazal segmentte, plevraya komşu, yaklaşık 2.0x1.7 cm boyutlarında nodüler lezyonda orta düzeyde 18F-FDG uptake (SUVmax 5.0) izlenmektedir. Sağ akciğer alt lob posterobazal segmentte, yaklaşık 2.2x1.8 cm boyutlarında 18F-FDG uptake göstermeyen atelektazik lezyon izlenmektedir. Her iki akciğerde, subplevral alanlarda, infiltratif alanlarda, düşük düzeyde 18F-FDG uptake (SUVmax 5.1) izlenmektedir.

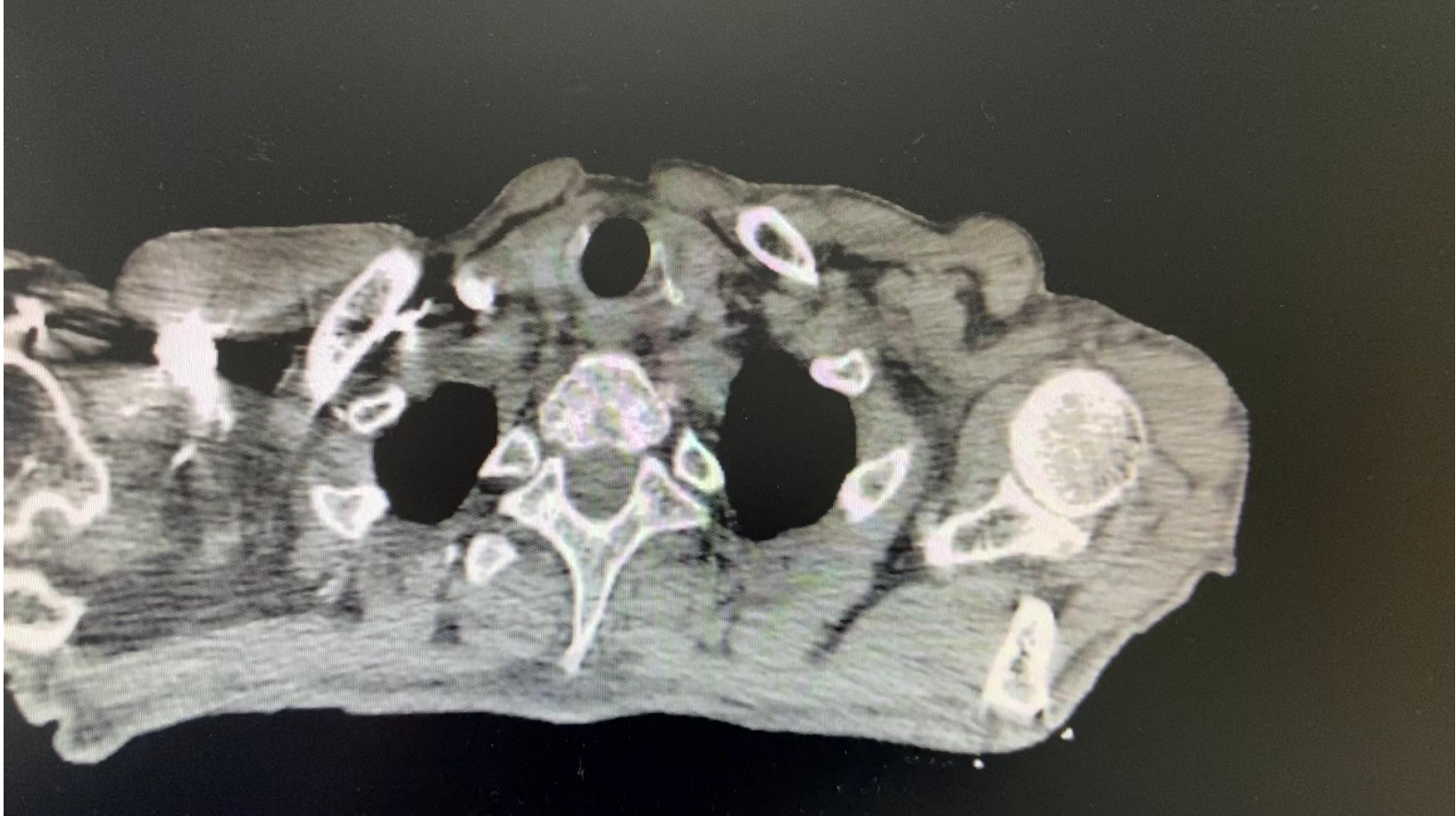**Mediastinal inceleme:** Lenf nodlarında ve mediastinal dokularda patolojik hipermetabolik lezyon izlenmemektedir.



PE

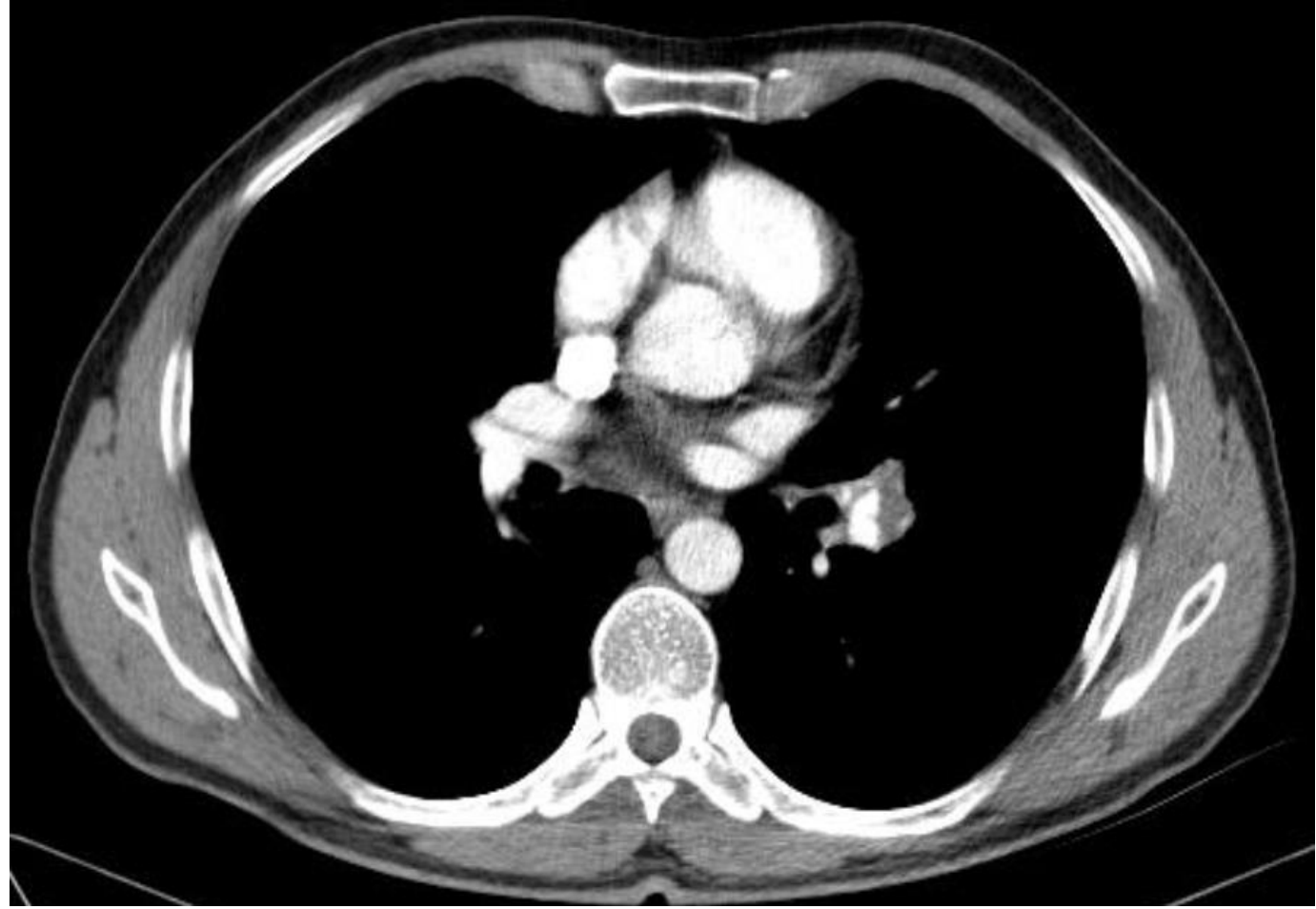


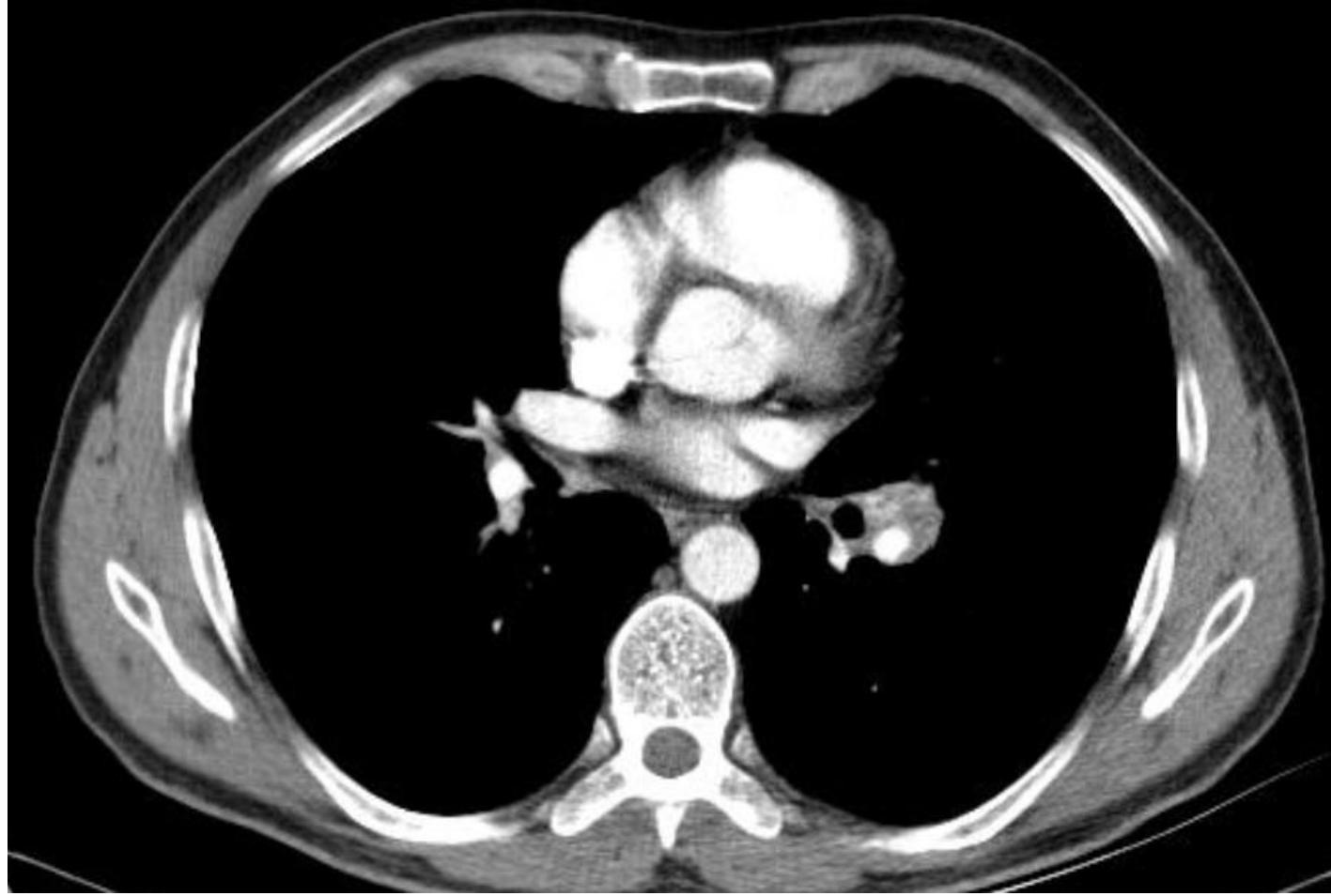
- Plan:
- A- Biyopsi aldırırım
- B- Takip ederim
- C- Kontrastlı BT anjio çektiririm

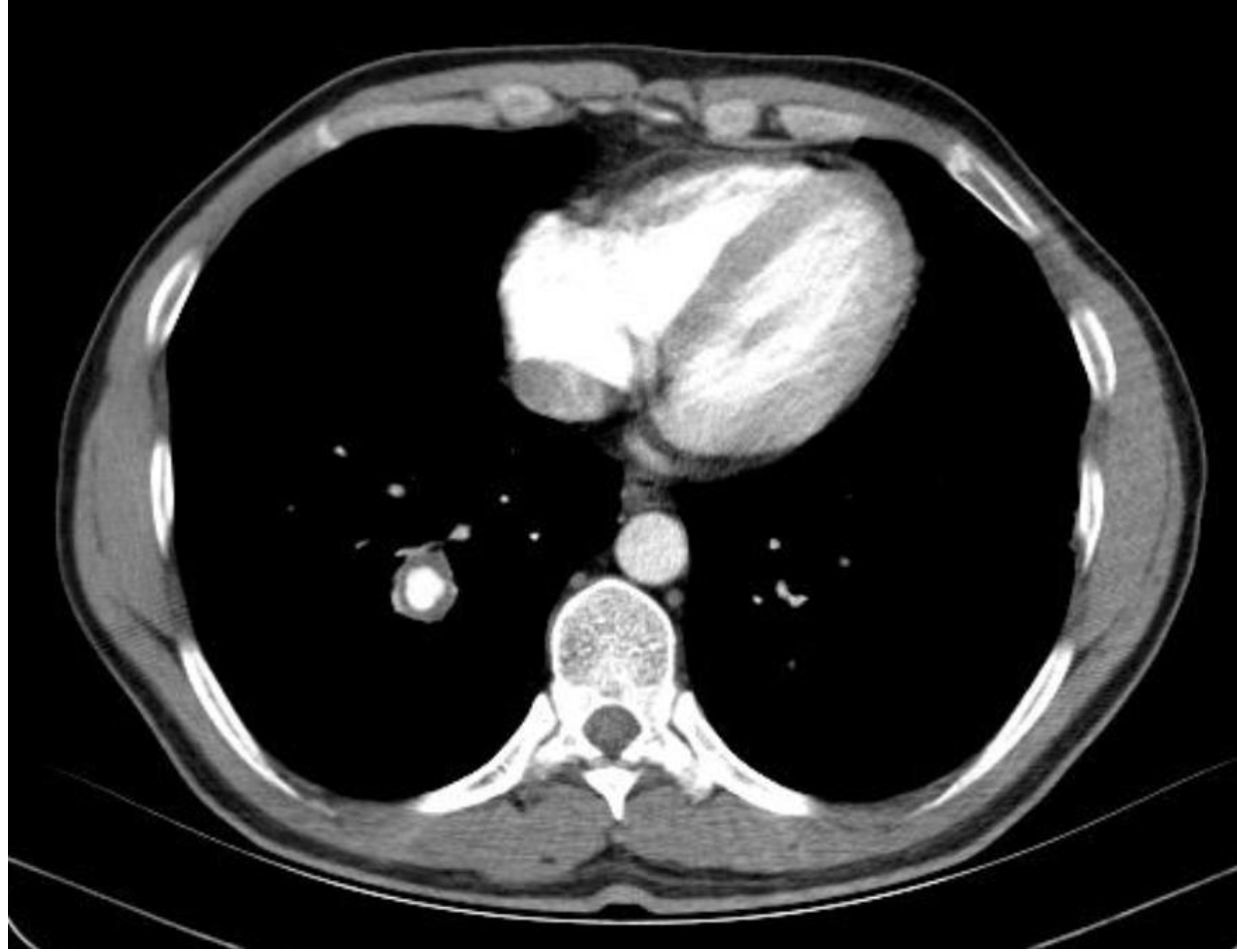


# OLGU 4

- 41 y, Erkek hasta,
- İş adamı,
- Ukraynada iken masif hemoptizi
- Bilinen hastalığı yok



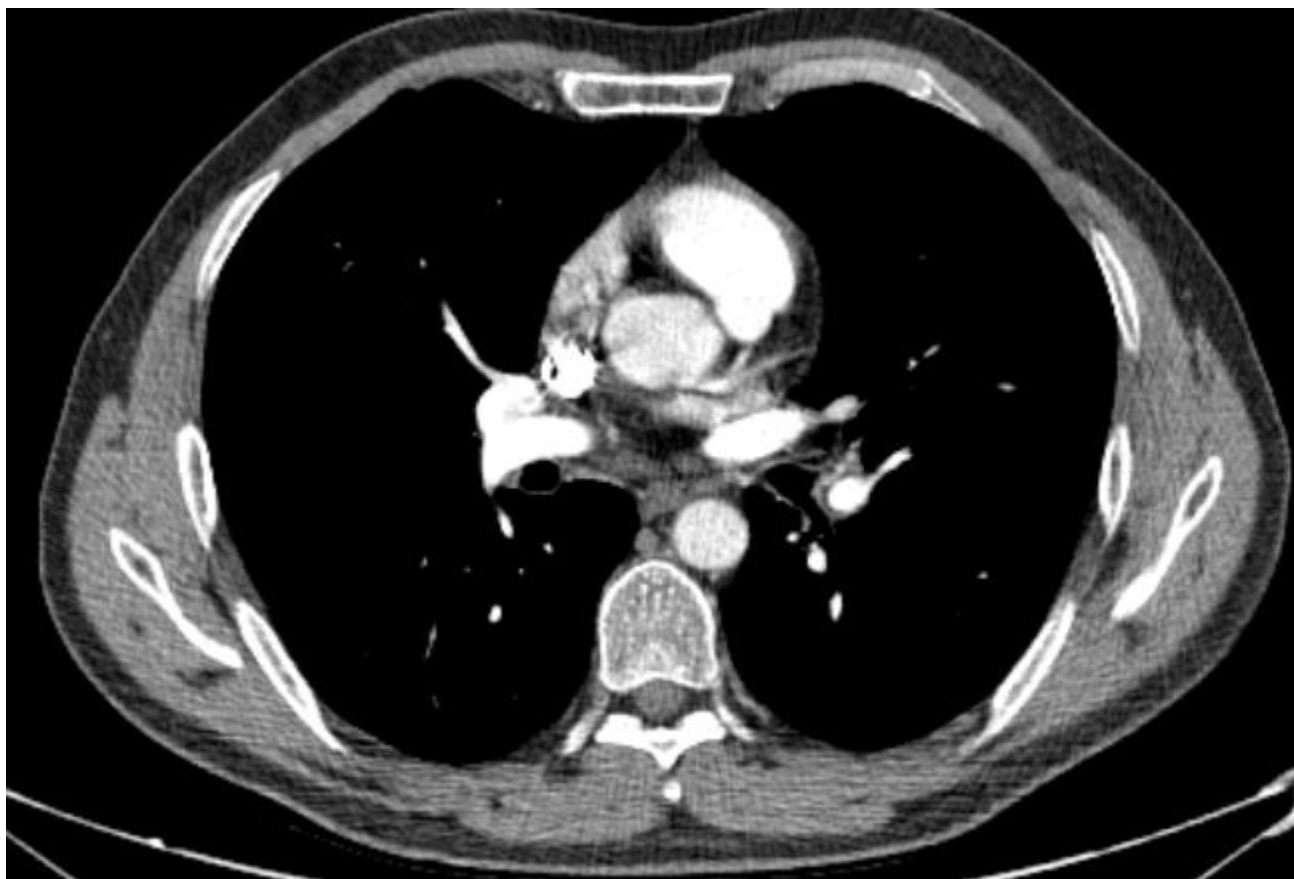


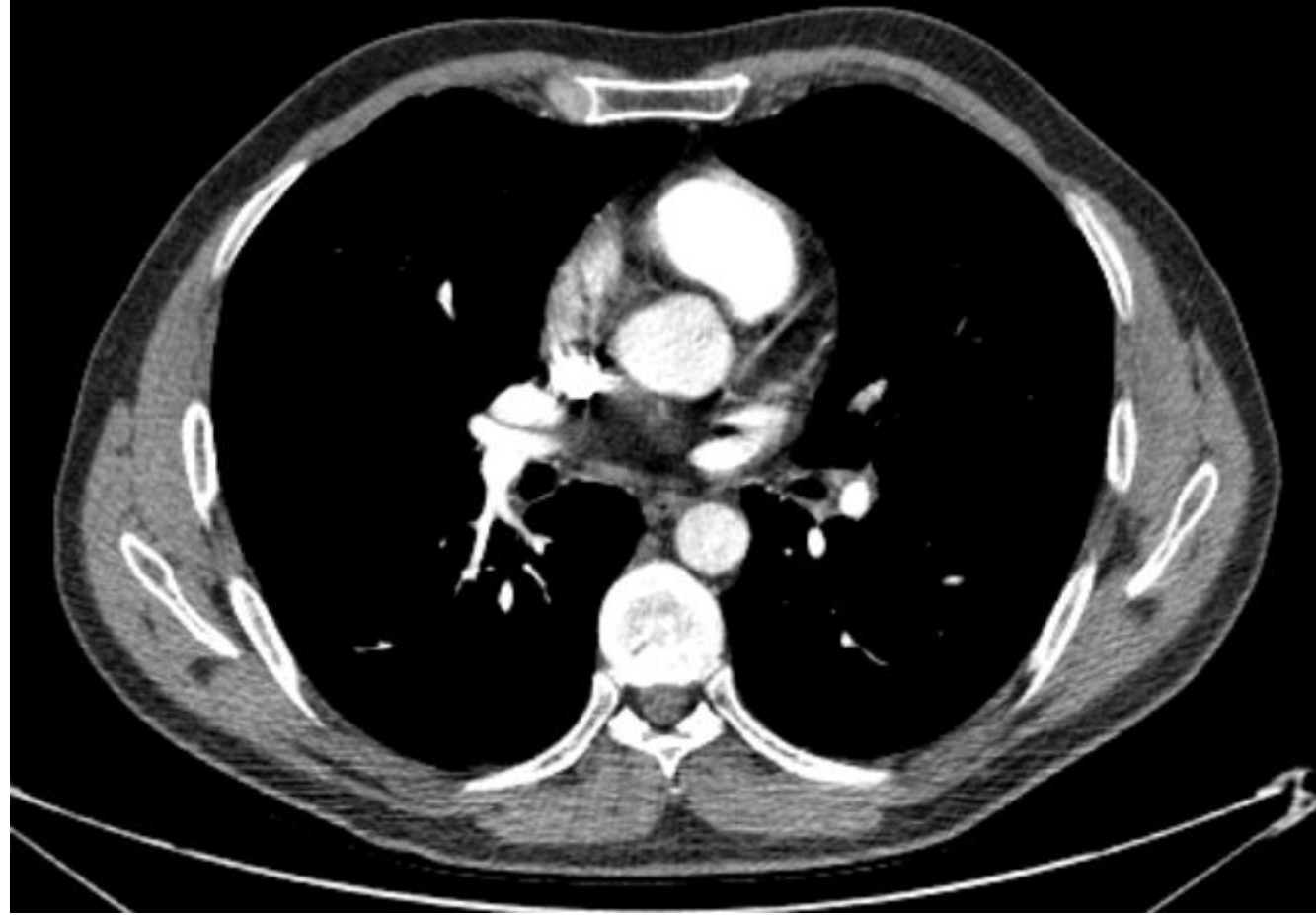


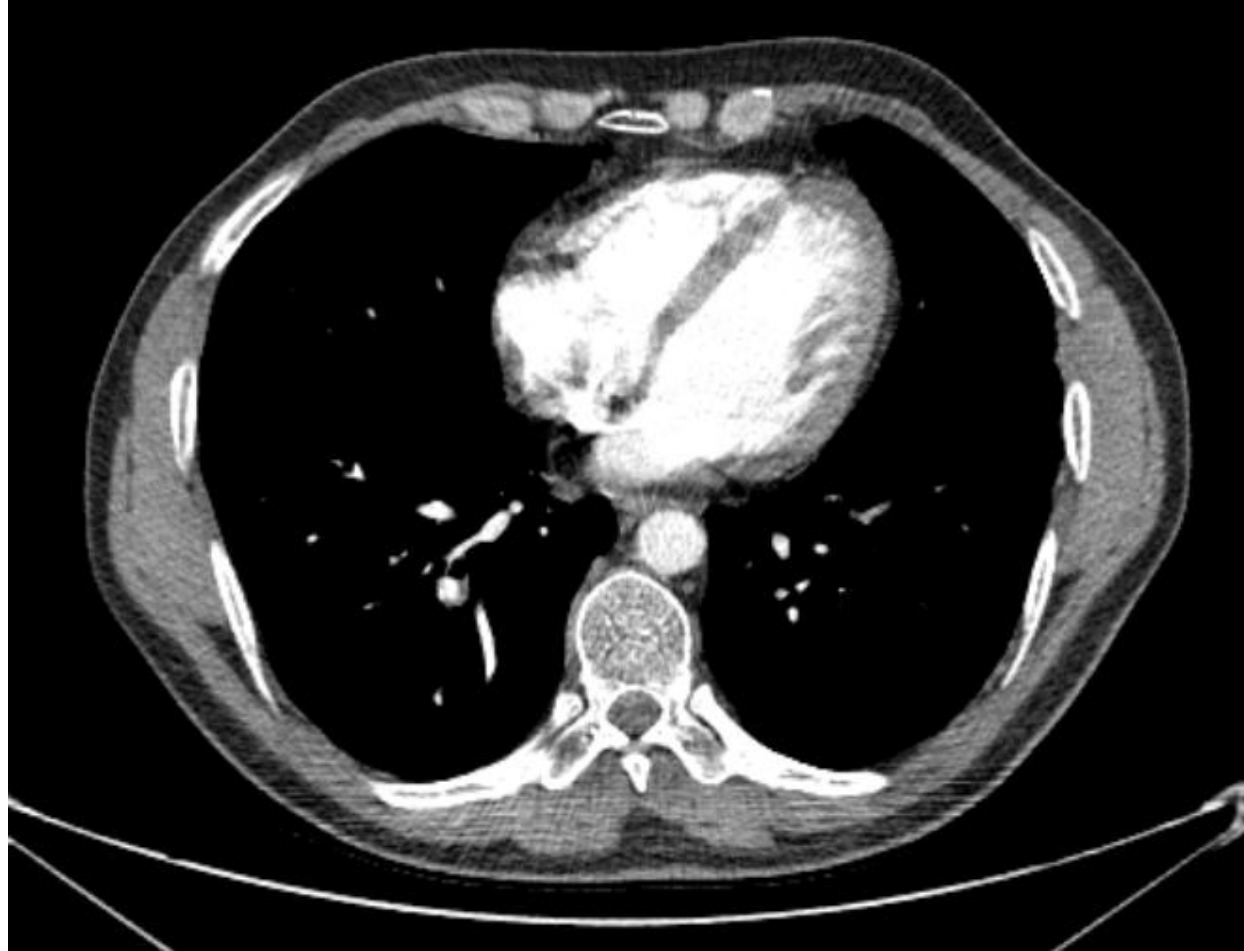- Tanınız nedir?

- Sedim yüksek
- Oral-genital aft oluyor
- Dermatoloji kons: Behçet
- Pulse steroid ve 6 kür pulse endoxan alıyor, antikoagölan almıyor









# BEHÇET HASTALIĞI, DAMARSAL TUTULUM TEDAVİSİ

- **Vascular disease**
- **Large artery disease** — Arterial involvement in Behçet syndrome is uncommon but can lead to dilatations and aneurysms of medium- and large-sized arteries [[117,118](#)]. These complications may require combined medical and surgical or interventional radiology treatments.
- **The medical approach involves high-dose glucocorticoids and another immunosuppressive agent, typically [cyclophosphamide](#) [47]**. The approach with both of these medications for this indication is as described above in the treatment of posterior uveitis (see '[Posterior uveitis](#)' above). Several small studies also report improvement with TNF-alpha inhibitors, including [infliximab](#) and [adalimumab](#) [[119-121](#)].

- **Venous thrombosis** — Venous disease in Behçet syndrome is believed to result from endothelial inflammation leading to thrombosis [[47,131](#)]. The approach to preventing venous thrombotic events in Behçet syndrome is control of systemic inflammation rather than the institution of primary anticoagulation. **Treatment should include glucocorticoids in combination with another immunosuppressive agent used in the same manner as for posterior uveitis** (see '[Posterior uveitis](#)' above). **However, if venous thrombotic events occur, they should be treated with anticoagulation using standard approaches**

# Olgu 5

- 32 y,
- E
- 5-6 yıldır DM, 2 yıldır hipertansiyon
- BFT bozukluğu saptanınca nefrolojiye gönderiliyor
- BUN:23, Kreat:1.5, proteinüri 1,5 gr
- Sağ böbrek küçülmüş ve parankim kalınlığında artış var, biyopsi amacı ile nefroloji servisine yatırılıyor
- 2 adet bx alınıyor, hemogram düşüşü yok, taburcu ediliyor.
- 3 gün hastane yatışı var.

Yaş / Cinsiyeti  
DosyaNo

32 / E  
4146235478

İETKİKİ İSTİYEN DOKTOR AYDIN UNAL

Numune Türü

Tetkik İstem Zamanı 12.11.2015 14:01  
Numune Alma Zamanı 12.11.2015 14:01

Numune Kabul Zamanı 12.11.2015 14:01  
Uzman Onay Zamanı 24.11.2015 15:01

Eski Biyopsi No

---

### KLİNİK BİLGİ:

Proteinüri (+) BlinenDM + HT hastalıkları mevcut

---

#### MAKROSKOPİ :

Kayıtsız tüpte gönderilen 3 adet büyüğü 1,2x0,1x0,1 cm, en küçüğü 0,1x0,1x0,1 cm ölçülerinde bej renkli dokular, 0,3 cm lik kısmı immünoflorasan için ayrıldı. Kalan 2 parça 1 kasette takibe alındı.

#### MİKROSKOPİ :

Kesitlerde, böbreğe ait doku parçaları izlendi. Dokunun %80'i korteksten oluşmuştur. Seri kesitlerde en fazla 8 adet glomerül görülmektedir. Glomerüllerden 2 si tamamen sklerotiktir. Diğer 8 glomerülde değişen oranalrada mezengial matriks artışı vardır.

Az sayıda atrofik tüp vardır.

İnterstisyumda hafif şiddette iltihabi mononükleer hücre infiltrasyonu vardır.İki glomerül çevresinde periglomerüler fibrozis görülmektedir.

Damar duvarlarında fibröz intimal kalınlaşma vardır.

Histokimyasal olarak yapılan Kongoı Red boyası ile negatif sonuç elde edildi.

Histokimyasal olarak yapılan PAS ve MT boyaları yukardaki bulguları destekler niteliktedir.

Yapılan immünoflorasan çalışmalarda;

C3 ile glomerül görülmeydi. Boyanma izlenmedi.

Ig G ile glomerül görülmeydi. Boyanma izlenmedi.

Ig A ile glomerül görülmeydi. Boyanma izlenmedi.

Ig M ile glomerül görülmeydi. Boyanma izlenmedi.

C4 ile glomerül görülmeydi. Boyanma izlenmedi.

C1q ile glomerül görülmeydi. Boyanma izlenmedi.

Kappa ile glomerül görülmeydi. Boyanma izlenmedi.

Lambda ile glomerül görülmeydi. Boyanma izlenmedi.

#### TANI :

DİFFÜZ GLOMERÜLOSKLEROZ, BÖBREK İĞNE BİYOPSİSİ

---

ARŞ.GÖR.ŞERİFE SEÇİL BARATALI

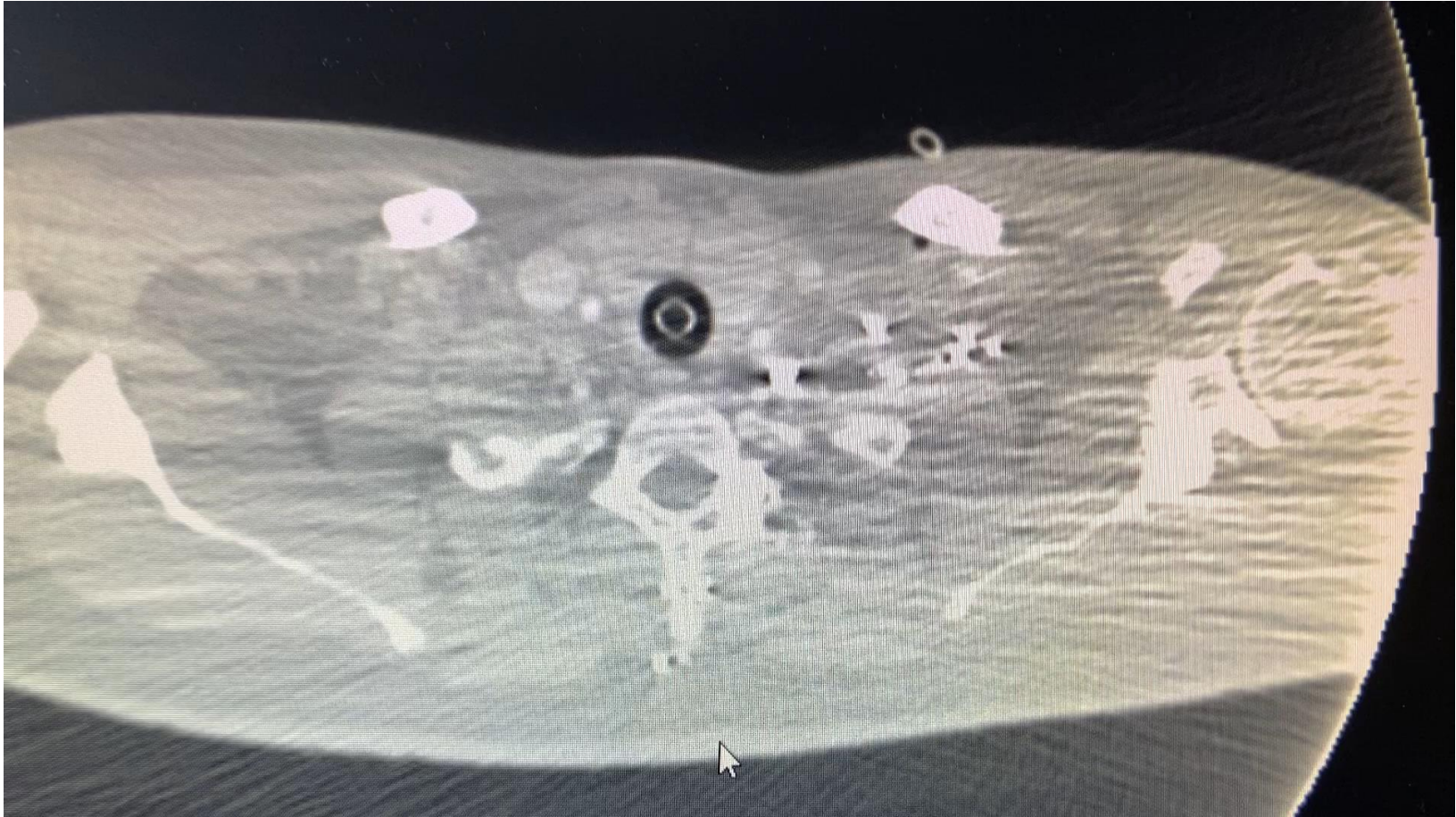Dipl Tescil No 155202

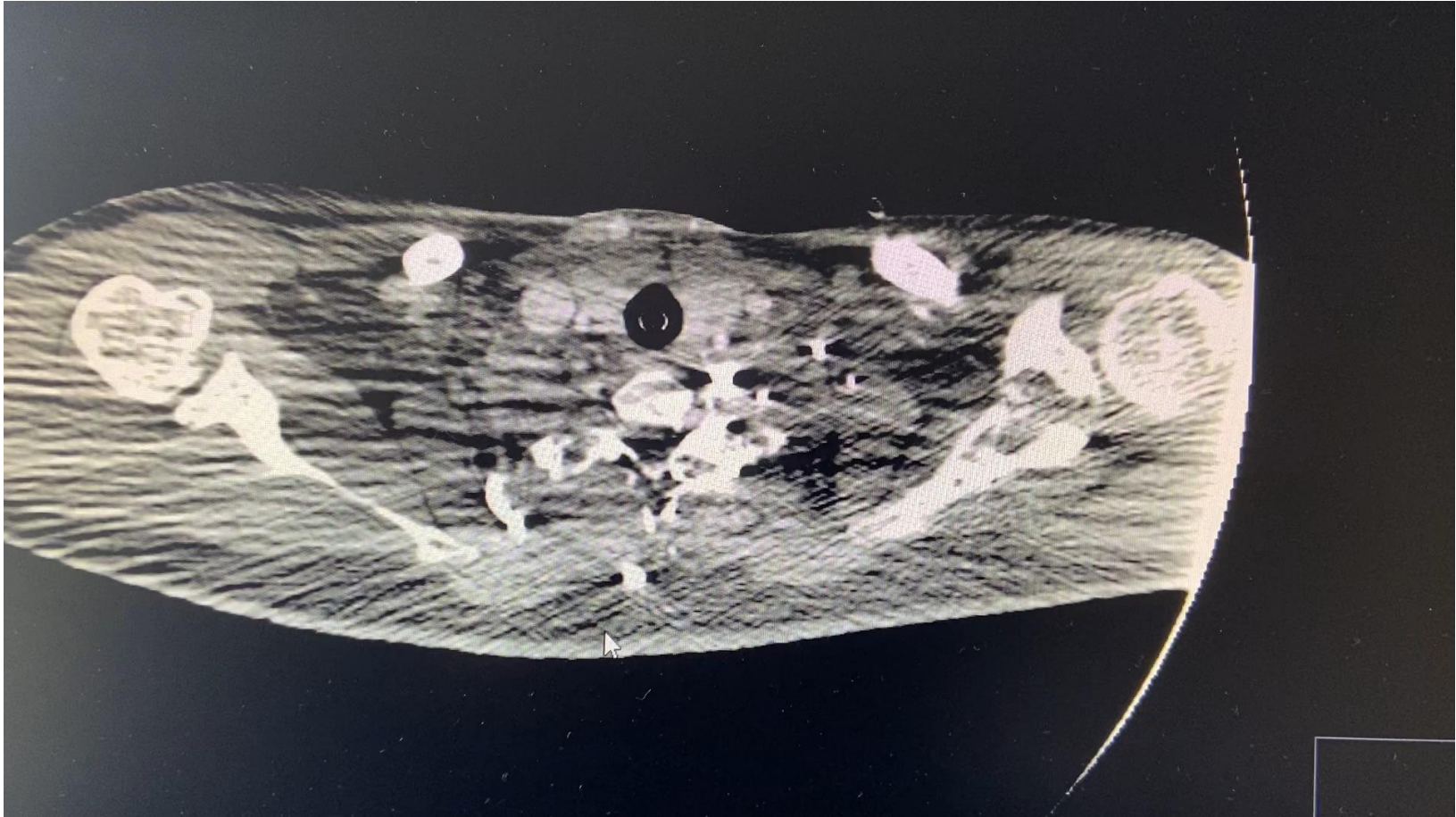PROF.DR.HÜLYA AKGÜN

Dipl Tescil No 76108

- Hasta hastaneden çıkıp otobüs durağına yürüyerek gidiyor,
- Orada nefes darlığı ve göğüs ağrısı gelişiyor,
- Tekrar hastaneye dönerek acile başvuruyor,
- Acile başvuruda hastanın Genel durumu orta, takipnesi var,
- Birkaç dakika sonra solunumu yüzeyelleşiyor ve hasta entübe ediliyor.
- Sonra kardiyak arrest, CPR ile geri dönüyor
- Kontrastlı BT çekiliyor
- Bu esnada D Dimer sonucu çıkıyor = **190**









Thrombosis Research  
Volume 120, Issue 2, 2007, Pages 195-200



REGULAR ARTICLE

## Diagnostic value of D-dimer in patients with suspected pulmonary embolism: Results from a multicentre outcome study ☆

Florence Parent <sup>a</sup>, Sophie Maître <sup>a</sup>, Guy Meyer <sup>c</sup>, Chantal Raheison <sup>d</sup>, Hervé Mal <sup>e</sup>, Rémi Lancar <sup>f</sup>, Francis Couturaud <sup>g</sup>, Dominique Mottier <sup>g</sup>, Philippe Girard <sup>b</sup>, Gérald Simonneau <sup>a</sup>, Christophe Leroyer <sup>g</sup>✉

## Results

Three hundred and fifty two patients were included in 4 centres. Prevalence of PE was 38.6%. PCP was low in 82 (23.3%), intermediate in 176 (50%) and high in 94 (26.7%) patients. Sensitivity of D-dimer was 96.3% (95% CI: 93–99) and negative predictive value reached 94.4% (95% CI: 90–99). Five patients with a confirmed PE had a D-dimer level below 500 ng/ml (two patients with a high PCP). Among 258 patients with low or intermediate PCP, 80 (31%) had a negative D-dimer test result; three of them had a false negative result and the number needed to test was 3.3. Among 94 patients with a high PCP, 9 had a negative D-dimer test result; two of them had a false negative result and the number needed to test was 13.5.

## Conclusion

These results confirm that rapid assays used in this study can safely exclude PE in first-line testing only in non-high CP patients.

---

# Risk factors of venous thromboembolism in focal segmental glomerulosclerosis with nephrotic syndrome

Shi-jun Li <sup>1</sup>, Yuan-Mao Tu <sup>2</sup>, Chang-sheng Zhou <sup>3</sup>, Li-Hua Zhang <sup>2</sup>, Zhi-hong Liu <sup>2</sup>

Affiliations + expand

PMID: 26220221 DOI: 10.1007/s10157-015-1149-4

## Abstract

**Background:** Venous thromboembolism (VTE) is an important and potentially life-threatening complication in focal segmental glomerulosclerosis (FSGS). The aim of this study was to investigate the prevalence and predisposing risk factors of venous thromboembolism in patients with FSGS with nephrotic syndrome.

**Methods:** A total of 120 FSGS patients with nephrotic syndrome were enrolled in this study. Venous thromboembolism was confirmed by contrast-enhanced dual-source computed tomography angiography or magnetic resonance venography. Potential clinical and laboratory risk factors for VTE were screened.

**Results:** Venous thrombosis was demonstrated in 12 (10 %) patients. Venous thrombosis occurred during the first episode of nephrotic syndrome in 3 patients and during a relapse in 9 patients. Eight patients had a pulmonary embolism, four had a renal vein thrombosis, three had a lower limb deep vein thrombosis, one had a cerebral sinovenous thrombosis, and one had a portal vein thrombosis. The positive predictive value for the D-dimer level was 22.4 % in the patients with FSGS, and the negative predictive value for the D-dimer level was 100 %. Of the screened risk factors, higher hematocrit and relapse of nephrotic syndrome were risk factors for VTE. Other risk factors, such as proteinuria, hypoalbuminemia, platelet count, fibrinogen level, and antithrombin III level, were not risk factors for VTE in patients with FSGS.

- 100 mgr TPA veriliyor
- Hb düşüşü oluyor
- 2 ünite ES veriliyor
- Tekrar arrest ve exitus oluyor

# Reperfüzyon tedavisi

- PE de trombolitik tedavi ile pulmoner obstrüksiyon, pulmoner arter basıncı ve pulmoner vasküler rezistansta UFH ne göre çok daha hızlı düzelme sağlanır.
- İlk 48 saatte en yüksek etkiyi gösterir ama 6-14 güne kadar etkilidir.
- Metaanalizde **%9.9** ciddi kanama yaptığı ve **%1.7** intrakranial kanama yaptığı gösterilmiştir.
- Yüksek riskli PE hastalarında Kanıt 1B olarak önerilmektedir.

Molecule	Regimen	Contraindications to fibrinolysis
rtPA	100 mg over 2 h	<b>Absolute</b> History of haemorrhagic stroke or stroke of unknown origin Ischaemic stroke in previous 6 months Central nervous system neoplasm Major trauma, surgery, or head injury in previous 3 weeks Bleeding diathesis Active bleeding <b>Relative</b> Transient ischaemic attack in previous 6 months Oral anticoagulation Pregnancy or first post-partum week Non-compressible puncture sites Traumatic resuscitation Refractory hypertension (systolic BP >180 mmHg) Advanced liver disease Infective endocarditis Active peptic ulcer
	0.6 mg/kg over 15 min (maximum dose 50 mg) <sup>a</sup>	
Streptokinase	250 000 IU as a loading dose over 30 min, followed by 100 000 IU/h over 12–24 h	
	Accelerated regimen: 1.5 million IU over 2 h	
Urokinase	4400 IU/kg as a loading dose over 10 min, followed by 4400 IU/kg/h over 12–24 h	
	Accelerated regimen: 3 million IU over 2 h	

BP = blood pressure; IU = international units; rtPA, recombinant tissue-type plasminogen activator.

<sup>a</sup>This is the accelerated regimen for rtPA in pulmonary embolism; it is not officially approved, but it is sometimes used in extreme haemodynamic instability such as cardiac arrest.



# KONTRENDİKASYONLAR

## **Web Table 4**    **Contraindications to thrombolytic therapy (adapted from ref. 312)**

### **Absolute contraindications:<sup>a</sup>**

- Haemorrhagic stroke or stroke of unknown origin at any time
- Ischaemic stroke in the preceding 6 months
- Central nervous system damage or neoplasms
- Recent major trauma/surgery/head injury in the preceding 3 weeks
- Gastrointestinal bleeding within the last month
- Known bleeding risk

### **Relative contraindications**

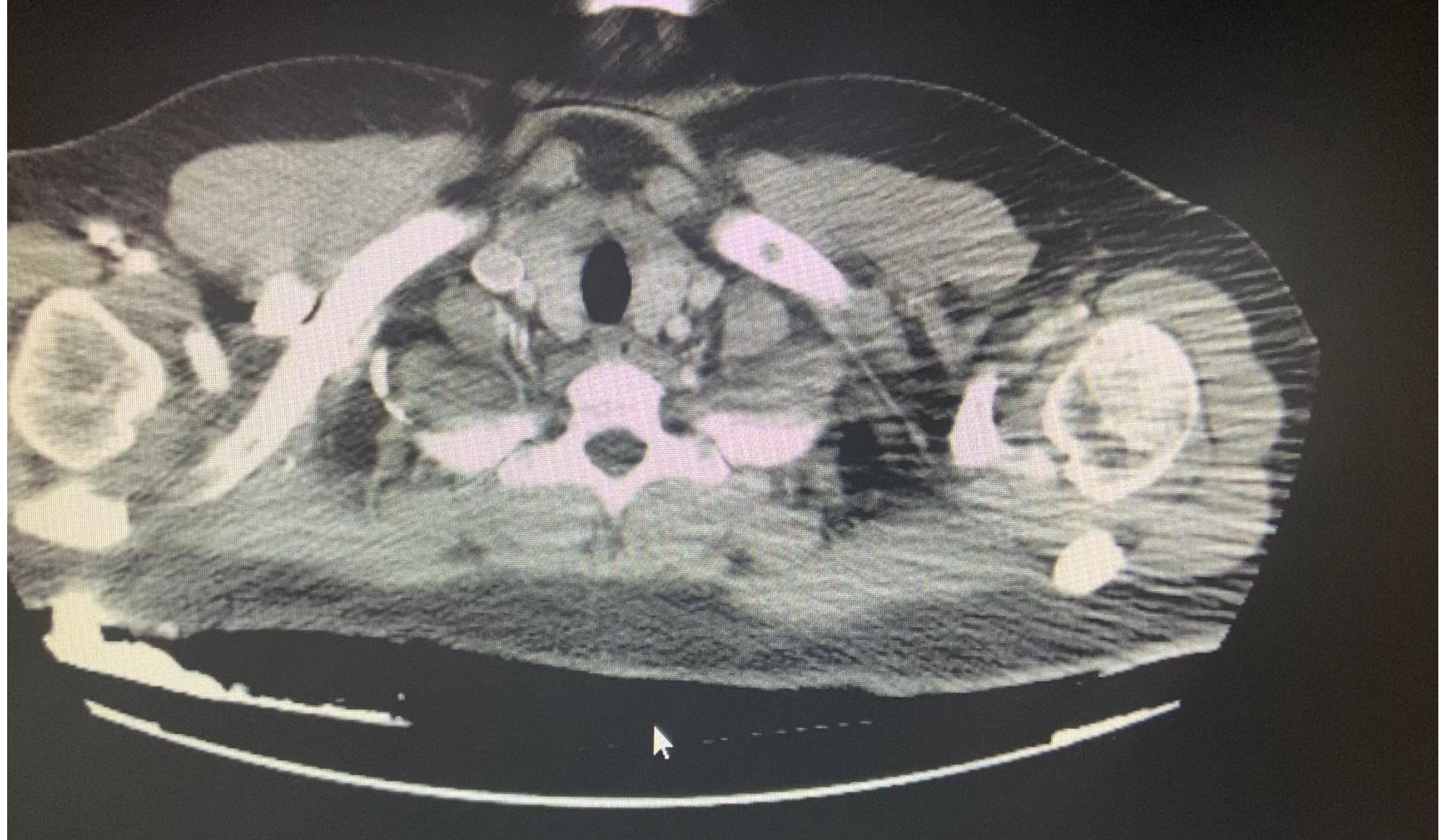
- Transient ischaemic attack in the preceding 6 months
- Oral anticoagulant therapy
- Pregnancy, or within one week postpartum
- Non-compressible puncture site
- Traumatic resuscitation
- Refractory hypertension (systolic blood pressure >180 mm Hg)
- Advanced liver disease
- Infective endocarditis
- Active peptic ulcer

## **Absolute contraindications:<sup>a</sup>**

<sup>a</sup>Absolute contraindications to thrombolysis might become relative in a patient with immediately life-threatening high-risk PE.

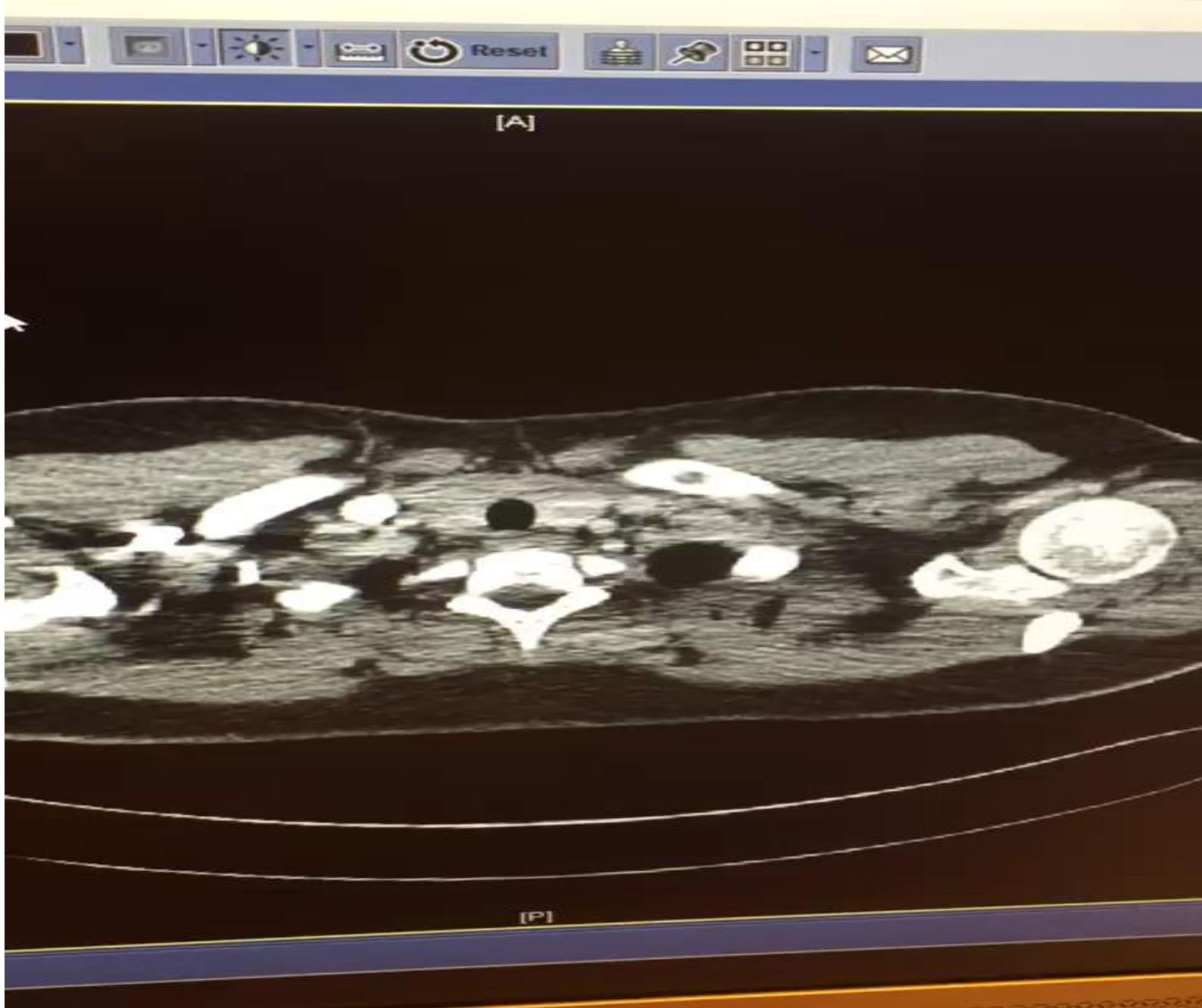
# Olgu 6

- 24 y
- Erkek hasta
- Hemoptizi, göğüs ağrısı ve ateş şikayeti ile geliyor,
- D Dimer 3860
- Troponin pozitif

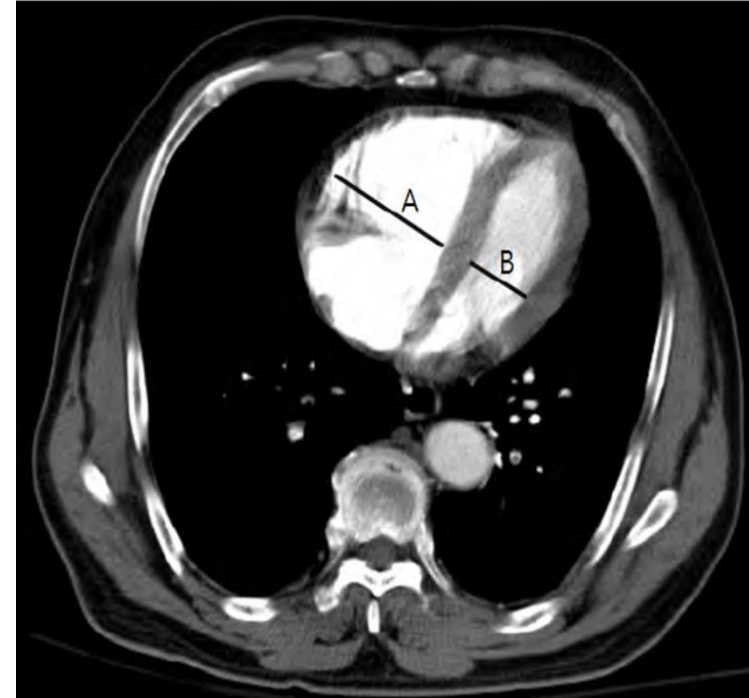

- Antibiyotik veriliyor,
- Poliklinik kontrol öneriliyor

- Sabah tekrar polikliniğe geliyor,
- Solunum sayısı: 40
- Nabız:122
- KB:140/70
- SPO2:85
- Tekrar BT



- YBÜ yatış,
- Solunum sayısı=48
- Nazal kanülden 4 lt/dk dan oksijen alırken spo2:90-91, NIMV ye alınıyor= 40 soluyor
- Yatak başı EKO yapılamıyor ancak
- BT de RV/LV oranı 1.





- 1- Hasta hangi grupta?

# sPESI

- 1- 80 Yaş üstü
- 2- 90 saturasyon altı
- 3- 100 sistolik kan basıncı altı
- 4- 110 nabız üstü
- 5- Kronik kardiyopulmoner hastalık
- 6- Malignite
- HERBİRİ 1 PUAN, HERHANGİ BİRİNİN OLMASI YETERLİ

# 2019

Early mortality risk		Indicators of risk			
		Haemodynamic instability <sup>a</sup>	Clinical parameters of PE severity and/or comorbidity: PESI class III–V or sPESI $\geq$ 1	RV dysfunction on TTE or CTPA <sup>b</sup>	Elevated cardiac troponin levels <sup>c</sup>
High		+	(+) <sup>d</sup>	+	(+)
Intermediate	Intermediate–high	-	+ <sup>e</sup>	+	+
	Intermediate–low	-	+ <sup>e</sup>	One (or none) positive	
Low		-	-	-	Assesment optional; if assessed, negative

- 1- Hasta hangi grupta?
- intermediate high
- 2- Hastaya tedavi planı ne olmalı?

AKUT PE'li HASTA

Antikoagüle

Hemodinamik İnstabilite?

No

Düşük-Orta-Yüksek Risk PE ayrımı yap  
CHECK ① and ②:

① PE ağırlaştırıcı klinik işaret ve ciddi komorbidite var mı?  
\*PESI III-IV veya sPESI?I  
\*Alternatif: ?Hestia kriteri

② TTE veya BTPA'da RV disfonksiyon var mı?

Evet:

**YÜKSEK RİSK**

1 veya 2 var

ikisi de yok

**Düşük Risk**

Troponin testi yap

Troponin pozitif+  
RV disfonksiyonu:

**ORTA-YÜKSEK RİSK**

Troponin Negatif:

**ORTA-DÜŞÜK RİSK**

Hospitalizasyon için başka sebep?  
Aile veya sosyal destek?  
Hastaneye ulaşım kolaylığı?

≥1 hayır

Hepsi evet

Reperfüzyon  
tedavisi,  
hemodinamik  
destek

İzle, kötüleşirse  
kurtarıcı  
reperfüzyon düşün

YATIŞ

ERKEN TABURCU  
EVDE TEDAVİ

- 2- Hastaya tedavi planı ne olmalı? ESC 2019 a göre
- İzle, kötüleşirse reperfüzyon tedavisi düşün
- Kötüleşme: Hemodinamik dekompanseasyon

- Takipnesi kırılmaması nedeniyle trombolitik veriliyor,
- 100 mgr 2 saatte,
- Genel durumu düzeliyor, solunum sayısı 20 lere düşüyor,
- Kanama yok
- Takip eden günlerde servis devri ve tab ediliyor
- Olgu 5 yıl önceye ait, Bugün olsa idi ne yapardım?
- Belkide bu olgu için en doğrusu 50 mgr 2 saatte alteplaz vermek olabilir

MTHFR C677T	:	HOMOZİGOT
PAI-1 4G-5G varyantı	:	HETEROZİGOT(4G/5G)
MTHFR A1298C	:	NORMAL
F13A1 V34L varyantı	:	HETEROZİGOT
FAKTÖR II G20210A	:	NORMAL
FAKTÖR V G1691A (Leiden)	:	HOMOZİGOT

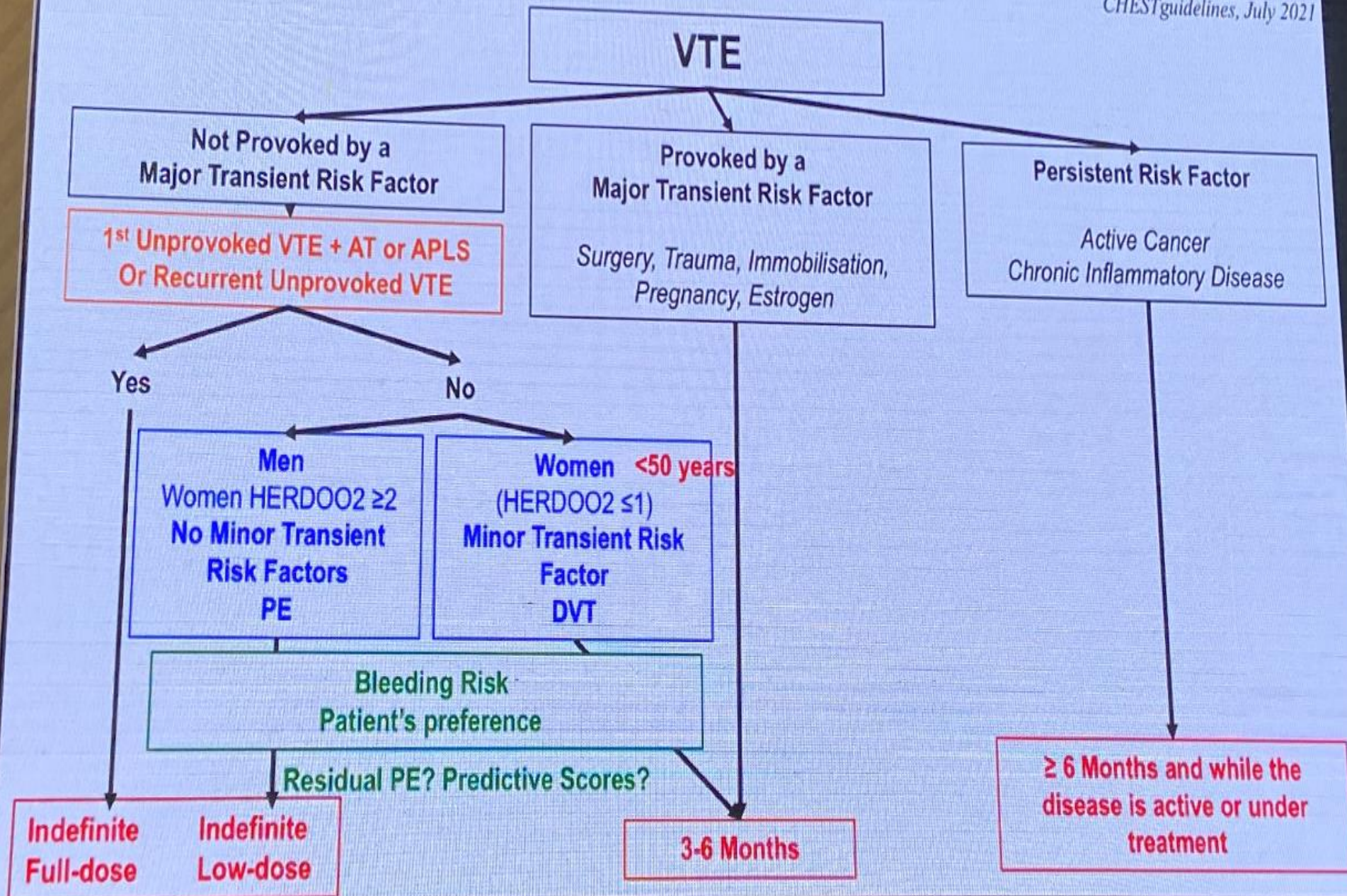
Among carriers of molecular thrombophilia, patients with lupus anticoagulant, those with a confirmed deficit of protein C or protein S, and patients with homozygous factor V Leiden or homozygous prothrombin G20210A (PTG20210A), may be candidates for indefinite anticoagulant treatment after a first unprovoked VTE. No evidence of the clinical benefit of extended anticoagulant treatment is currently available for carriers of heterozygous factor V Leiden or PTG20210A.



- Hasta halen antikoagülan tedavi almaya devam etmekte.

# Algorithm

Couturaud et al. French Guidelines. *Revue des Maladies Respiratoires* (2021) 38, e99–e112  
Konstantinides S et al. ESC/ERS guidelines. *Eur Heart J* 2020  
CHEST guidelines, July 2021



# HERDOO2

## HERDOO2 Rule

	Predictor	Scoring
H	Hyperpigmentation	1 point total, if any one of these criteria is present
E	Edema	
R	Redness of either leg	
D	D-dimer $\geq 250 \mu\text{g/L}$ while anticoagulated	1
O	Obesity with BMI $\geq 30 \text{ kg/m}^2$	1
O	Older age, ie, $\geq 65$ years	1

### Decision Making:

Women: 0-1	Discontinue anticoagulation
$\geq 2$	Continue anticoagulation
All men	Continue long-term anticoagulation

# VTE BLEED SCORE

(Valide edilmiş (doğrulanmış))

Factor	Score
Active cancer <sup>a</sup>	2
Male with uncontrolled arterial hypertension <sup>b</sup>	1
Anaemia <sup>c</sup>	1.5
History of bleeding <sup>d</sup>	1.5
Age $\geq 60$ years old	1.5
Renal dysfunction <sup>e</sup>	1.5
<b>Classification of patients with the VTE-BLEED score</b>	
Low bleeding risk	Total score $< 2$
High bleeding risk	Total score $\geq 2$

## Teşekkürler



Prof. Dr. Nuri TUTAR  
Kongre Başkanı



15-18  
MART 2023  
ANTALYA



**UASK  
2023**



Prof. Dr. Mehmet BAYRAM  
Kongre Bilimsel Komite Başkanı