



# İTERSTİSYEL AKCİĞER HASTALIKLARI GÜNLERİ

**KKTC**

**24-26 Kasım 2023**  
Elexus Hotel, Girne KKTC

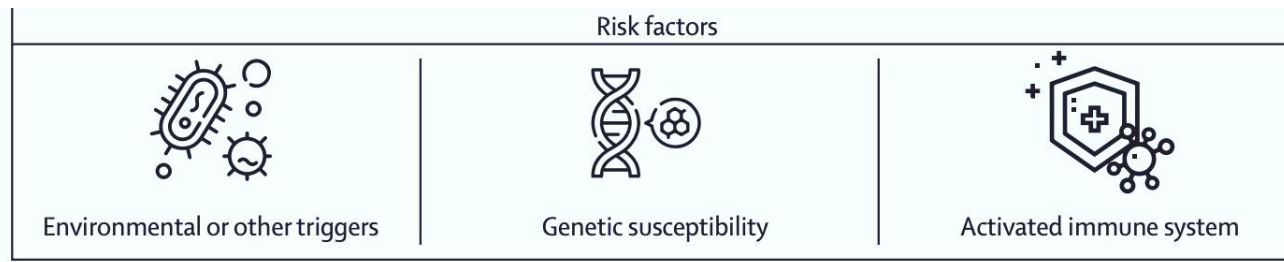
## İnterstisyel Akciğer Hastalıklarına Tanısal Yaklaşım Patolojik Yaklaşım: Olgu Örnekleri

Dr. Halide Nur Ürer

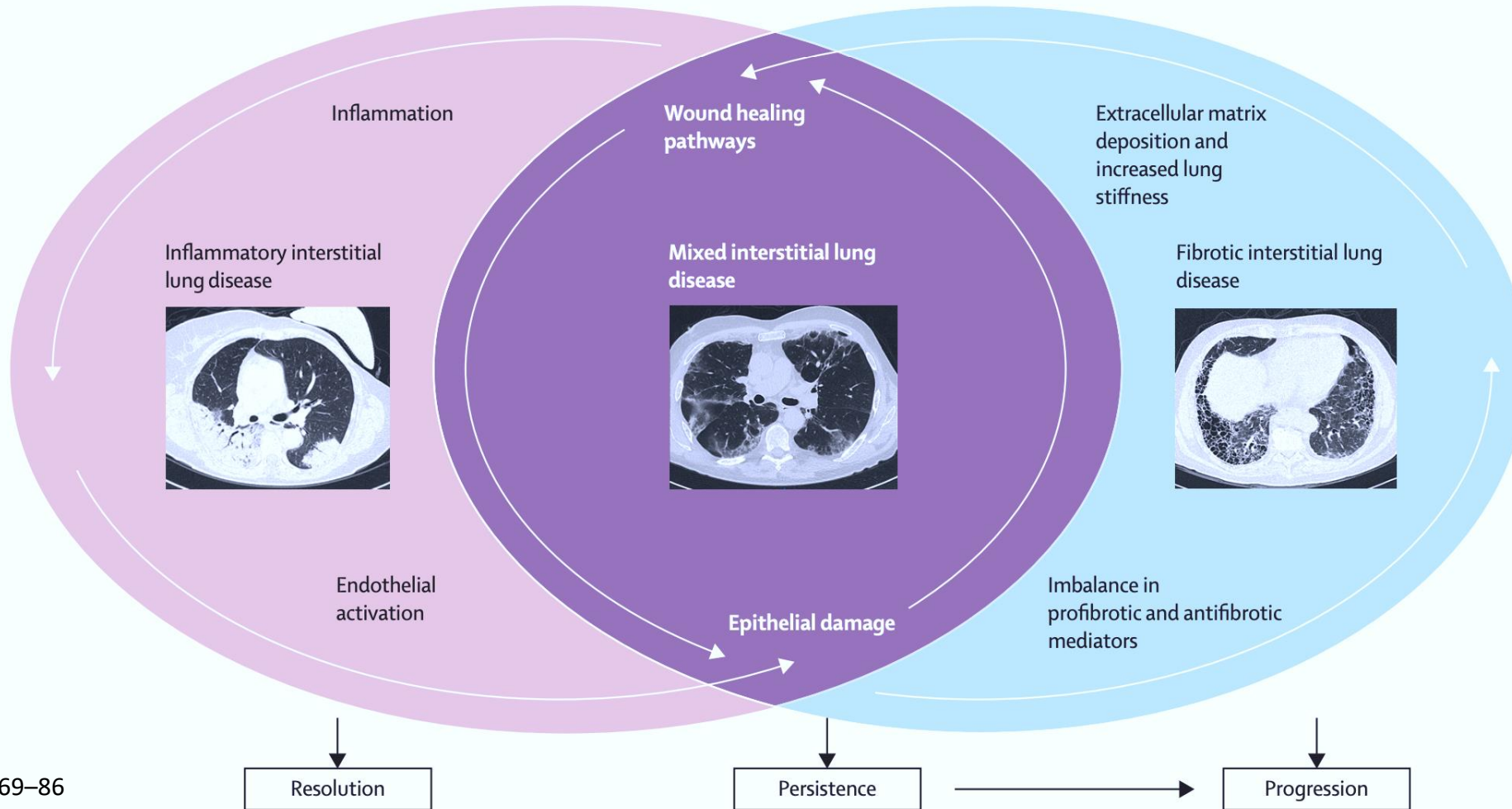
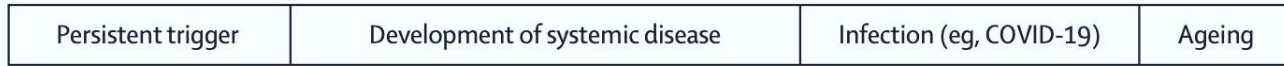Sağlık Bilimleri Üniversitesi

Yedikule Göğüs Hastalıkları ve  
Göğüs Cerrahisi EAH

Haseki Sultangazi EAH



Initiation of interstitial lung disease



# Sınıflama

- 1) İdiyopatik
- 2) Maruziyet ve iyatrojenik
- 3) Sarkoidoz
- 4) Kistik veya hava boşluklarında dolum hasarlı akciğer hastalıkları
- 5) Otoimmün ilişkili hastalıklar
- 6) Diğer nadir durumlar

-Akut form

-Subakut form

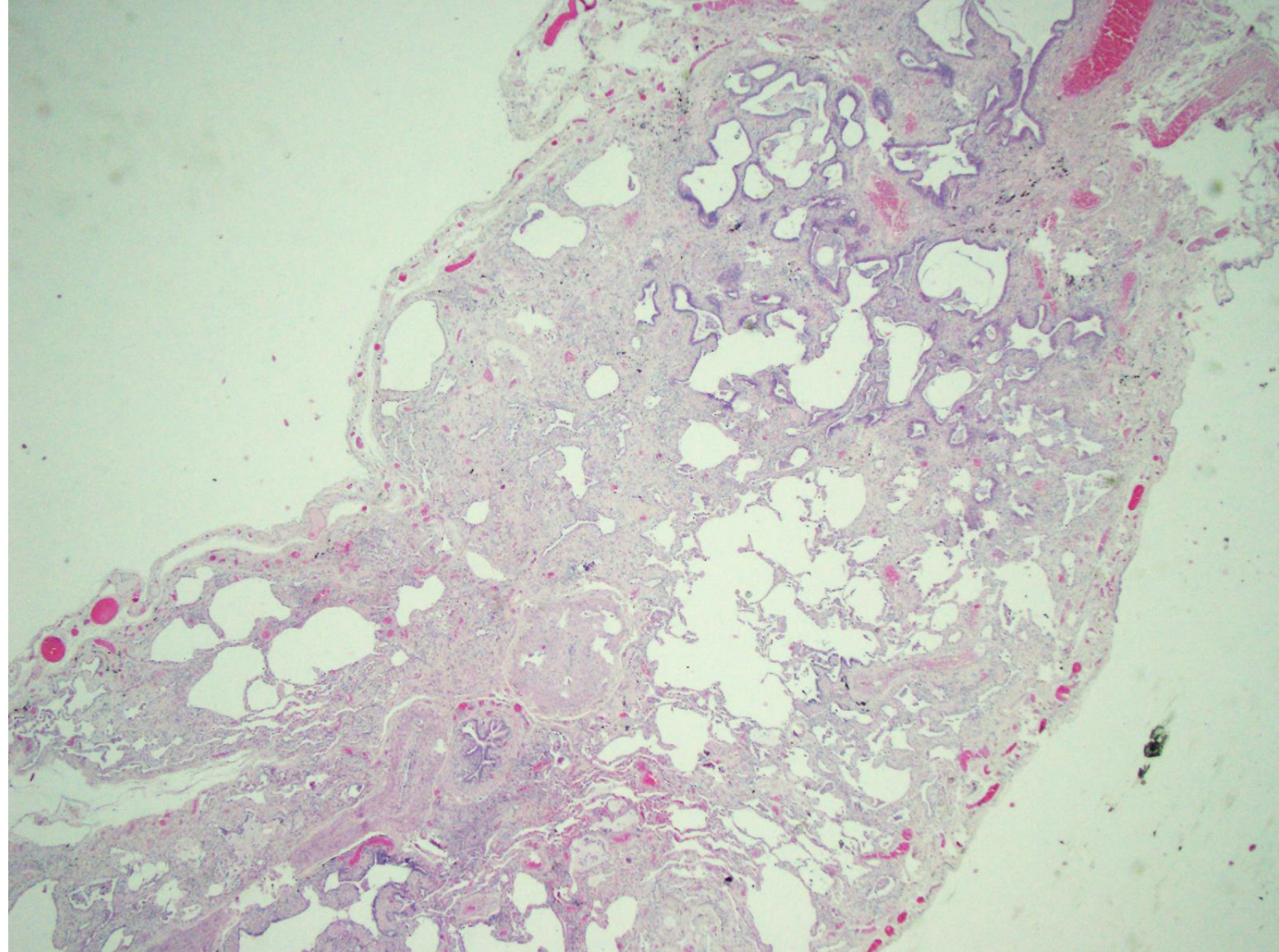
**-Kronik form**

# Olgu A.Ç. 63 Erkek

- Ön tanı: İPF, Kronik HP, kollajen doku hastalıkları
- Kriyobiyopsi: Traksiyon bronşektazi, interstisyel kronik inflamasyon
- Akciğer VATS biyopsi

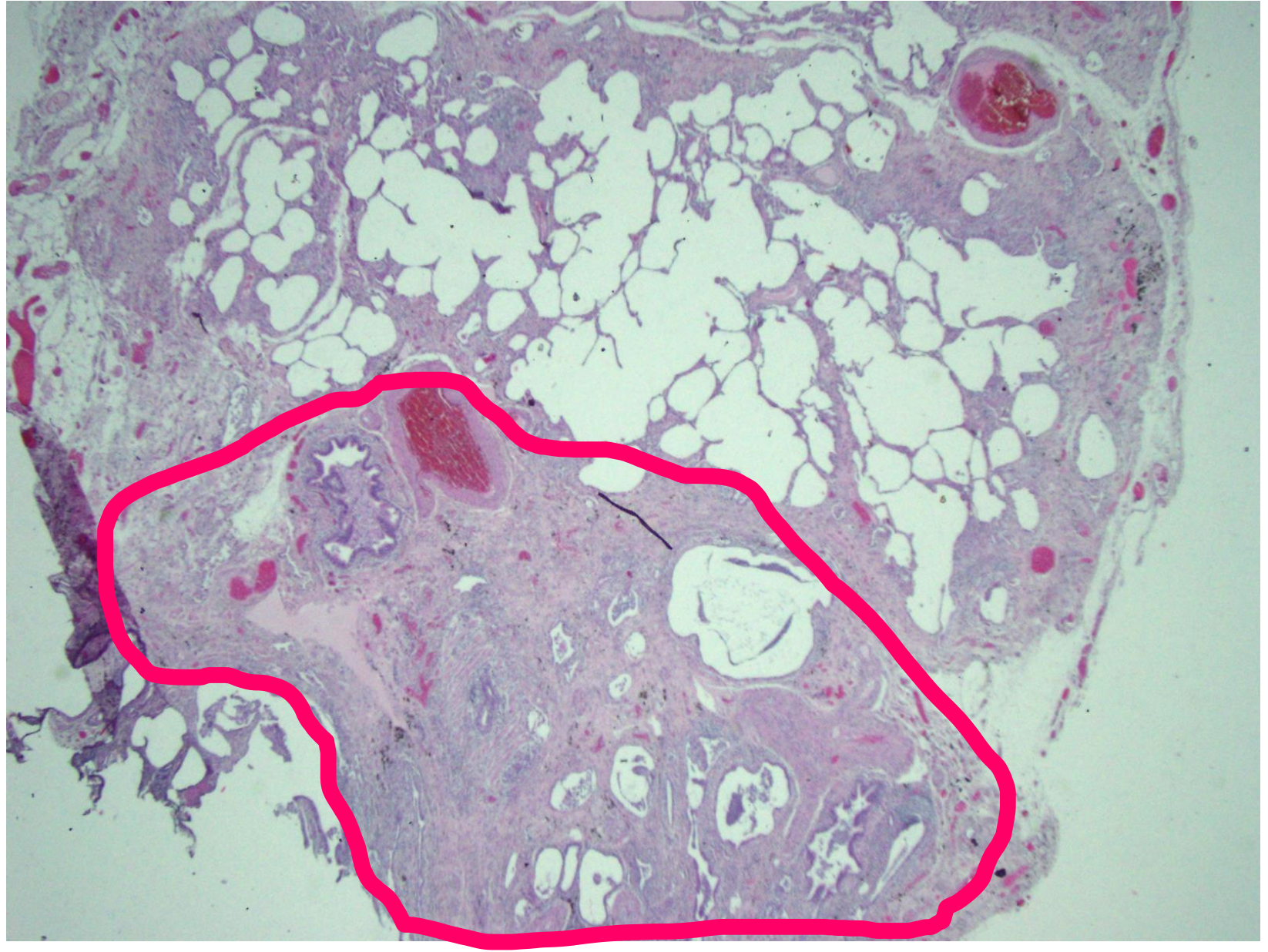


Peribronşioler, interstisyel  
fibrozis, peribronşial  
metaplazi



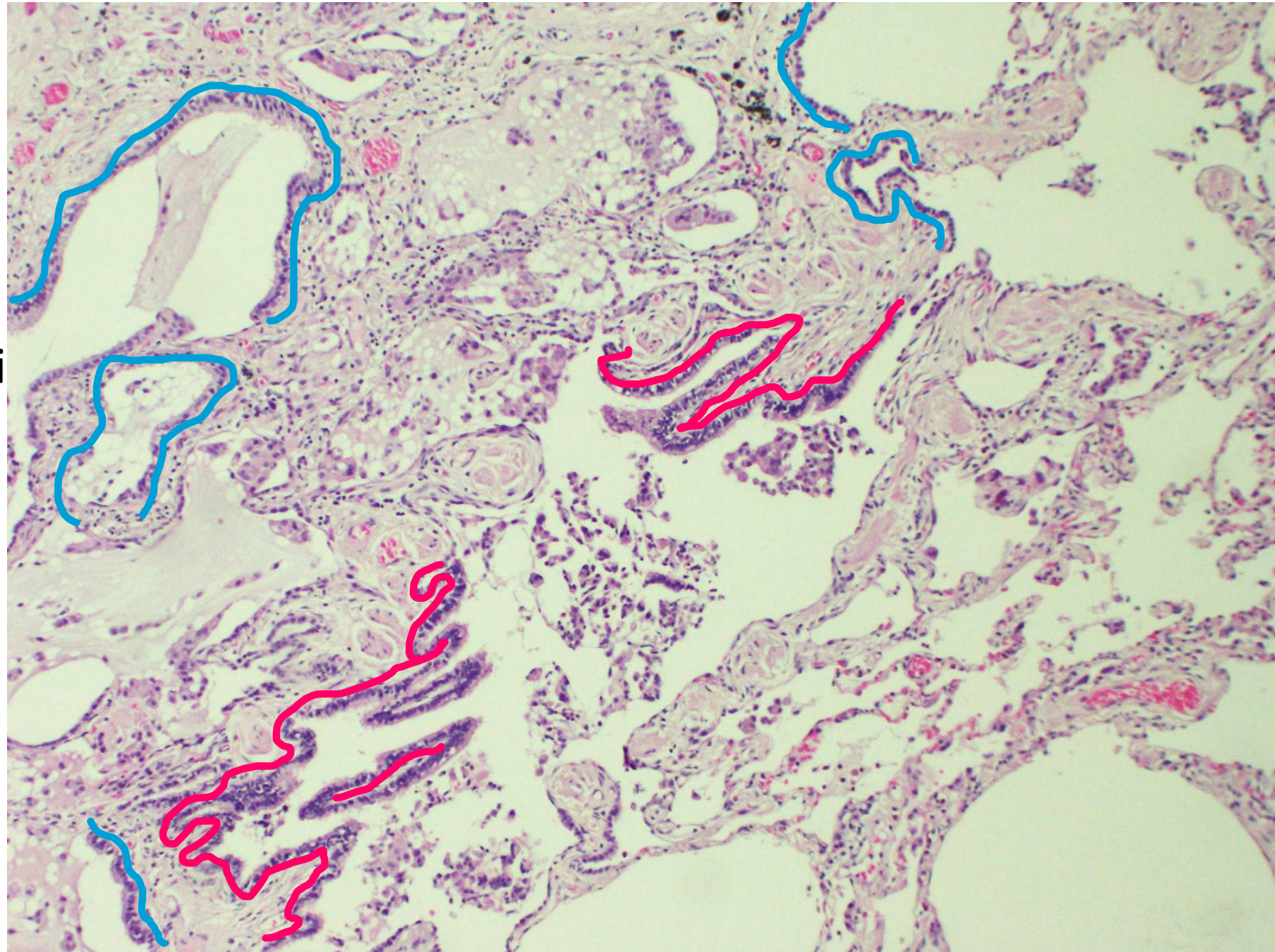


Lobüler interstisyel  
fibrotik pnömoni



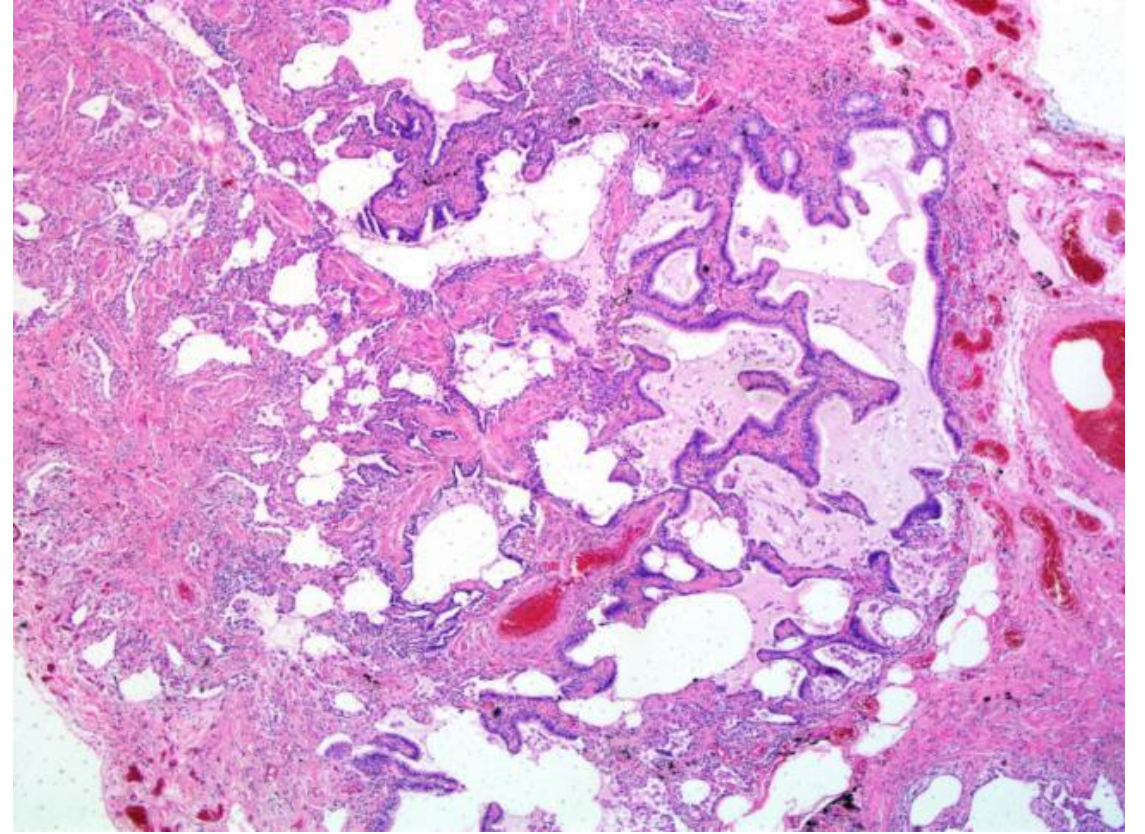
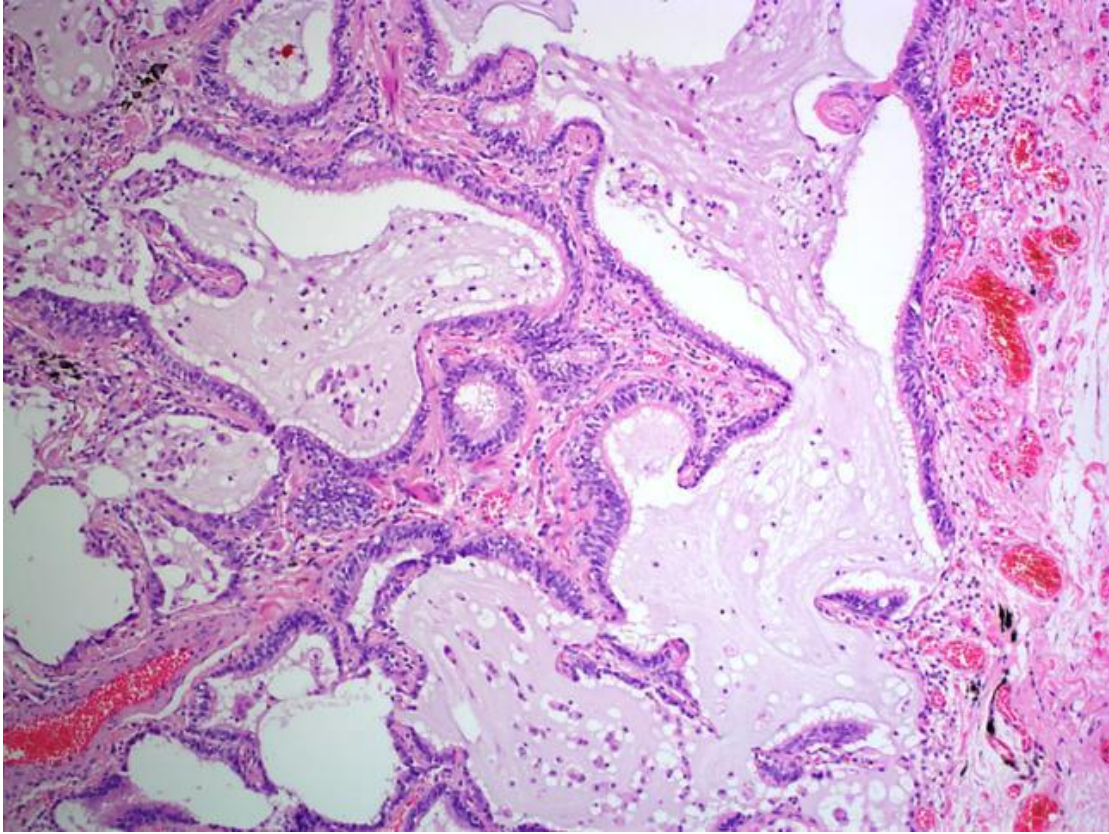


Peribronşiyoler metaplazi



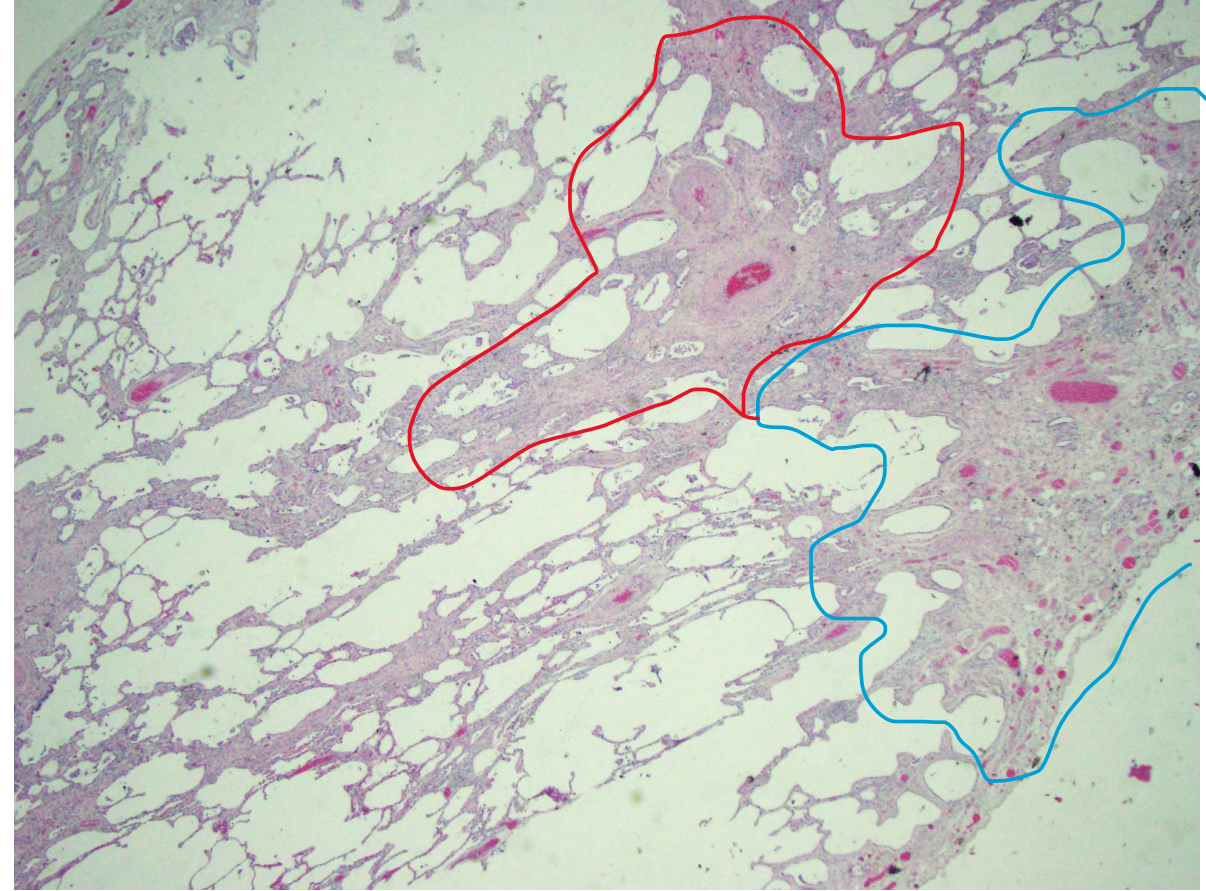
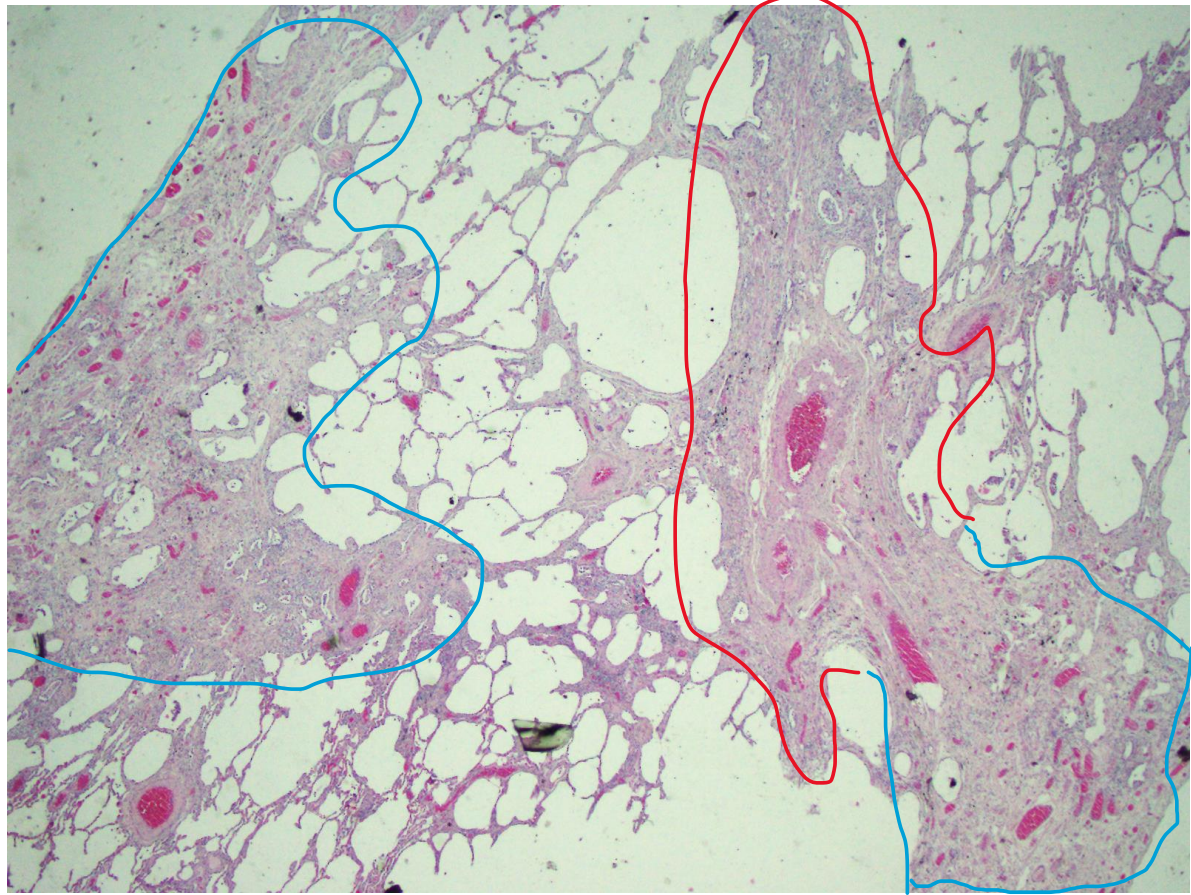


## Peribronşiyoler metaplazi





## Peribronşial ve Subplevral Fibrozis (Köprüleşme Fibrozis)

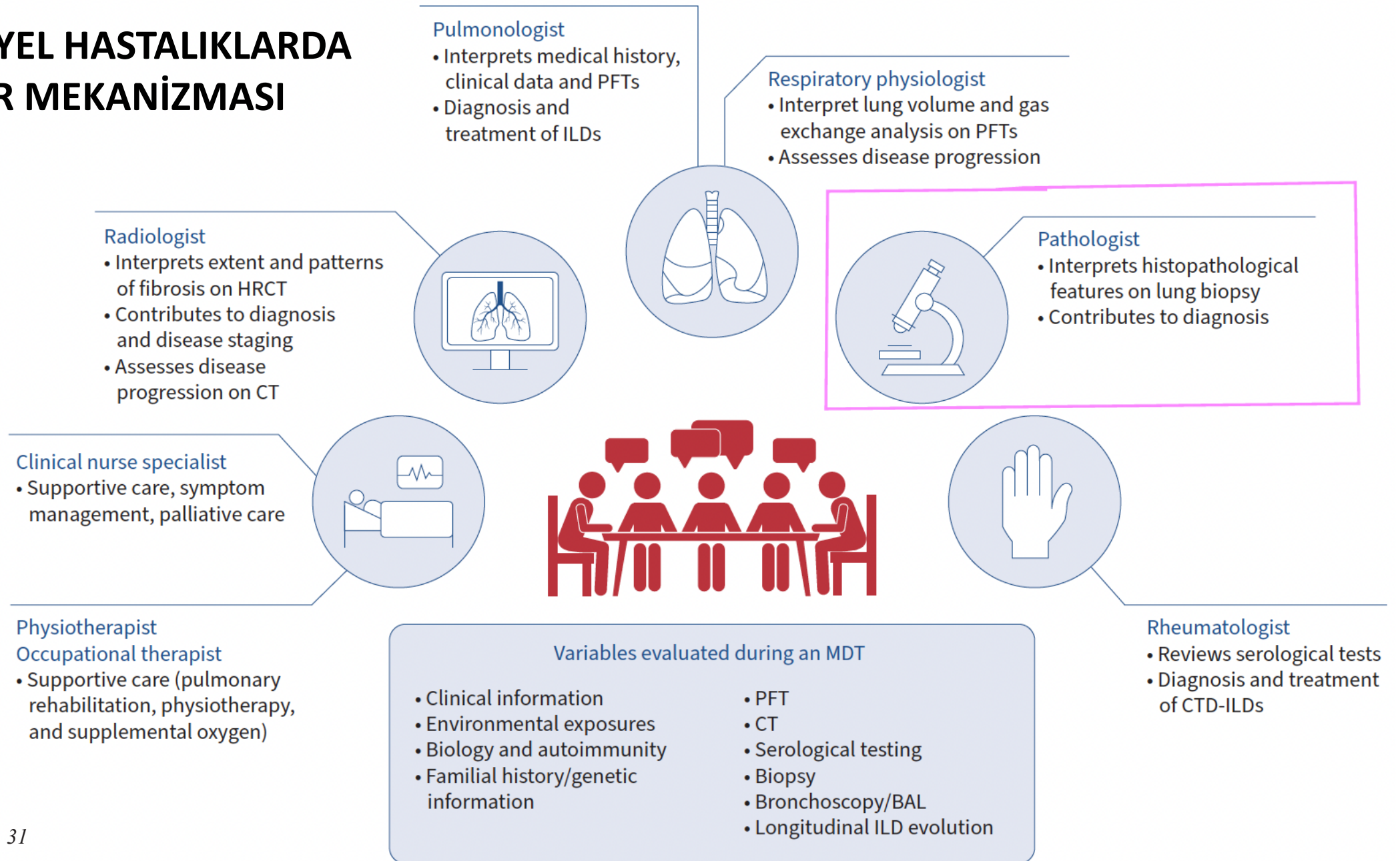


# Histopatolojik Bulgular

- Peribronşiyoler fibrozis
- UIP tipi fibrozis
- Köprüleşme fibrozisi
- Peribronşiyoler metaplazi



# İTERSTİSYEL HASTALIKLARDA KARAR MEKANİZMASI



# Maruziyet İlişkili İnterstisyel Hastalıklar

Acute

Subacute

Chronic

Hypersensitivity pneumonitis

Pneumoconiosis

Respiratory bronchiolitis-interstitial lung disease

Drug-induced lung injury (eg, chemotherapy, immune checkpoint inhibitors, biological agents, antirheumatic drugs, antibiotics, antithrombotic agents, cardiovascular drugs, and herbal medicine)

Radiation-induced lung injury

Postinfectious interstitial lung disease



# ***Diagnosis of Hypersensitivity Pneumonitis in Adults An Official ATS/JRS/ALAT Clinical Practice Guideline***

## **Tipik Nonfibrotik Hipersensivite Pnömoni**

- 1) Bronşiolosentirik interstisyel pnömoni, NSİP benzeri patern, lenfosit baskın
- 2) Hücresel kronik bronşiyolit, lenfosit baskın, organize pnömoni, köpüksü makrofajlar
- 3) Tipik nonnekrotizan granümatöz inflamasyon, multinükleer dev hücreler

## **Tipik Fibrotik Hipersensivite Pnömoni**

- 1) Fibrotik interstisyel pnömoni, NSİP benzeri, bal peteği, fibroblastik fokuslar
- 2) Peribronşial fibrozis, peribronşial metaplazi, köprüleşme fibrozis
- 3) Nonnekrotizan granülom, multinükleer dev hücreler

4) Diğer olası alternatif histopatolojik özellik yok

<b>Madde</b>	<b>Tümü</b>	<b>İlk üçün en az ikisi +4</b>	<b>İlk üçün biri +4</b>
Nonfibrotik HP	Tipik	Olası	Belirsiz
<b>Fibrotik HP</b>	Tipik	Olası	Belirsiz

# Olgu A.Ç. 63 Erkek

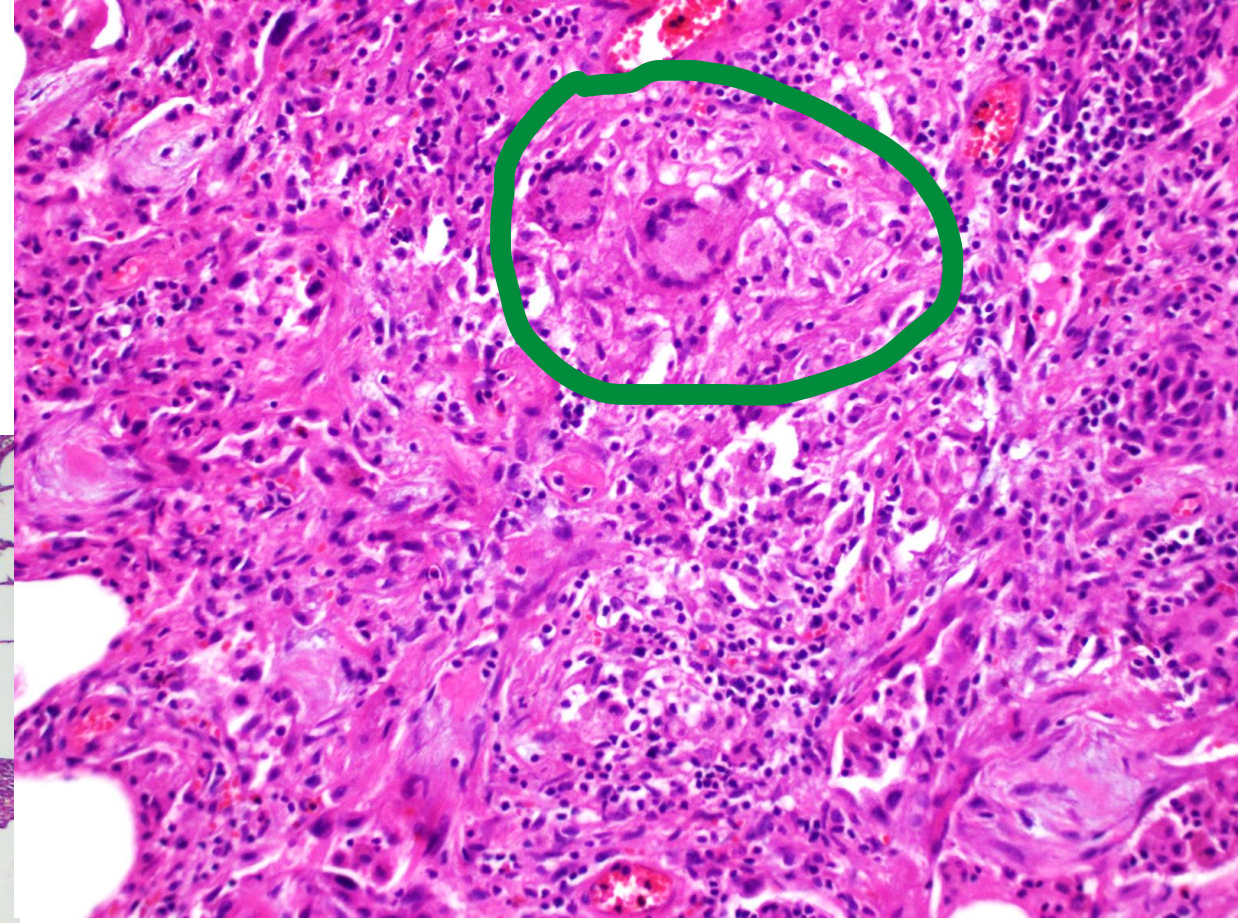
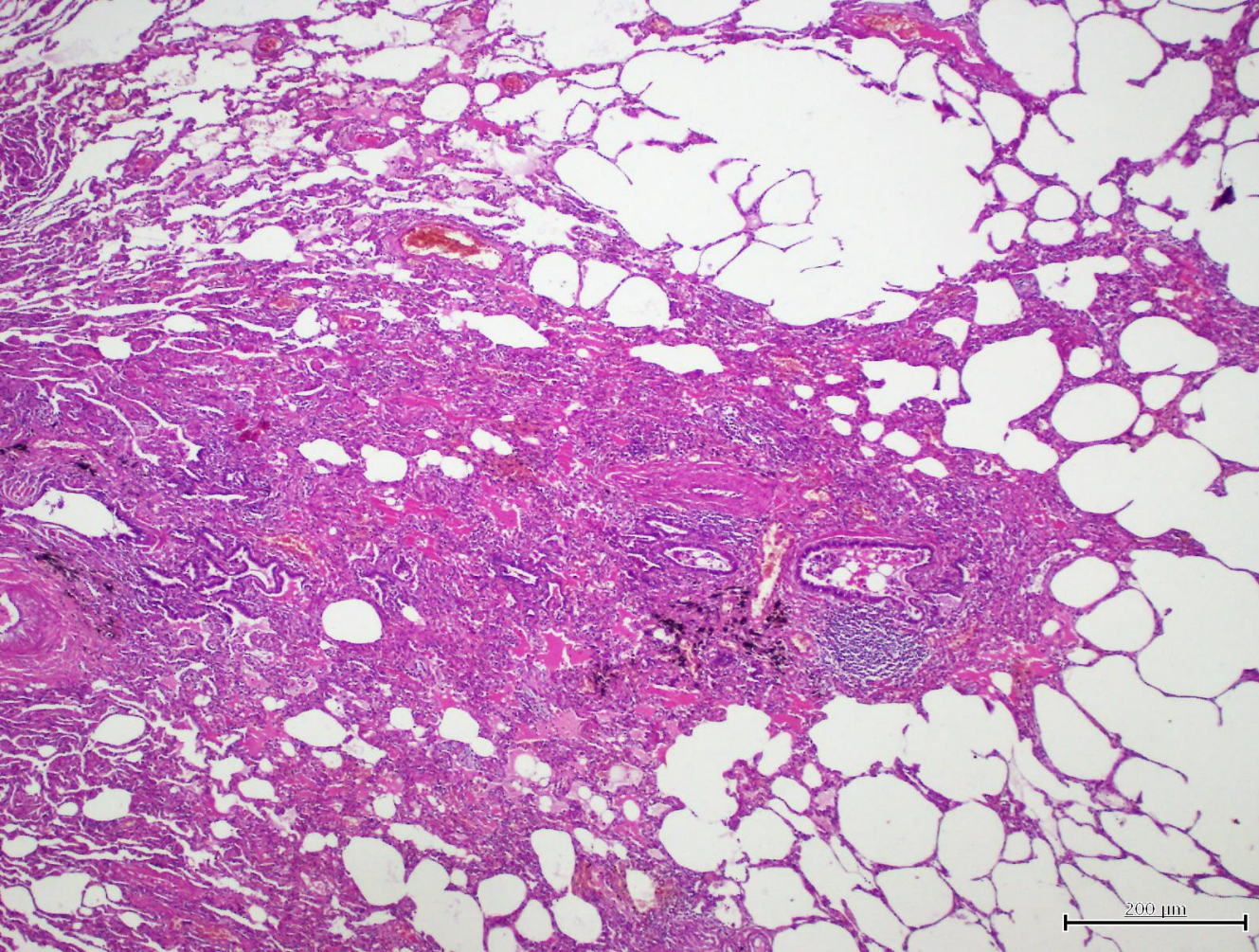
- Ön tanı: İPF, Kronik HP, kollajen doku hastalıkları
- Peribronşiyoler fibrozis
- UIP tipi fibrozis
- Köprüleşme fibrozisi
- Peribronşiyoler metaplazi

**Tanı:** Fibrotik Olası Hipersensivite Pnömoni



# TİPİK FİBROTİK HİPERSENSİVİTE PNÖMONİ

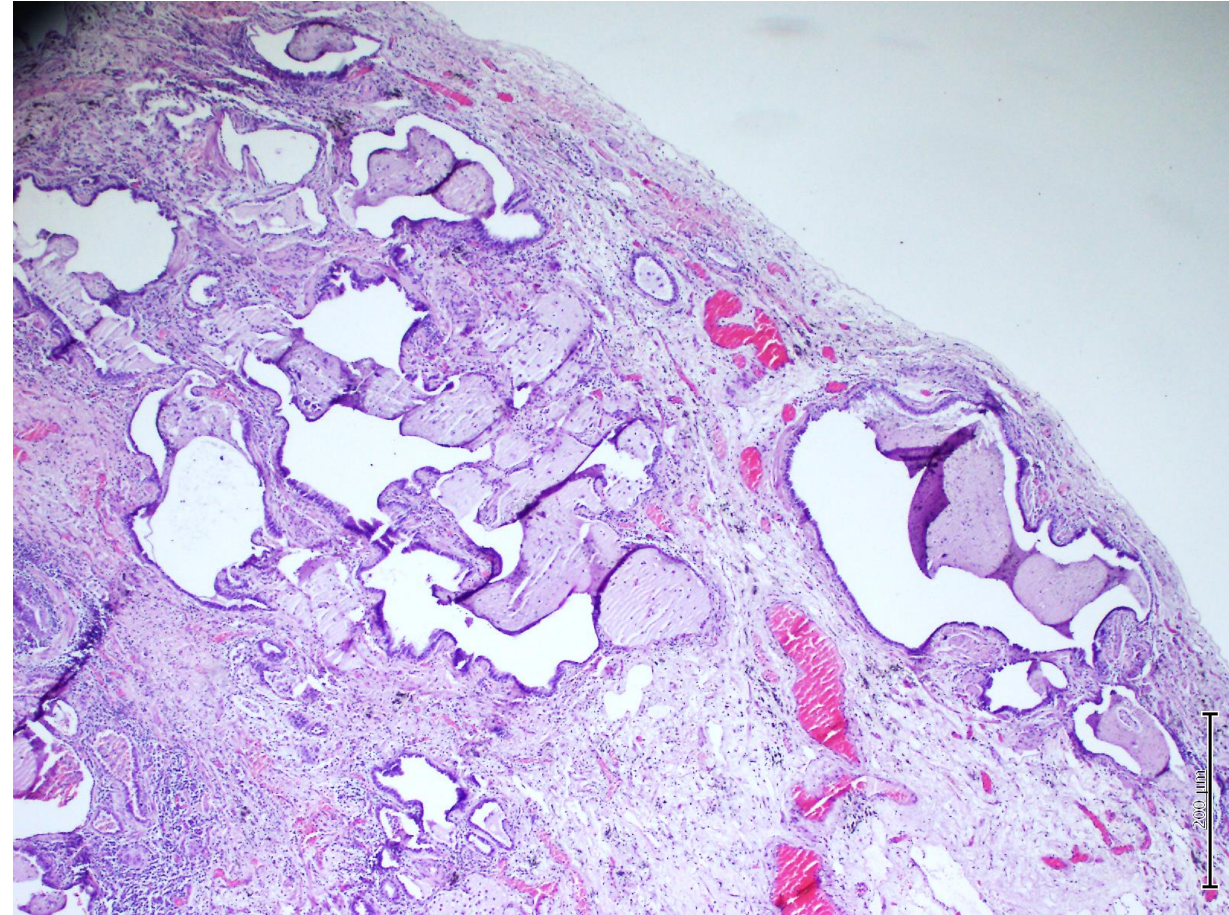
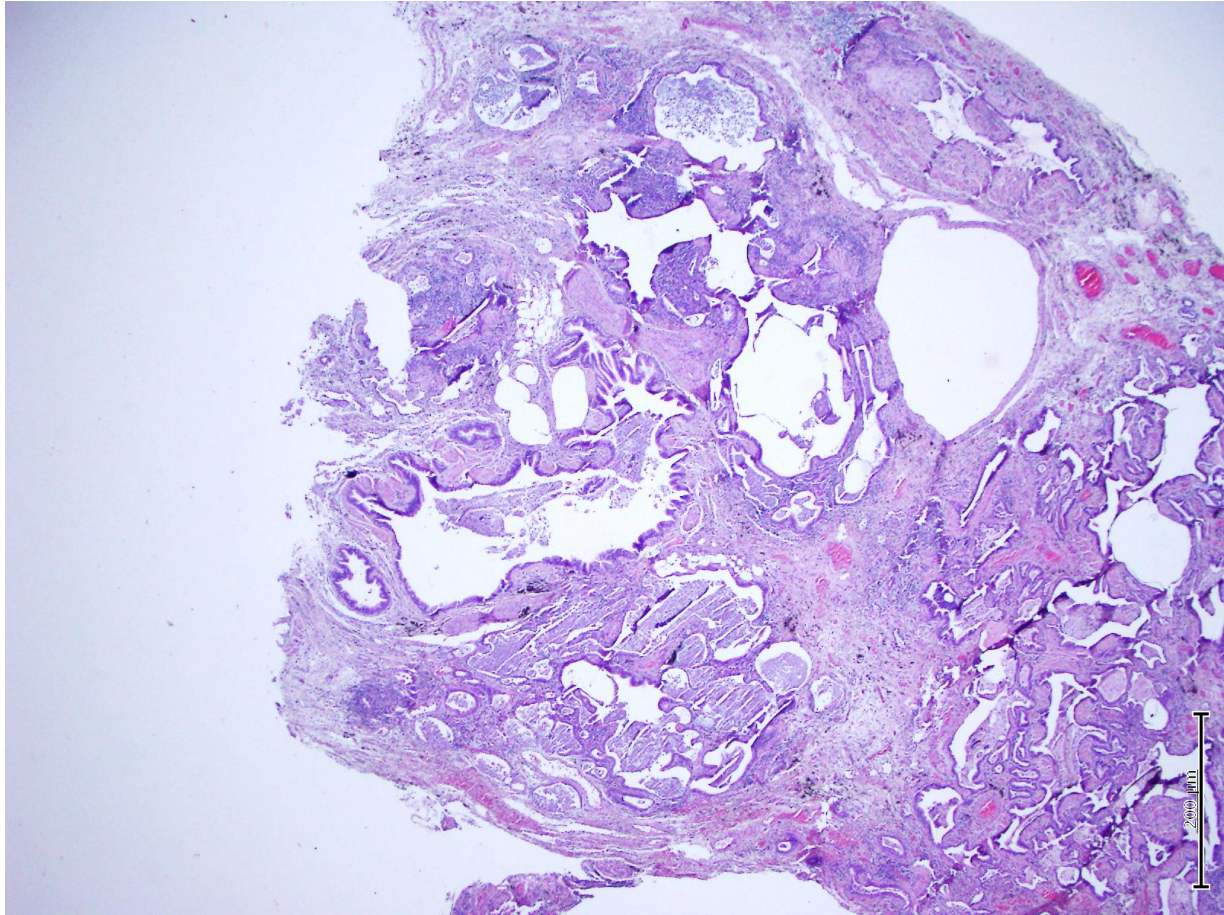
Lenfositik bronşiolit ve  
interstisyel pnömoni



Gevşek granülomlar  
izole dev hücreler

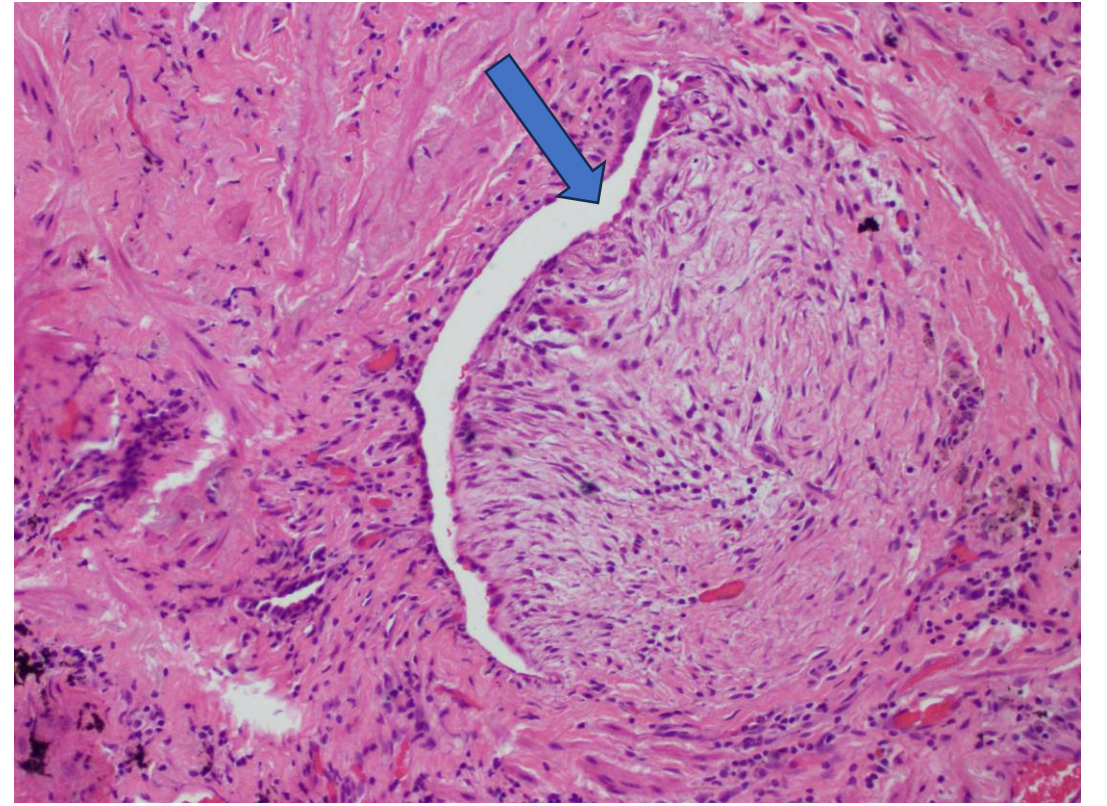
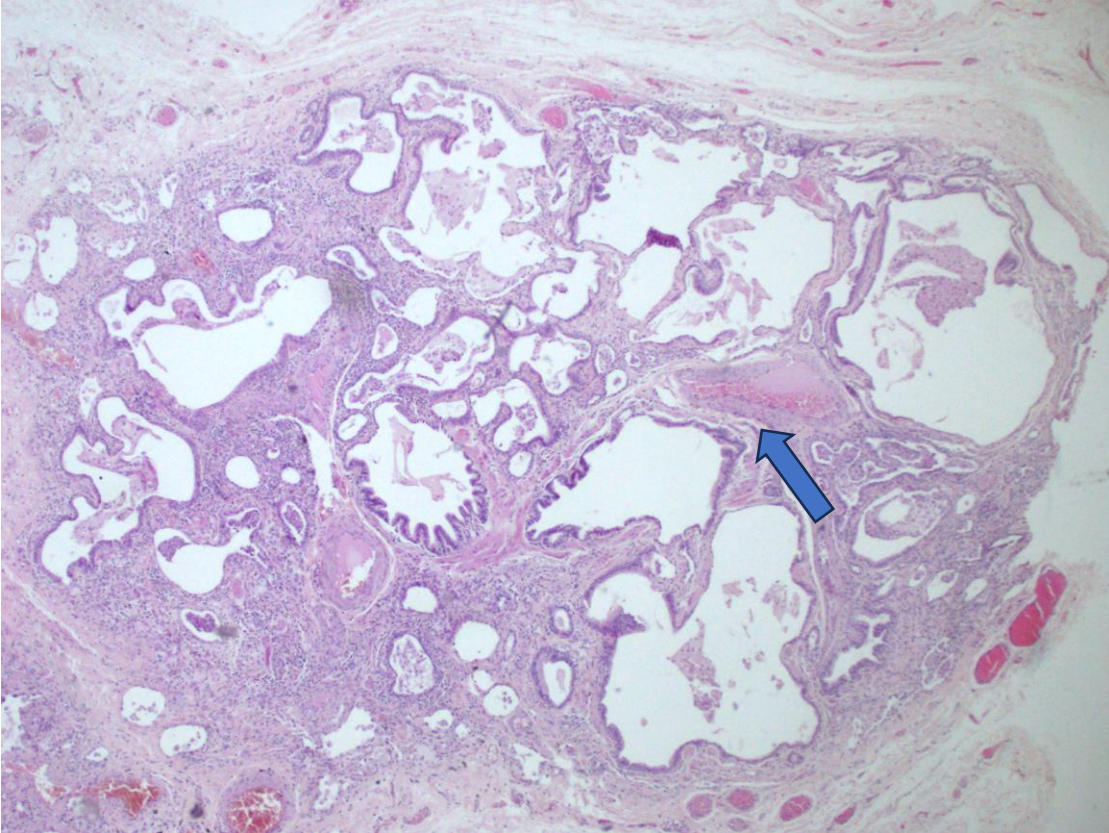


# Olgu 61 M. G. Erkek Bal Pateği Akciğer





Fibroblastik fokus



Traksiyon  
broşektazisi

# İdiyopatik İnterstisyel Hastalıklar

Acute

Subacute

Chronic

Acute interstitial pneumonia

Cryptogenic organising pneumonia

Idiopathic pulmonary fibrosis

Idiopathic non-specific interstitial pneumonia

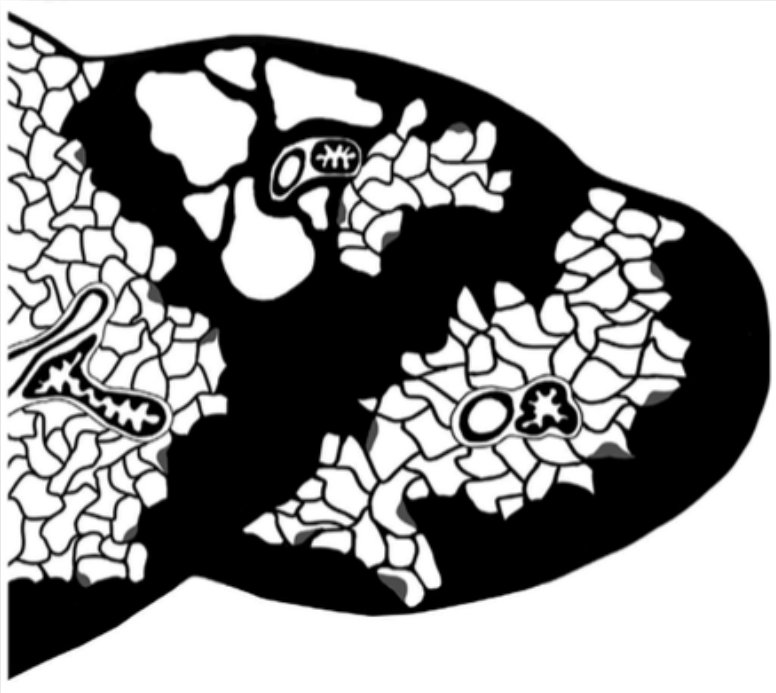
Desquamative interstitial pneumonia

Pleuroparenchymal fibroelastosis


Unclassifiable interstitial lung disease



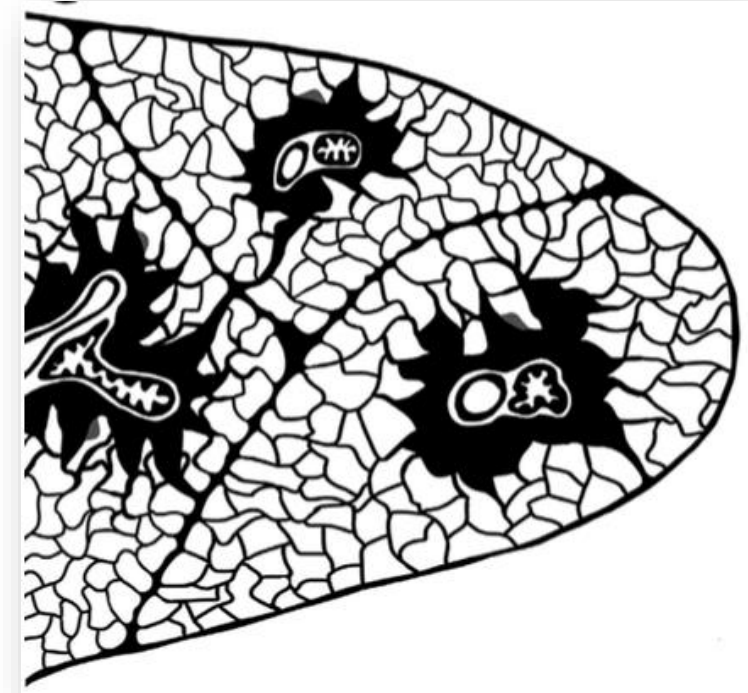
# Fibrosis Paterni



**UIP**



**NSIP**



**BRONKOSENTRİK**

# Idiopathic Pulmonary Fibrosis (an Update) and Progressive Pulmonary Fibrosis in Adults

An Official ATS/ERS/JRS/ALAT Clinical Practice Guideline

## • Histopatolojik tanı

- 1-Yamasal çatısal harabiyet oluşturan fibrozis (bal peteği)
- 2-Subplevral paraseptal tutulum
- 3-Fibroblastik odak
- 4-Alternatif tanı yok

Madde	Tümü	İlk üçün en az ikisi +4 veya Saf bal peteği	İlk üçün biri +4
UIP	Tipik	Olası ( <i>Probable</i> )	Belirsiz



# Otoimmün ilişkili İnterstisyel Hastalıklar

## Acute

Rapidly progressive interstitial lung disease  
(eg, anti-MDA5-antibody-associated amyopathic dermatomyositis and diffuse alveolar haemorrhage in ANCA-associated vasculitis or in systemic lupus erythematosus)

## Subacute

Connective tissue disease-associated interstitial lung disease  
(eg, rheumatoid arthritis, systemic sclerosis, idiopathic inflammatory myopathies, anti-synthetase syndrome, Sjögren's syndrome, and others)

ANCA-associated vasculitis-related interstitial lung disease

## Chronic

# KONNEKTİF DOKU HASTALIKLARINA EŞLİK EDEN İTERSTİSYEL PATERNLER

Disease	UIP	NSIP	OP	LIP	DAD	Airway <sup>a</sup>	Serositis <sup>b</sup>	Vascular	DAH
RA	+++	+++	++	+	+	+++	+++	+	-
SSc	+	+++	+	-	+	-	-	+++	+
PM/DM	+	+++	+++	-	++	-	-	+	-
SjS	+	++	-	++	+	+	+	++	-
SLE	+	++	+	++	++	+	+++	++	+++
MCTD	+	++	+	-	-	+	+	+	-



# Uyarıcı Bulgular

Plazmasit baskınlığı

Lenfoid agregatlar (plazmasit oranı 1'in üzerinde)

Germinal merkezli lenfoid foliküller

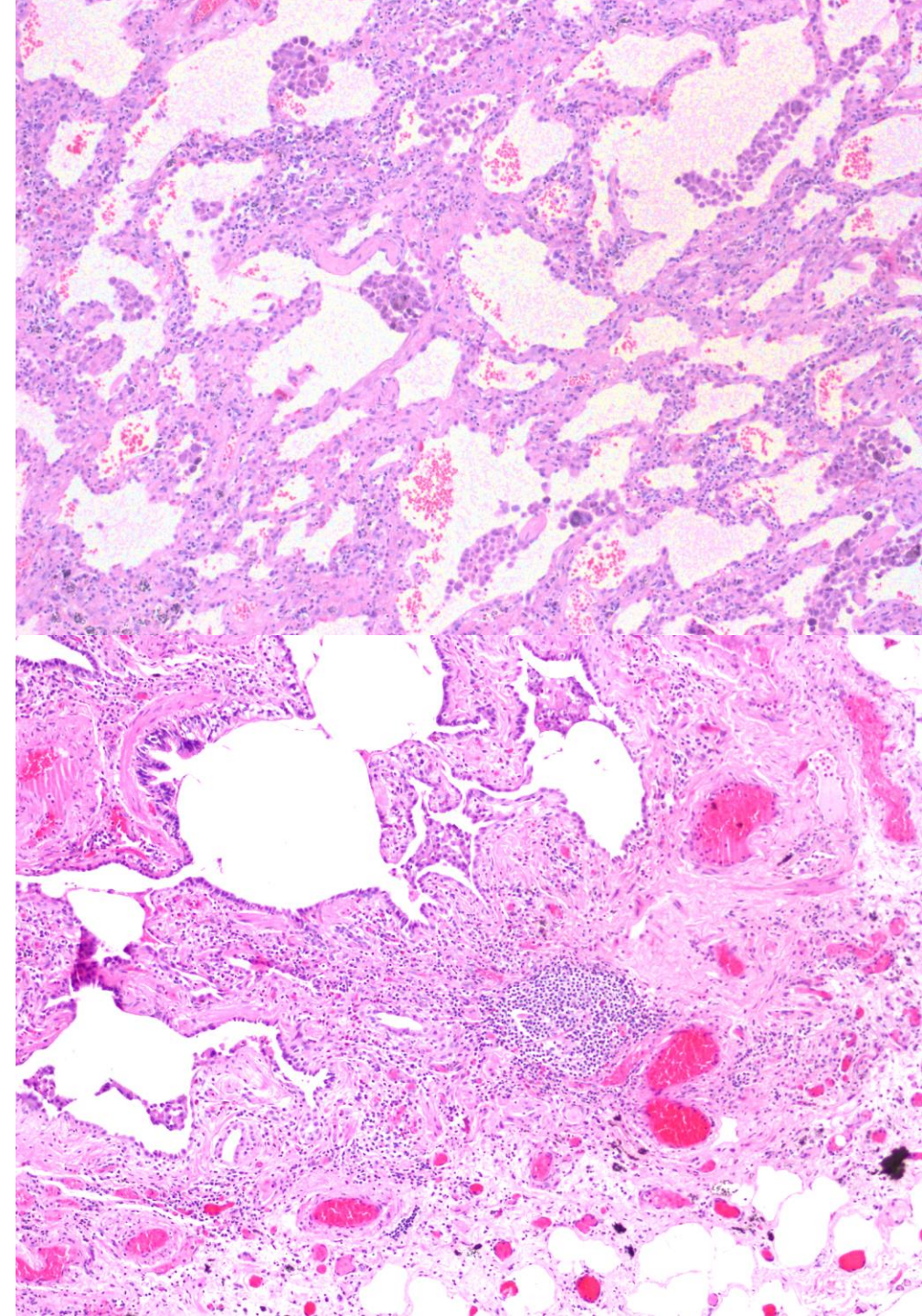
Plörit

Bronşiolit

İnterstisyel fibrozis zemininde gelişen akut akciğer hasarı

Multipl interstisyel patern

Köprüleşen fibrozis



# İlaç ve Tedavi İlişkili Akciğer Hasarı

- İlacın etki mekanizması <https://www.pneumotox.com/drug/index/>
- İnterstisyel parankimal hastalıklar etken maddeye göre değişir

Diffüz alveolar hasar  
Kronik İnterstisyel pnömoni (NSİP, UIP)  
sınıflanamayan)  
Organize pnömoni  
Eozinofilik pnömoni  
Pulmoner ödem, hemoraji  
Granülomatöz inflamasyon  
Plevral patoloji

...

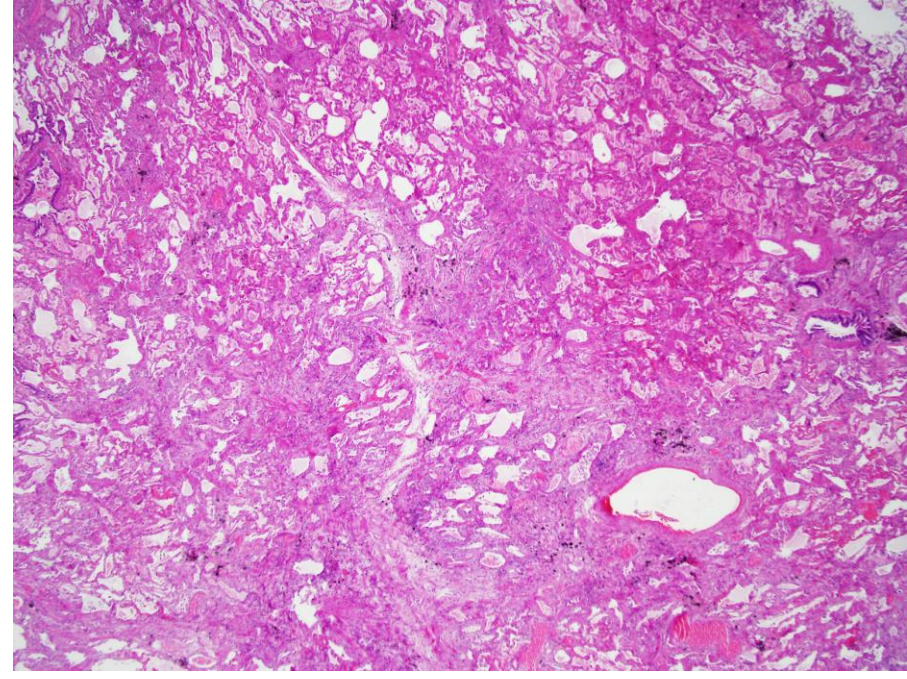
Antiromatizmal ilaçlar  
Antiinflamatuvar ilaçlar  
Antiaritmik ilaçlar  
Antihipertansif ilaçlar  
Kemoterapotik ilaçlar  
İmmünoterapötik ajanlar  
İlisit maddeler

...



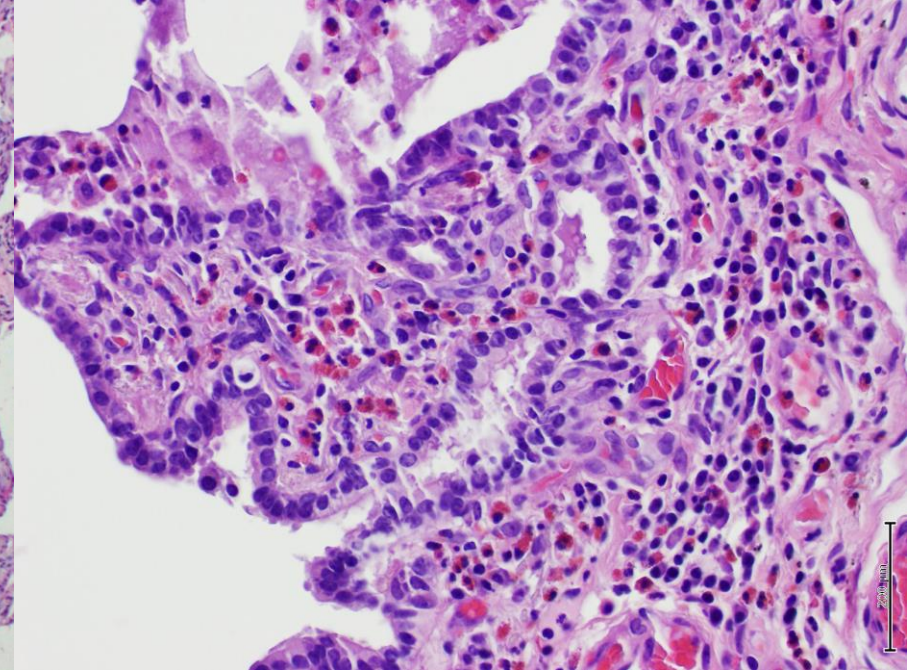
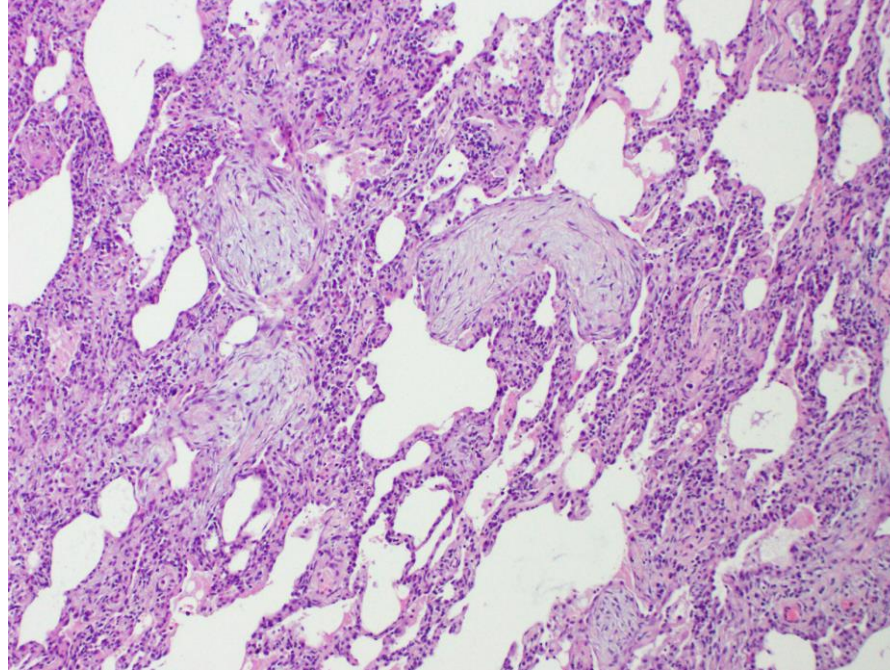
# İlaç ve Tedavi İlişkili Akciğer Hasarı

- Akut hasar?
- Kronik hasar ?
- Multifaktör etkisi?



## Uyarıcı Lezyon

Organize pnömoni  
Eozinofilik interstisyel  
inflamasyon  
Köpüksü makrofajlar  
Alveolar ödem



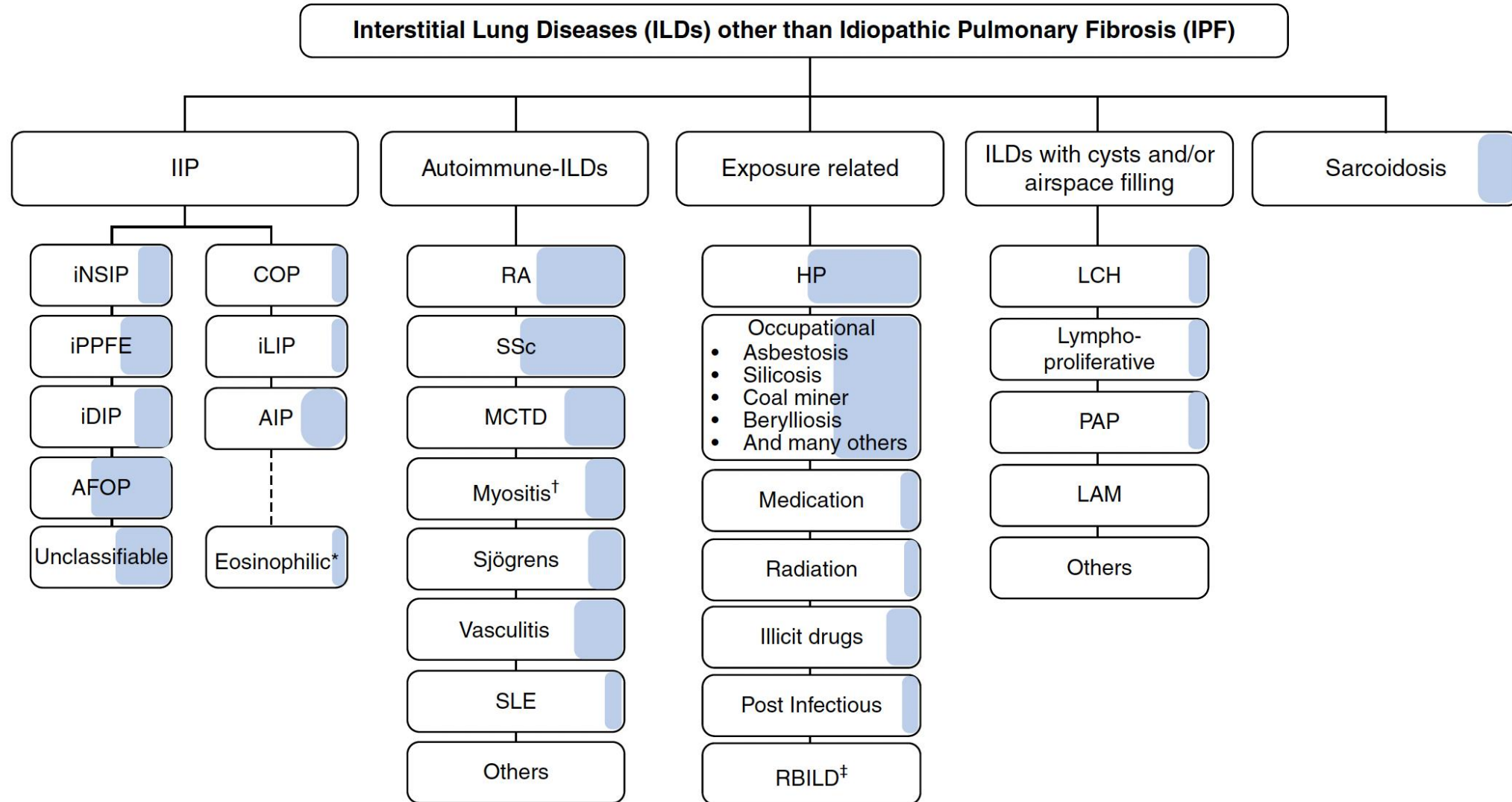


## Progresif Fibrotik İnterstisyel Akciğer Hastalığı

- Olağan interstisyel pnömoni
- Fibrotik Nonspesifik İnterstisyel Pnömoni
- Plöroparankimal Fibroelastozis
- Sikatrisyel organize pnömoni
- Konnektif doku hastalıkları ilişkili pulmoner tutulum
- Fibrotik langerhans hücreli histiositozis
- Fibrotik pnömokonyozlar

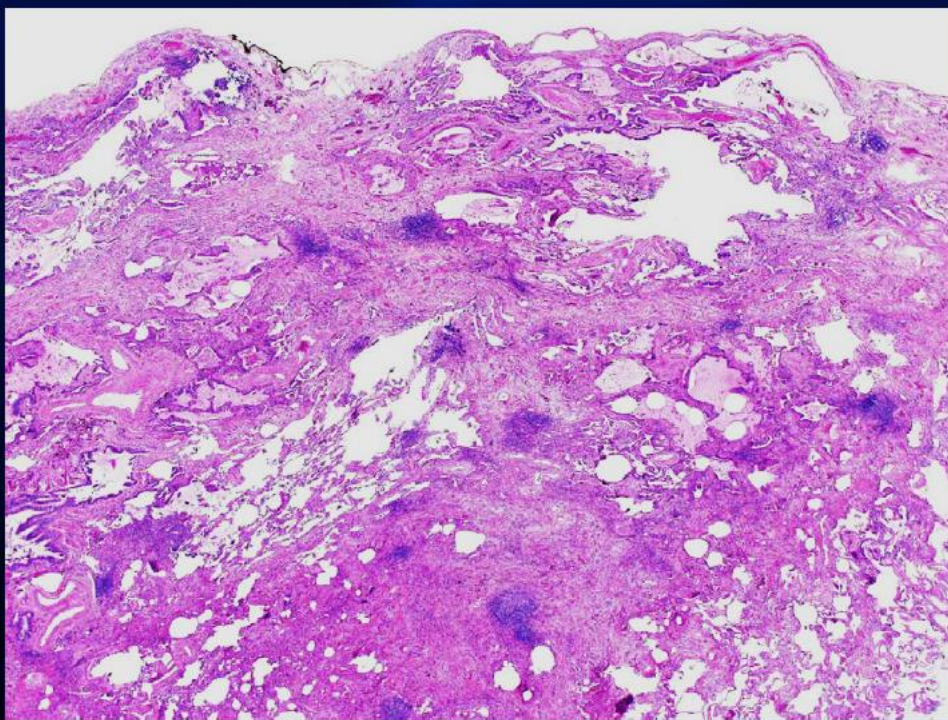
Konservatif tedavilere rağmen azalan solunum fonksiyon kapasitesi, ağırlaşan CT ve semptomlar

# Progresif Interstisyel Pulmoner Fibrosis

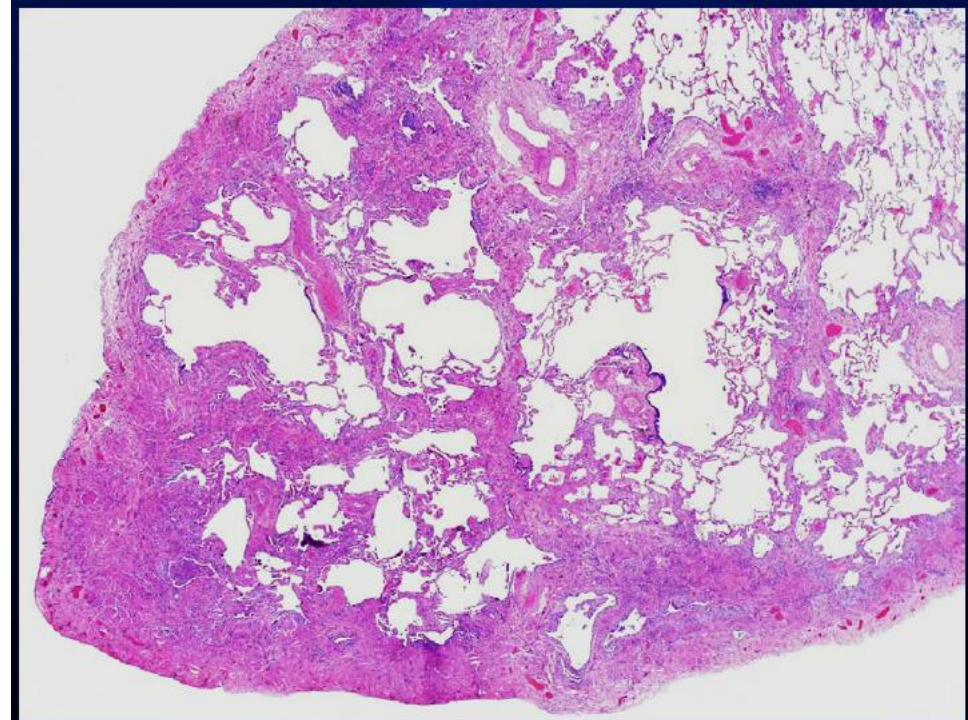


**Brandon T. Larsen, MD, PhD**  
Senior Associate Consultant  
Department of Laboratory Medicine and Pathology  
Mayo Clinic Arizona

Pulmonary Pathology Society Biennial Meeting  
June 26, 2019



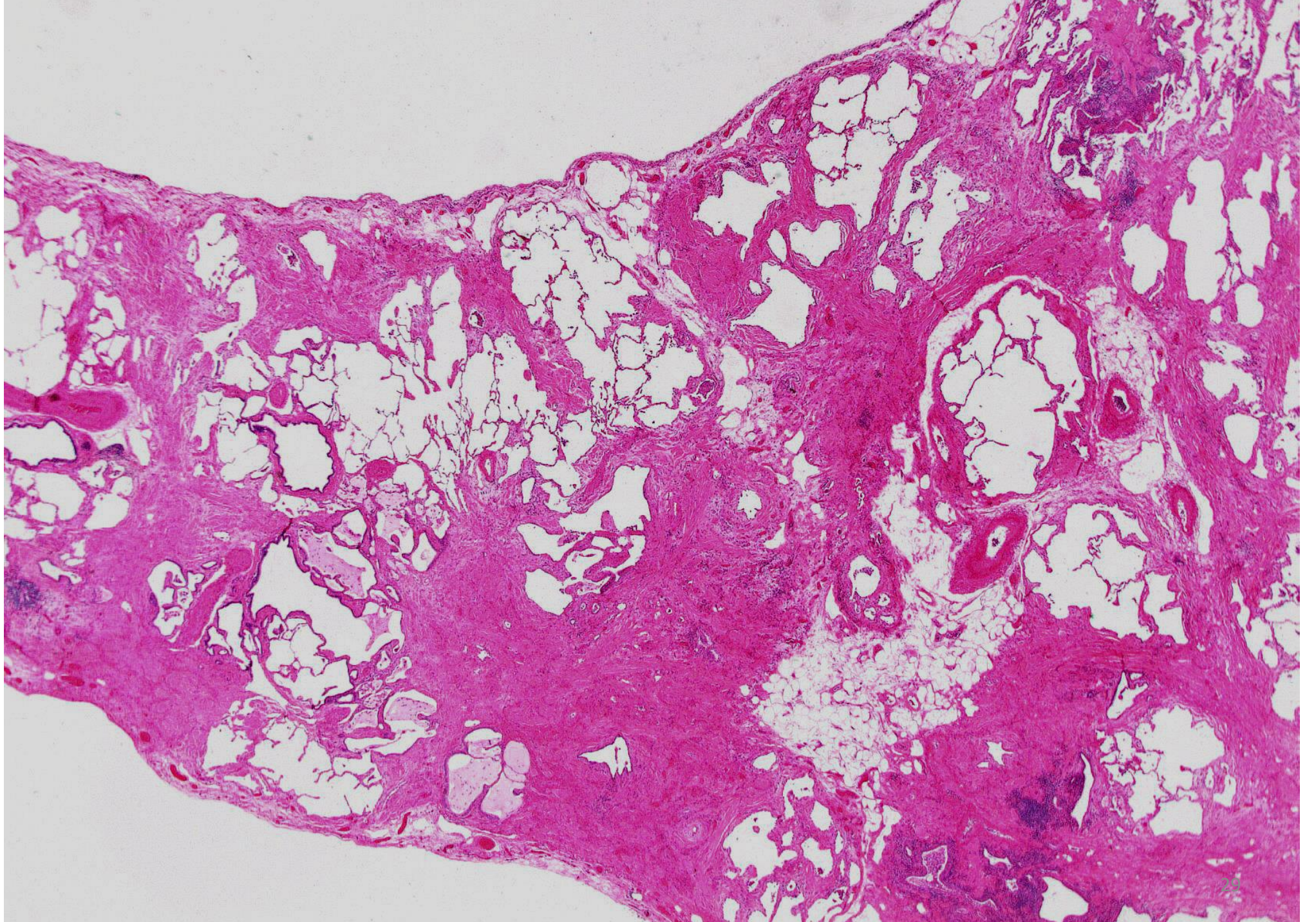
Poorly Defined Demarcations



Sharp Demarcations



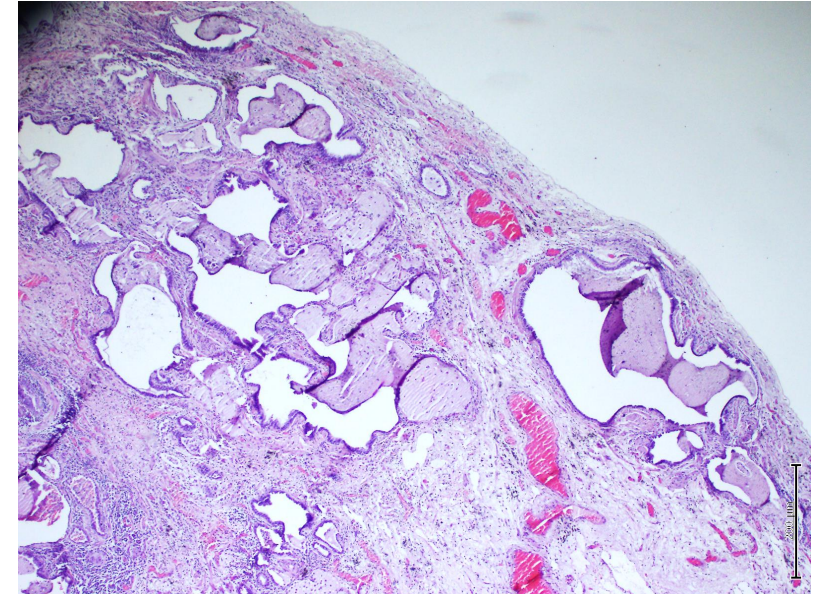
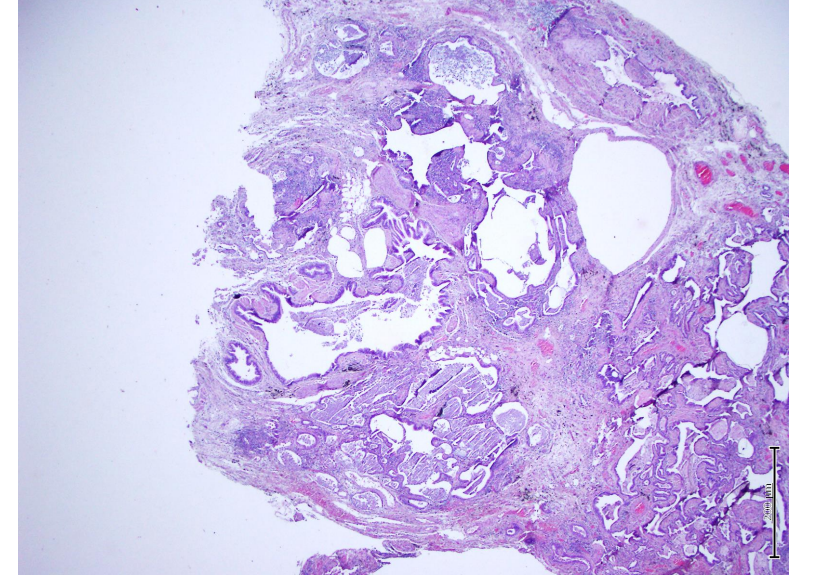






Olgu 61 M. G. Erkek  
Bal Pateđi Akciđer, traksiyon  
bronşektazisi, fibroblastik foküs,  
alternatif tanı yokluđu

**Tanı:** Progresif interstisyel fibrozis  
gidişli  
Olası Olađan interstisyel Pnömoni  
(UIP)



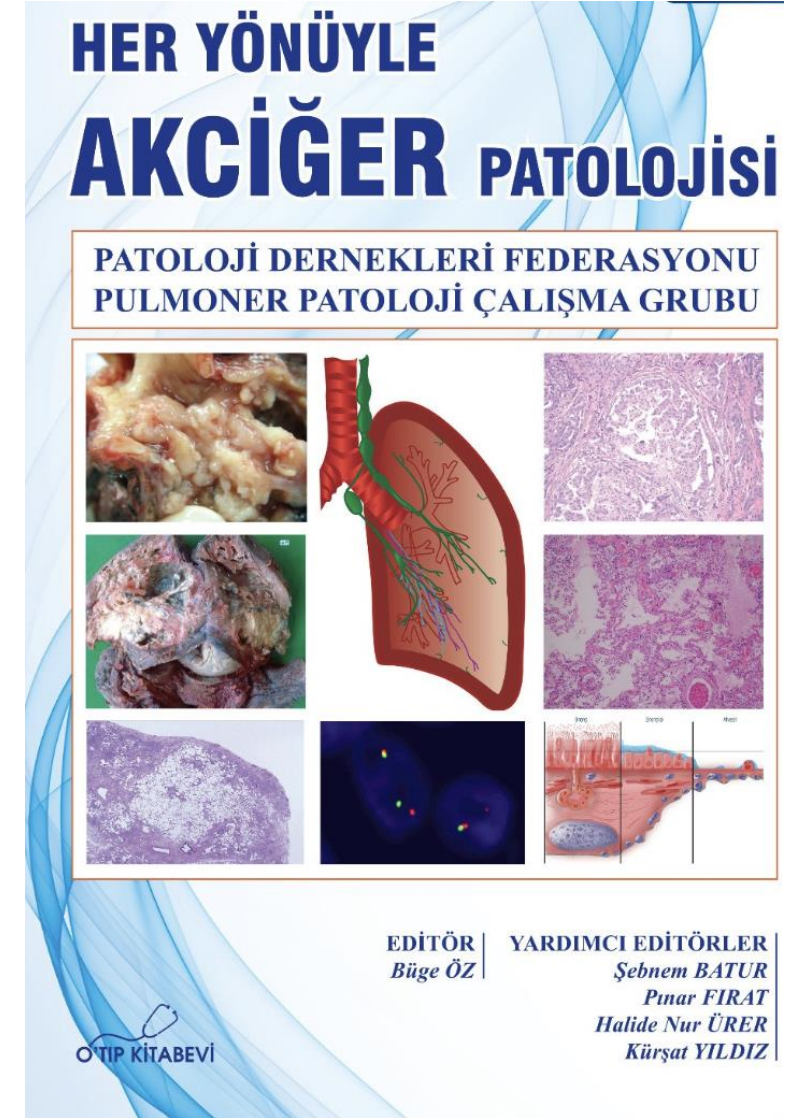
# Özetle

- Fibrotik interstisyel akciğer hastalıkları ayırıcı tanı güçlüğü
- Histopatolojik patern tanımı interstisyel akciğer hastalıklarının ayırıcı tanısında yer almakta
- Klinik radyoloji patoloji ve diğer disiplinlerle interstisyel konsey kararı

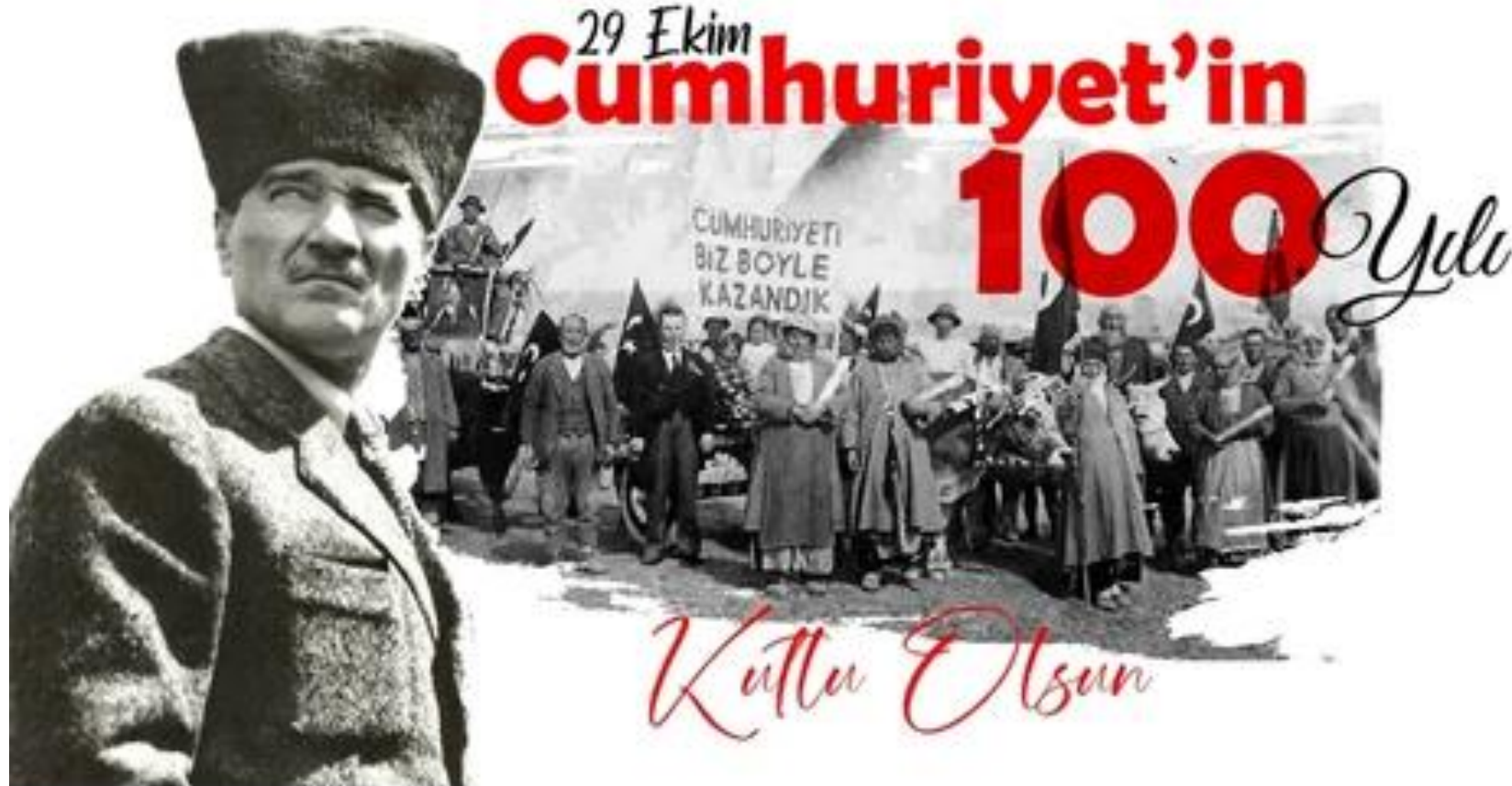

# Kaynaklar

- Her yönüyle akciğer patolojisi. Patoloji Dernekleri Federasyonu Pulmoner Patoloji Çalışma Grubu Editör Büge Öz. O'Tıp Kitapevi 2022 ISBN 978-605-9259-32-3
- Lancet 2022; 400: 769–86
- Eur Respir Rev 2022; 31
- Am J Respir Crit Care Med Vol 205, Iss 9, pp e18–e47, May 1, 2022
- Am J Respir Crit Care Med Vol 198, Iss 5, pp e44–e68, Sep 1, 2018
- J Respir Crit Care Med Vol 202, Iss 3, pp e36–e69, Ağu 1, 2020
- Churg A. Hypersensitivity pneumonitis: new concepts and classifications. Mod Pathol. 2022 Jan;35(Suppl 1):15-27.
- Chrug A. Arch Pathol Lab Med. 2018;142:109–119
- Nat. Rev. Rheumatol. 2014; 10, 728–739
- Respir Med 2011;105(8):1238–1247
- Adv Exp Med Biol 2021:1304:73-94



- Teşekkürler...



nururer@gmail.com