



SOLUNUM BULUŞMALARI

HATAY

4-5 Haziran 2022

PULMONER EMBOLİ: OLGULAR

Doç. Dr. Elif Tanrıverdi

SBÜ Yedikule Göğüs Hastalıkları ve Göğüs Cerrahisi
Eğitim ve Araştırma Hastanesi

Olgu

1



- HS, 46 yaş, E hasta
- **Hikayesi:** Üç gün önce aniden başlayan ve devam eden sol göğüste nefes almakla batıcı vasıfta ağrı, bir gün önce bir kez ağızdan öksürmekle balgamla karışık kan gelmesi
- **Özgeçmiş:** 10 gün önce inguinal herni operasyonu
- 20 yıl önce akciğer tbc
- **Soygeçmiş:** Özellik yok

Olgu

1

Fizik Muayene

- SpO2: %94 (oda havasında)
- Nbz: 88/dk, SS: 18/dk
- TA: 110/60 mmHg
- Arka alt alanlarda solunum sesleri hafif azalmış, ral ve ronküs duyulmadı

Olgu

1

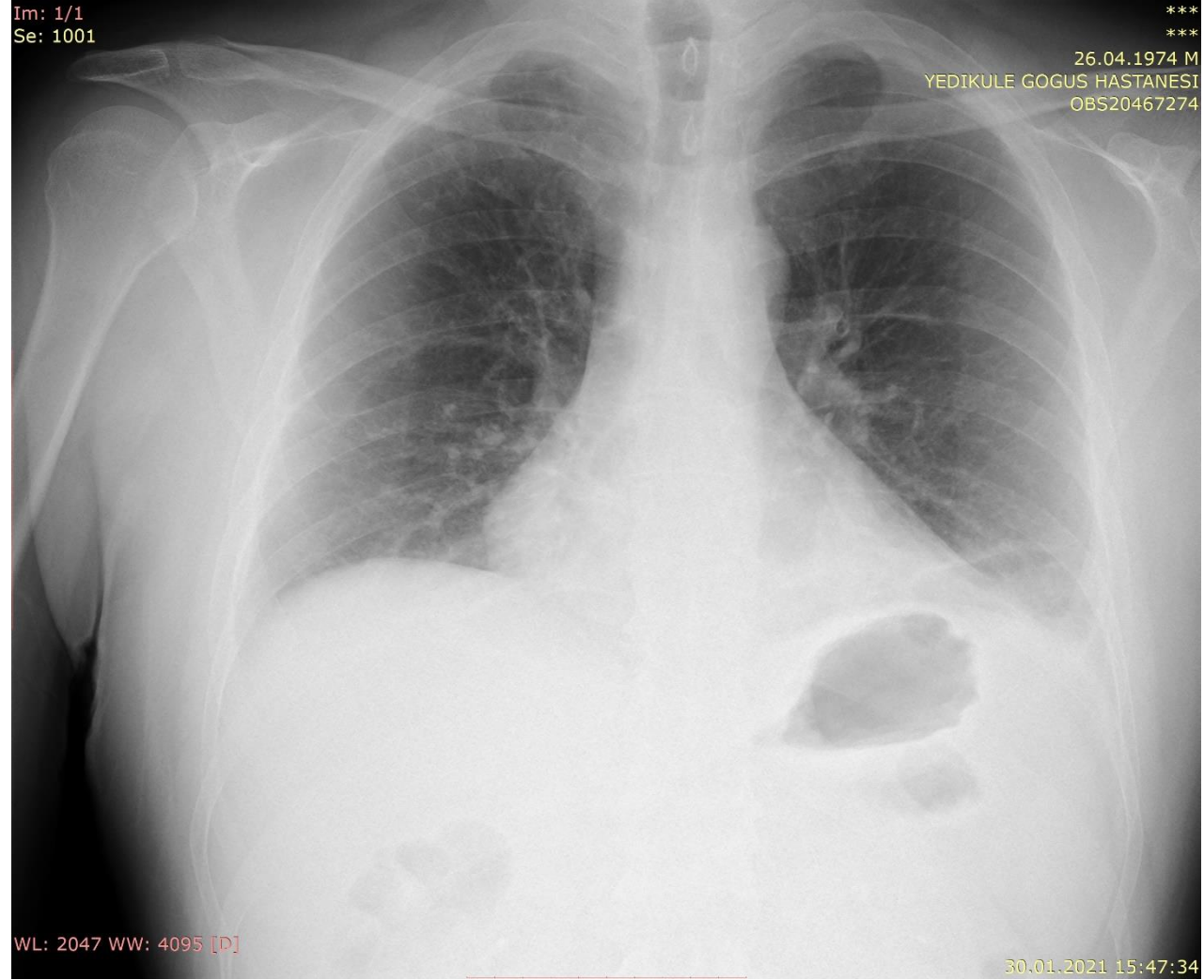
Laboratuvar Bulguları

- **Hemogram:**
 - WBC:11.8 , %74 nötrofil hakimiyeti
 - Diğer parametreler normal
- **Biyokimya:**
 - Normal
 - Troponin: 0.005 ng/ml

Olgu

1

Posteroanterior Akciğer Grafisi



Olgu

1

Wells (Kanada) Pulmoner Tromboemboli Klinik Tahmin Skorlaması

Bulgu	Puan
DVT semptom ve bulguları varlığı	3,0
Alternatif tanı olasılığı düşük	3,0
Taşikardi (>100/dk)	1,5
Son 4 hafta içinde immobilizasyon veya cerrahi öyküsü	1,5
Daha önce DVT veya pulmoner emboli öyküsü	1,5
Hemoptizi	1,0
Kanser varlığı	1,0

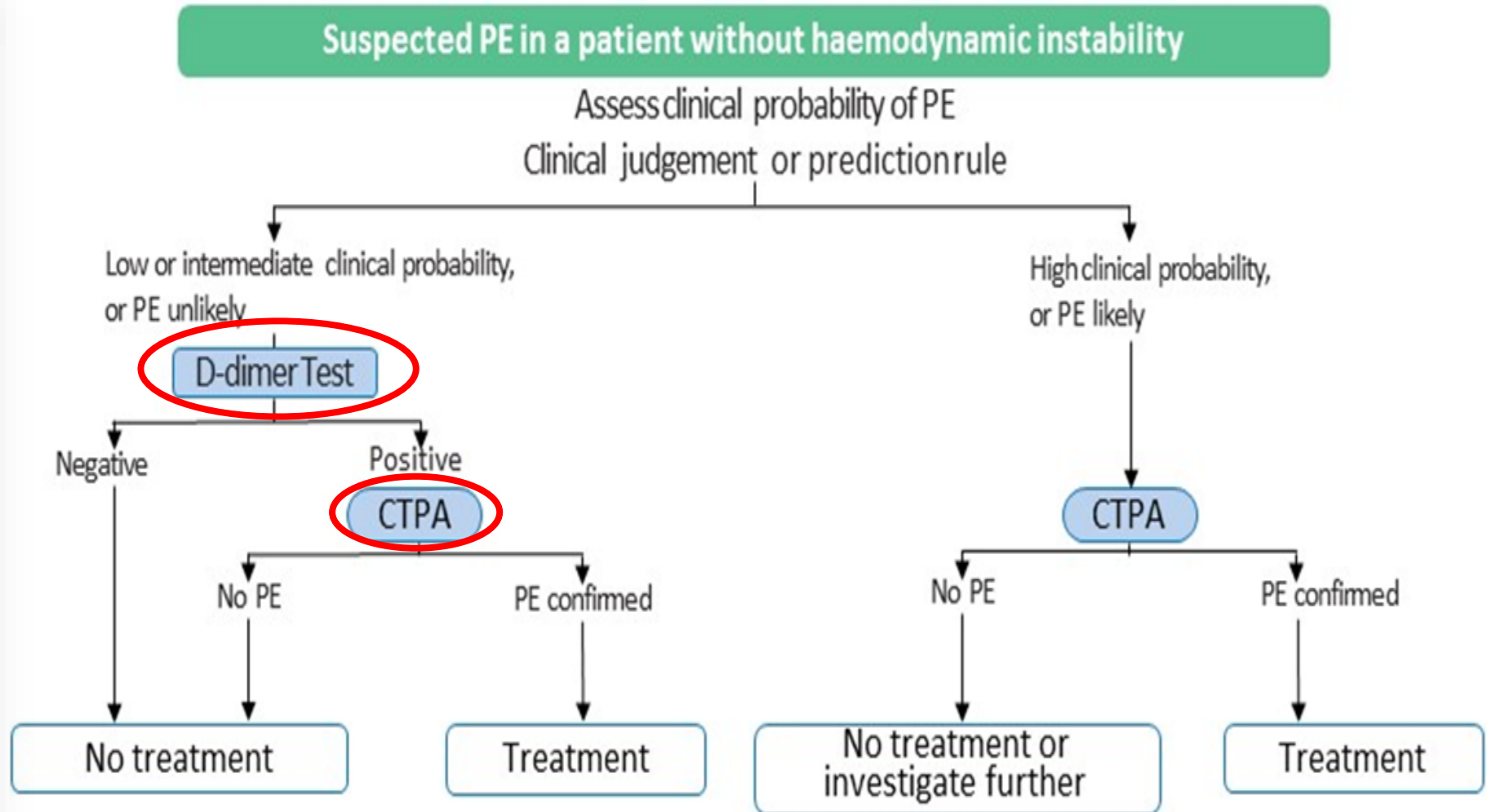
DVT: Derin ven trombozu

Toplam puan:

<2,0 puan: Düşük klinik olasılık	≤4 puan: PTE olası değil
2,0-6,0 puan: Orta klinik olasılık	>4 puan: PTE olası
>6,0 puan: Yüksek klinik olasılık	

Olgu

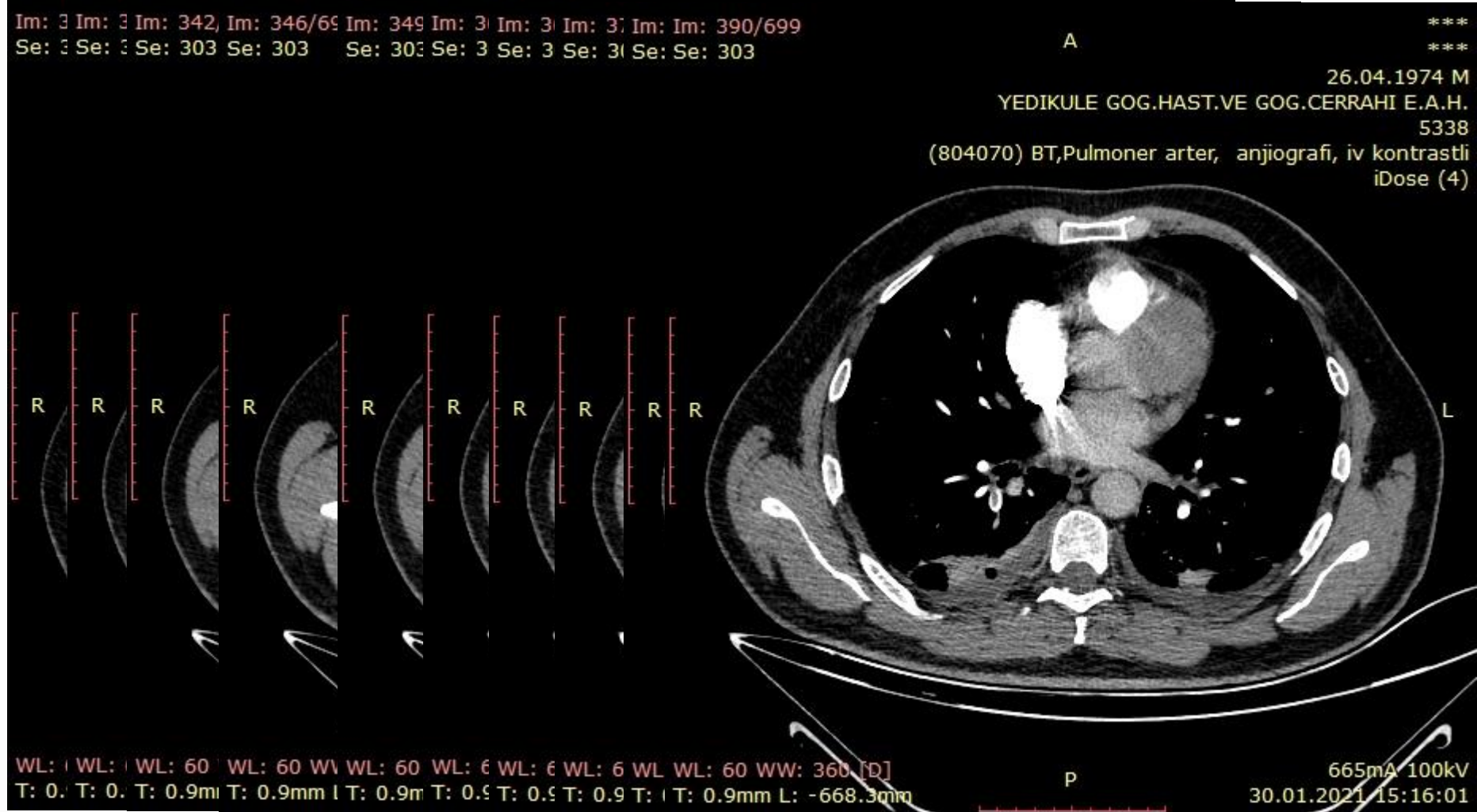
1



Olgu

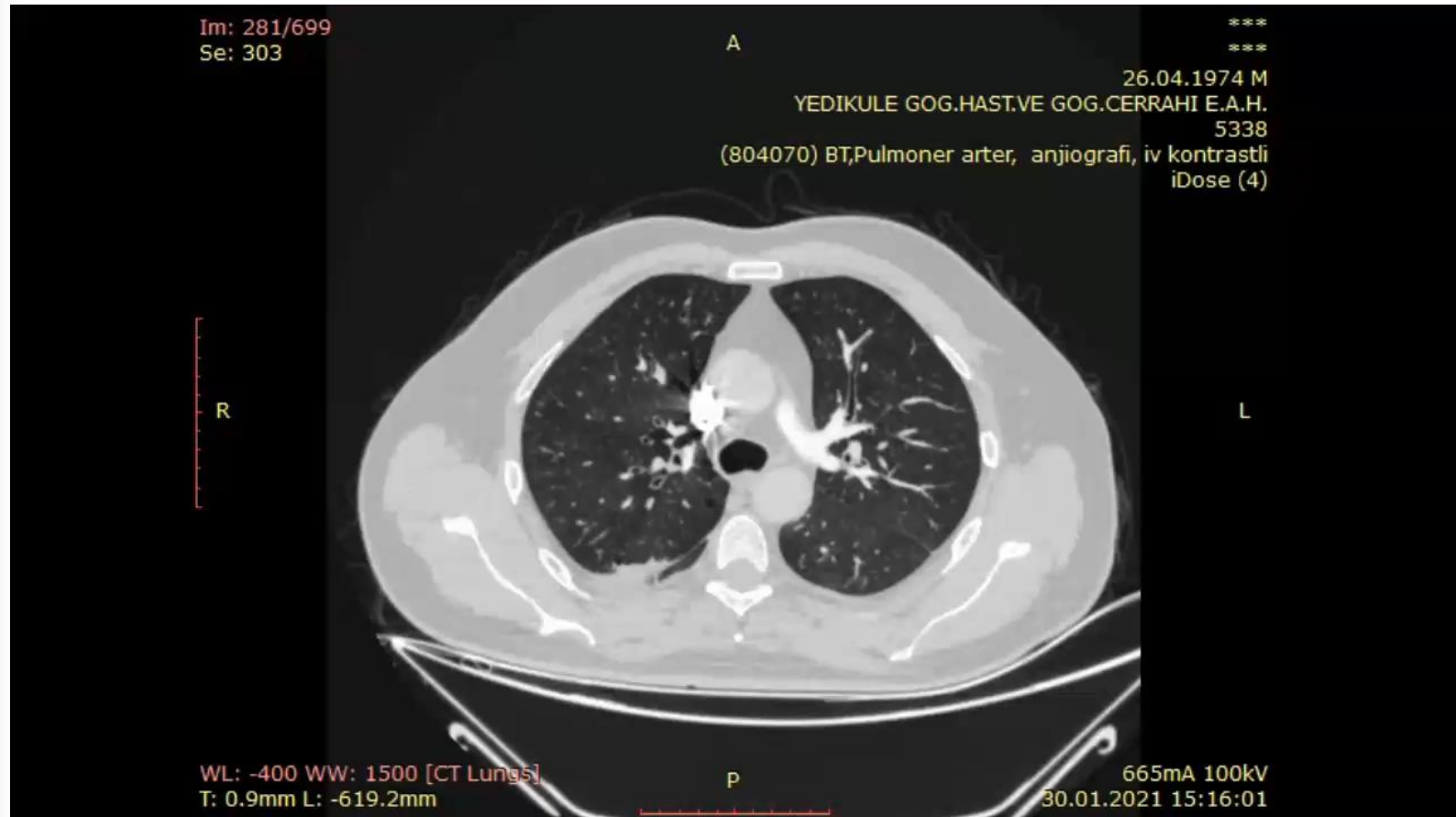
1

D-Dimer: 1.91 (<0.5 mg/L)



Olgu

1



Olgu

1

➤ **Bilateral Alt Extremitte Venöz Doppler USG:
Normal**

➤ **EKO:**

➤ EF: %60

➤ Sağ boşluklar normal

➤ Hafif TY

➤ sPAB: 20 mmHg

Parametreler	PESİ	Basitleştirilmiş PESİ
Yaş	Yaş/yıl	1 puan (yaş >80 ise)
Cinsiyet	+10 puan	-
Kanser	+30 puan	1 puan
Kronik Kalp Yetmezliği	+10 puan	
Kronik Pulmoner Hastalık	+10 puan	1 puan
Kalp hızı ≥ 110 /dakika	+20 puan	1 puan
Sistolik Kan Basıncı < 100 mmHg	+30 puan	1 puan
Solunum Sayısı > 30 /dakika	+20 puan	-
Ateş < 36 °C	+20 puan	-
Mental Durum Değişikliği	+60 puan	-
Arteriyel O ₂ Satürasyonu	+20 puan	1 puan
	Risk Sınıflandırması	
	<p>Sınıf I: <65 puan (30 günlük mortalite riski çok düşük %0-1.6)</p> <p>Sınıf II: 66-85 puan (düşük mortalite riski %1.7-3.5)</p> <p>Sınıf III: 86-105 puan (orta mortalite riski %3.2-7.1)</p> <p>Sınıf IV: 106-125 puan (yüksek mortalite riski %4.0-11.4)</p> <p>Sınıf V: >125 puan (çok yüksek mortalite riski %10.0-24.5)</p>	<p>0 puan=30 günlük mortalite riski %1.0 (%95 CI %0.0-%2.1)</p> <p>≥ 1 puan=30 günlük mortalite riski %10.9 (%95 CI %8.5-%13.2)</p>

Erken Mortalite Riski		Risk Parametreleri ve Skorları			
		Hemodinamik İstabilite	PESI Sınıf III-V veya sPESI>I	Görüntüleme Tetkiklerinde SVD Bulguları	Kardiak biyomarkırlar
Yüksek		+	+	+	+
Orta	Orta-yüksek	-	+	Her ikisi de pozitif	
	Orta-düşük	-	+	Yalnız bir tanesi pozitif ya da her ikisi de negatif	
Düşük		-	-	-	İsteğe bağlı değerlendirme yapılırsa her ikisi de negatif

Düşük -riskli pulmoner emboli akut-faz tedavisi için öneriler

Öneriler	Sınıf ^a	Düzyey ^b
YOAK'lar (apixaban, dabigatran, edoxaban, rivaroxaban) antikoagölan tedavinin önerilen formudur	I	A
YOAK'lar şiddetli böbrek yetmezliği, hamilelik sırasında ve emzirme döneminde, antifosfolipid antikor sendromu olan hastalarda önerilmemektedir.	III	C

Olgu

1

Hestia Dışlama Kriterleri

(PE hastasının ayakta takibi için)

Evet sayısı ≥ 1 ise hasta evde tedavi edilemez !

- Hasta hemodinamik olarak stabil mi ?
- Tromboliz veya embolektomi gerekli mi?
- Aktif kanama veya yüksek kanama riski var mı?
- O2 Sat > % 90 tutabilmek için 24 s O2 desteği gerekli mi?
- PE tanısı antikoagulan tedavi altındayken mi konuldu ?
- 24 s aşan iv ağrı tedavisi gerektiren şiddetli ağrısı oldu mu ?
- Hastanede uzun (> 24 s) tedavi gerektiren tıbbi veya sosyal gerekçe (infeksiyon, Ca, destek sistemine ihtiyaç) var mı ?
- KK <30 mL/ dak mı ?
- Ciddi KC bozukluğu var mı ?
- Hasta gebe mi ?
- Kayıtlı HIT öyküsü var mı?

TEDAVİ SÜRESİ KARARI

Düşük Nüks Riski
(< % 3 / yıl)

Orta Nüks Riski
(% 3 – 8 / yıl)

Yüksek Nüks Riski
(> % 8 / yıl)

**3 AY TEDAVİNİN
YETERLİ OLABİLİR**

- İlk (indeks) VTE < 10 kat artmış geçici ve reversibl risk faktörlerine bağlı olarak gelişmiş ;
- Küçük cerrahi (genel anestezi <30 dak)
- Akut hastalıkla hastane yatışı <3 gün
- Östrojen tedavisi
- Gebelik veya loğusalık
- Hastane dışında akut hastalıkla ≥ 3 gün yatağa bağımlılık
- Hareketi sınırlayan (≥ 3 gün) kırıklı bacak hasarı
- Uzun mesafe uçuşu

- Malignite dışı kalıcı risk faktörleri
- İnflamatuar barsak hastalığı
- Aktif otoimmün hastalık

- Tanımlanabilmiş risk faktörü olmayışı

- Aktif kanser
- Major geçici ve reversibl risk faktörleri olmaksızın en az 1 VTE epizodu öyküsü
- Antifosfolipid antikor sendromu

Olgu

1

- 1 hafta serviste yatarak tedavi
 - Enoksaparin 0.8 cc 2x1 sc
- Takiplere gelme konusunda problem yaşanan hastaya YOAK önerildi
 - Rivaroksaban 20 mg tb 1x1 ile tedaviye devam
- 6. ay kontrolünde aktif pulmoner şikayeti yok

Tedavisi sonlandırıldı.

Olgu

2



- HK, 23 yaş, E hasta
- **Şikayeti:** Sol tarafta göğüs ağrısı
- **Hikayesi:** Bir gün önce başlayan sol tarafta bıçak saplar tarzda göğüs ağrısı
- **Özgeçmiş:** Özellik yok
- **Alışkanlıklar:** 6 adet/gün, 15 yıldır sigara öyküsü var
- **Meslek:** Atölye işçisi
- **Soygeçmiş:** Özellik yok

Olgu

2

Fizik Muayene

- Bilinci açık ve oryante
- SpO2: %98 (oda havasında)
- Nbz:88/dk
- TA: 120/70 mmHg
- Solunum sesleri doğal

Olgu

2

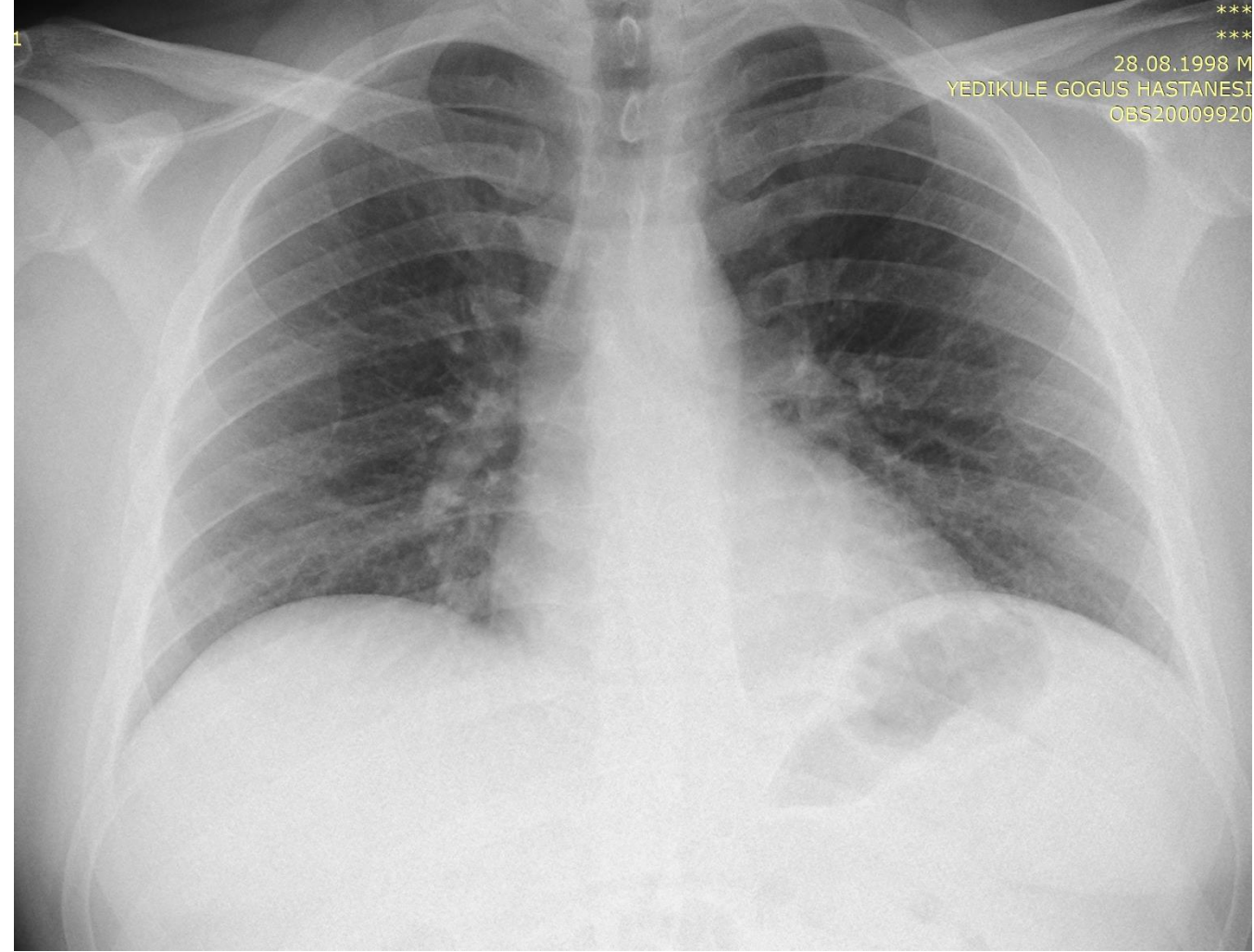
Laboratuvar Bulguları

- **Hemogram:**
 - WBC:12.44, diğer parametreler normal
- **Biyokimya:**
 - Normal

Olgu

2

Posteroanterior Akciğer Grafisi



Olgu

2

Wells (Kanada) Pulmoner Tromboemboli Klinik Tahmin Skorlaması

Bulgu	Puan
DVT semptom ve bulguları varlığı	3,0
Alternatif tanı olasılığı düşük	3,0
Taşikardi (>100/dk)	1,5
Son 4 hafta içinde immobilizasyon veya cerrahi öyküsü	1,5
Daha önce DVT veya pulmoner emboli öyküsü	1,5
Hemoptizi	1,0
Kanser varlığı	1,0

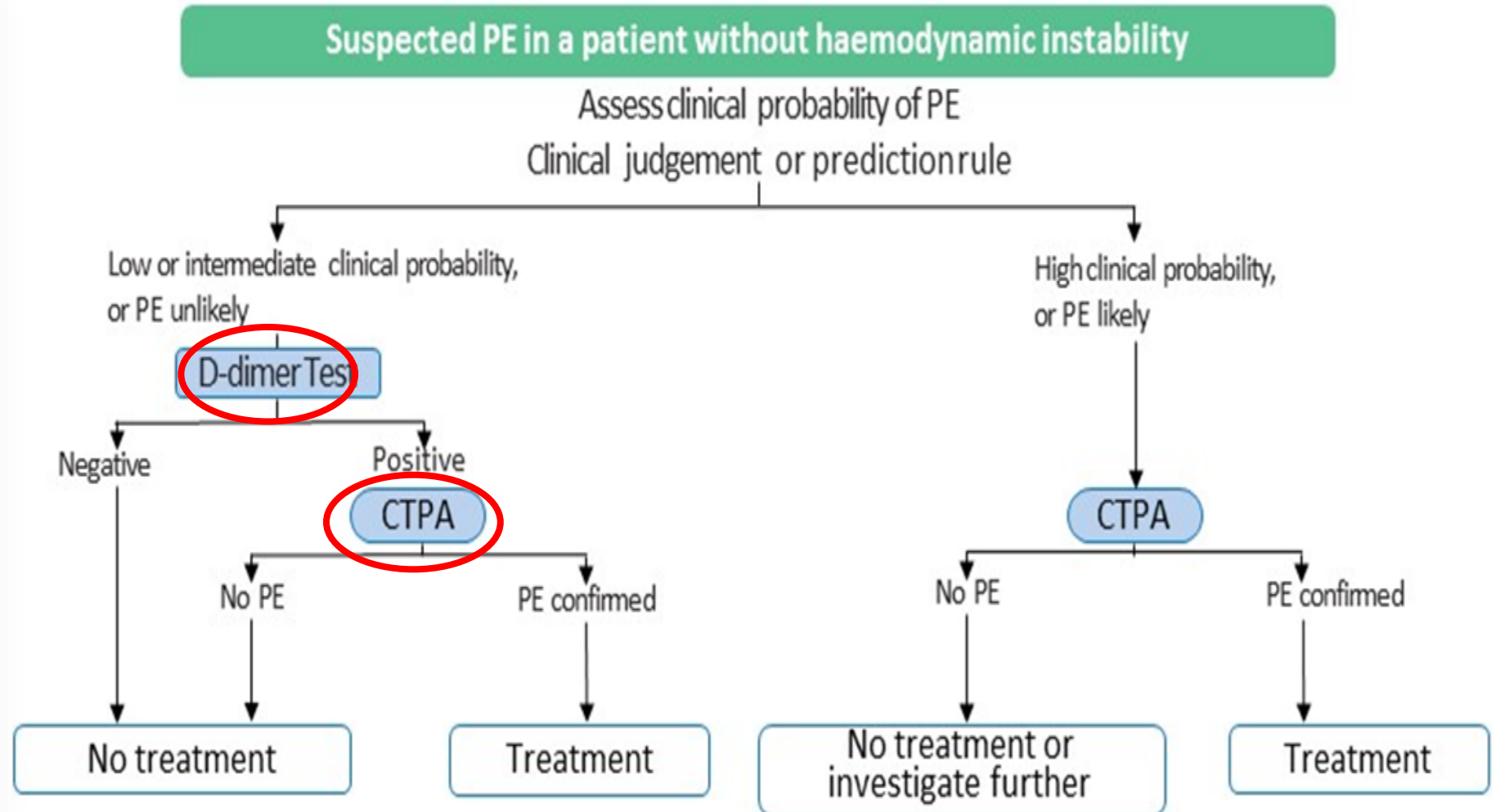
DVT: Derin ven trombozu

Toplam puan:

<2,0 puan: Düşük klinik olasılık	≤4 puan: PTE olası değil
2,0-6,0 puan: Orta klinik olasılık	>4 puan: PTE olası
>6,0 puan: Yüksek klinik olasılık	

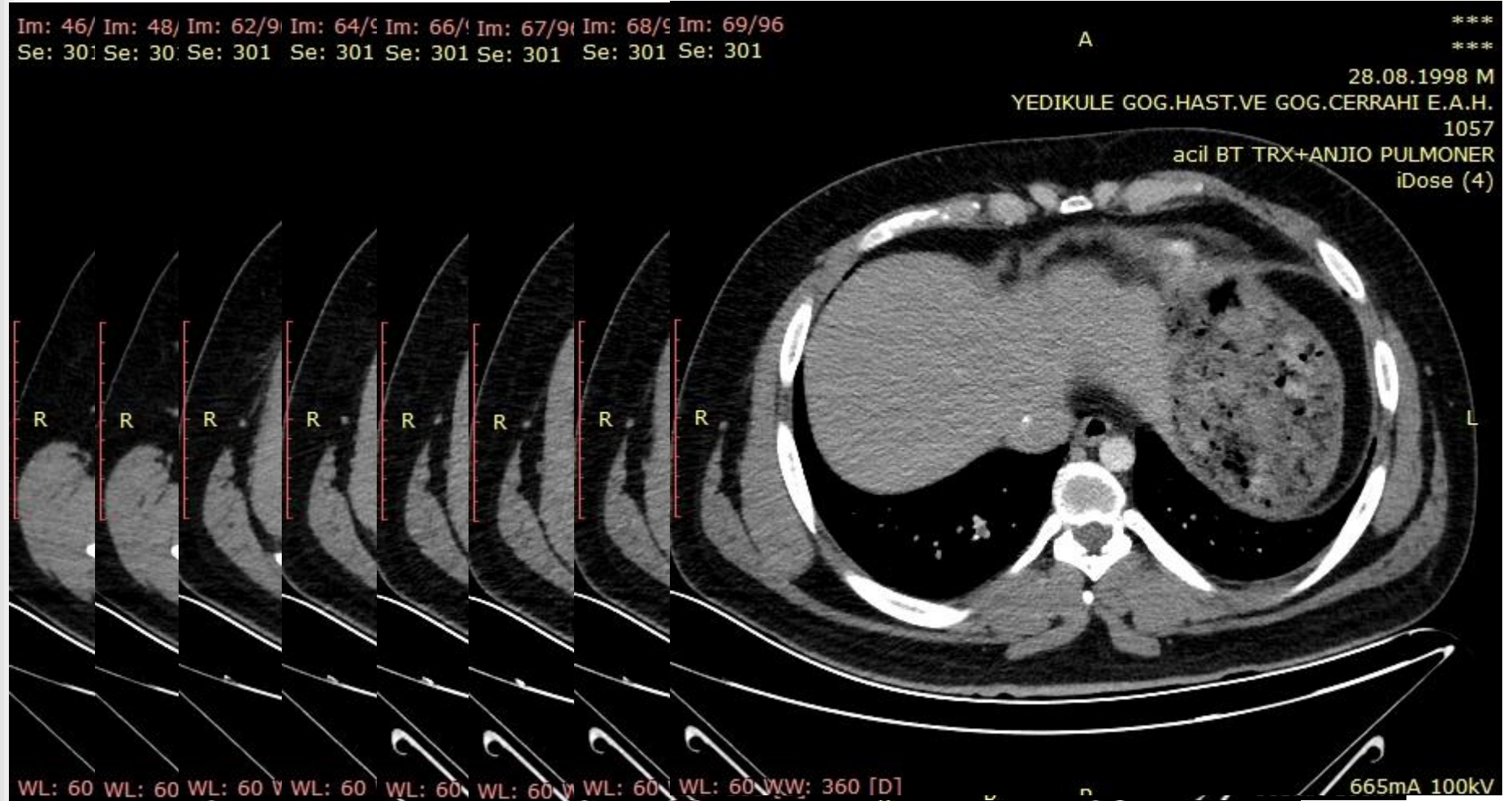Olgu

2



Olgu

2



Bilateral alt extremite dopler USG: Normal

Parametreler	PESİ	Basitleştirilmiş PESİ
Yaş	Yaş/yıl	1 puan (yaş >80 ise)
Cinsiyet	+10 puan	-
Kanser	+30 puan	1 puan
Kronik Kalp Yetmezliği	+10 puan	
Kronik Pulmoner Hastalık	+10 puan	1 puan
Kalp hızı ≥ 110 /dakika	+20 puan	1 puan
Sistolik Kan Basıncı < 100 mmHg	+30 puan	1 puan
Solunum Sayısı > 30 /dakika	+20 puan	-
Ateş < 36 °C	+20 puan	-
Mental Durum Değişikliği	+60 puan	-
Arteriyel O ₂ Satürasyonu	+20 puan	1 puan
	Risk Sınıflandırması	
	<p>Sınıf I: <65 puan (30 günlük mortalite riski çok düşük %0-1.6)</p> <p>Sınıf II: 66-85 puan (düşük mortalite riski %1.7-3.5)</p> <p>Sınıf III: 86-105 puan (orta mortalite riski %3.2-7.1)</p> <p>Sınıf IV: 106-125 puan (yüksek mortalite riski %4.0-11.4)</p> <p>Sınıf V: >125 puan (çok yüksek mortalite riski %10.0-24.5)</p>	<p>0 puan=30 günlük mortalite riski %1.0 (%95 CI %0.0-%2.1)</p> <p>≥ 1 puan=30 günlük mortalite riski %10.9 (%95 CI %8.5-%13.2)</p>

Erken Mortalite Riski		Risk Parametreleri ve Skorları			
		Hemodinamik İstabilite	PESI Sınıf III-V veya sPESI>I	Görüntüleme Tetkiklerinde SVD Bulguları	Kardiak biyomarkırlar
Yüksek		+	+	+	+
Orta	Orta-yüksek	-	+	Her ikisi de pozitif	
	Orta-düşük	-	+	Yalnız bir tanesi pozitif ya da her ikisi de negatif	
Düşük		-	-	-	İsteğe bağlı değerlendirme yapılırsa her ikisi de negatif

Düşük -riskli pulmoner emboli akut-faz tedavisi için öneriler

Öneriler	Sınıf ^a	Düzyey ^b
YOAK'lar (apixaban, dabigatran, edoxaban, rivaroxaban) antikoagulan tedavinin önerilen formudur	I	A
YOAK'lar şiddetli böbrek yetmezliği, hamilelik sırasında ve emzirme döneminde, antifosfolipid antikor sendromu olan hastalarda önerilmemektedir.	III	C

Olgu

2

Hestia Dışlama Kriterleri

(PE hastasının ayakta takibi için)

Evet sayısı ≥ 1 ise hasta evde tedavi edilemez !

- Hasta hemodinamik olarak stabil mi ?
- Tromboliz veya embolektomi gerekli mi?
- Aktif kanama veya yüksek kanama riski var mı?
- O₂ Sat > % 90 tutabilmek için 24 s O₂ desteği gerekli mi?
- PE tanısı antikoagulan tedavi altındayken mi konuldu ?
- 24 s aşan iv ağrı tedavisi gerektiren şiddetli ağrısı oldu mu ?
- Hastanede uzun (> 24 s) tedavi gerektiren tıbbi veya sosyal gerekçe (enfeksiyon, Ca, destek sistemine ihtiyaç) var mı ?
- KK <30 mL/ dak mı ?
- Ciddi KC bozukluğu var mı ?
- Hasta gebe mi ?
- Kayıtlı HIT öyküsü var mı?

Olgu

2

- 1 hafta Apiksaban 5 mg tb 2x2
sonrasında Apiksaban 5 mg tb 2x1

Olgu

2

- ❖ Kırk yaşından önce oluşan ve nedeni açıklanamayan VTE
- ❖ Ailesinde VTE öyküsü saptananlarda
- ❖ Olağan dışı bölgelerde (üst ekstremitte, batin içi venler) tromboz gelişenlerde
- ❖ Tekrarlayıcı VTE öyküsü bulunanlarda
- ❖ Varfarine bağlı deri nekrozu öyküsü olanlarda
- ❖ Neonatal tromboz öyküsü olanlarda

Olgu

2

Homosistein: 8.95(5-12 umol/L)

Antifosfolipid IgM, IgG: Negatif

Antikardiyolipin IgM, IgG: Negatif

Lupus antikoagülan: Negatif

Faktör V: 144 (%62-140)

Protein S: 55 (%50-131)

Protein C: Normal

MTHFR677T heterozigot mutasyonu

MTHFR1298ac heterozigot mutasyonu

- ❖ Antitrombin eksikliği
- ❖ Protein C veya S eksikliği
- ❖ Homozigot faktör V Leiden mutasyonu
- ❖ Homozigot protrombin G20210A mutasyonu



- ❖ ilk atakta da sınırsız süreli antikoagülasyona adaydırlar

- ❖ Heterozigot faktör V Leiden mutasyonu
- ❖ Heterozigot protrombin G20210A mutasyonu



- ❖ uzun süreli tedavi için herhangi bir kanıt bulunmamaktadır

TEDAVİ SÜRESİ KARARI

Düşük Nüks Riski (< % 3 / yıl)

İlk (indeks) VTE > 10 kat artmış risk getiren “Major” geçici ve reversibl risk faktörlerine bağlı olarak gelişmiş (bu risk faktörleri olmayan hastalara kıyasla)

- Genel anestezi süresi > 30 dak olan cerrahi girişim
- Akut hastalıkla veya kronik hastalığın akut alevlenmesiyle hastane yatışında ≥ 3 gün süreyle tuvalet istisnası dışında yatağa bağımlılık
- Kırıklarla ilişkili travma

Orta Nüks Riski (% 3 – 8 / yıl)

- İlk (indeks) VTE > 10 kat artmış risk getiren “Major” geçici ve reversibl risk faktörlerine bağlı olarak gelişmiş (bu risk faktörleri olmayan hastalara kıyasla)

❖ UZUN SÜRELİ TEDAVİ DÜŞÜNÜLEBİLİR

❖ 6 aylık tedaviden sonra azaltılmış dozda **apixaban 2x2.5 mgr** veya **rivaroxaban 1x10 mgr** düşünülebilir

- İlk (indeks) VTE > 10 kat artmış risk getiren “Major” geçici ve reversibl risk faktörlerine bağlı olarak gelişmiş (bu risk faktörleri olmayan hastalara kıyasla)
- İntrinsik risk faktörleri
- Aktif kanser
- Tanımlanabilir ve reversibl risk faktörleri

Yüksek Nüks Riski (> % 8 / yıl)

- Aktif kanser
- Major geçici ve reversibl risk faktörleri olmaksızın en az 1 VTE epizodu öyküsü
- Antifosfolipid antikor sendromu

KLİNİK SEYİR

9 aydır apiksaban (6 ay 5mg tb 2x1 kullanan hasta son 3 aydır yarı doz tedavi alıyor)

Ani başlayan sırt ağrısı ile acile başvuruyor

TA: 110/70 mmHg

NABİZ: 95/dk

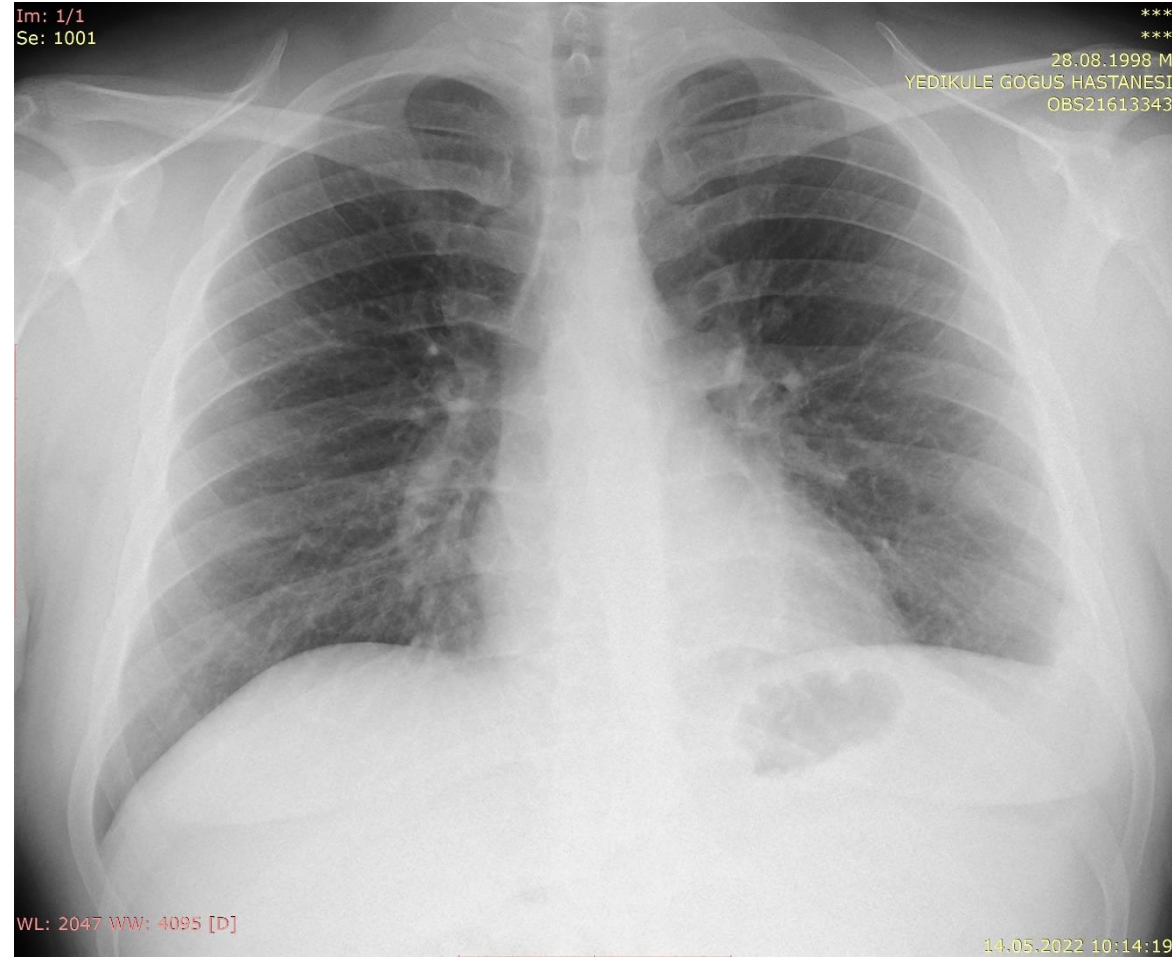
SpO2: %96 (Oda havasında)

Solunum sesleri doğal

Posteroanterior Akciğer Grafisi

Olgu

2



Olgu

2

Wells (Kanada) Pulmoner Tromboemboli Klinik Tahmin Skorlaması

Bulgu	Puan
DVT semptom ve bulguları varlığı	3,0
Alternatif tanı olasılığı düşük	3,0
Taşikardi (>100/dk)	1,5
Son 4 hafta içinde immobilizasyon veya cerrahi öyküsü	1,5
Daha önce DVT veya pulmoner emboli öyküsü	1,5
Hemoptizi	1,0
Kanser varlığı	1,0

DVT: Derin ven trombozu

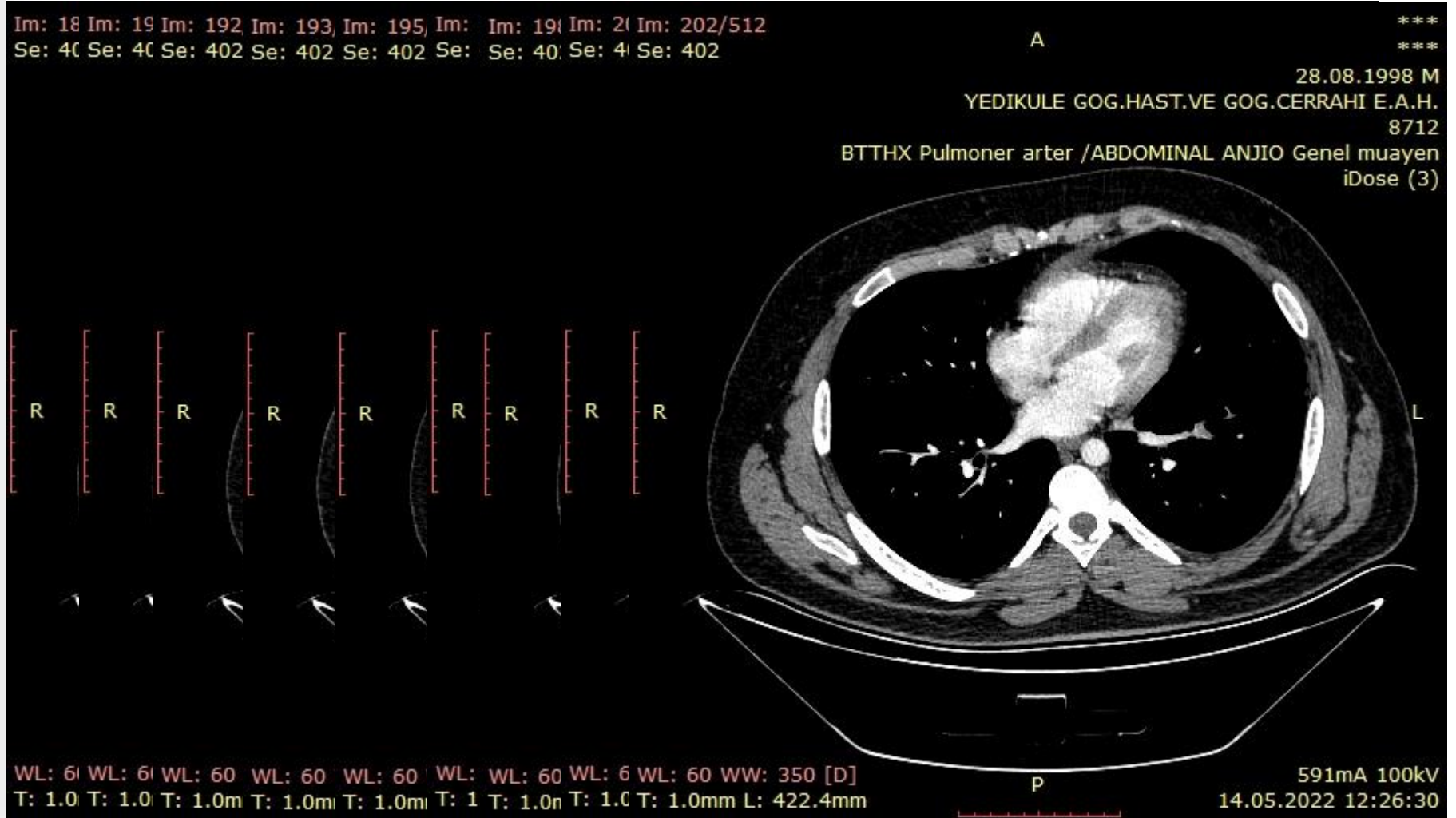Toplam puan:

<2,0 puan: Düşük klinik olasılık	≤4 puan: PTE olası değil
2,0-6,0 puan: Orta klinik olasılık	>4 puan: PTE olası
>6,0 puan: Yüksek klinik olasılık	

Olgu

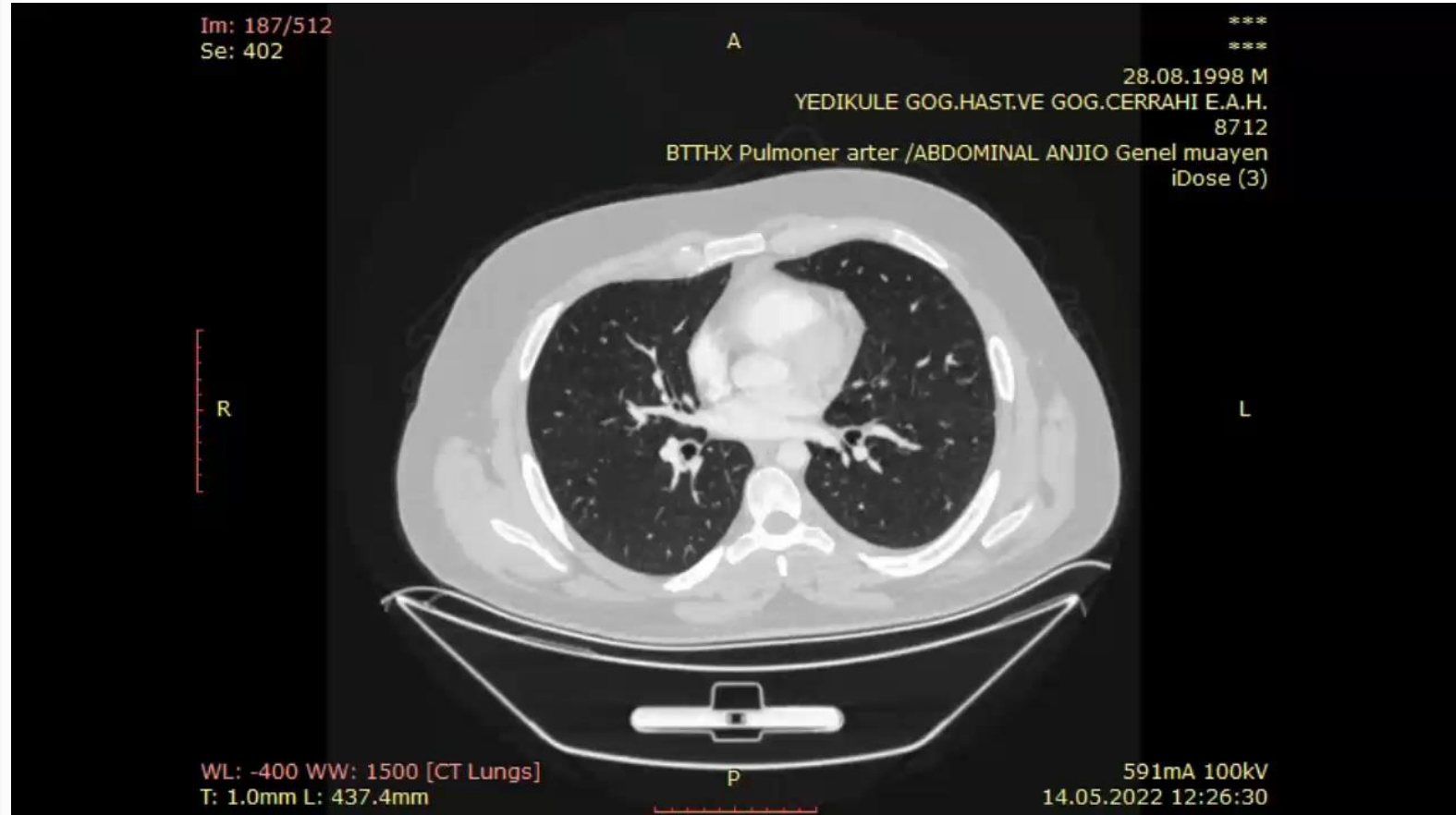
2

D-Dimer: 1.42 (<0.5 mg/L)



Olgu

2



TEDAVİ SÜRESİ KARARI

Düşük Nüks Riski (< % 3 / yıl)

İlk (indeks) VTE > 10 kat artmış risk getiren “Major” geçici ve reversibl risk faktörlerine bağlı olarak gelişmiş (bu risk faktörleri olmayan hastalara kıyasla)

- Genel anestezi süresi > 30 dak olan cerrahi girişim
- Akut hastalıkla veya kronik hastalığın akut alevlenmesiyle hastane yatışında ≥ 3 gün süreyle tuvalet istisnası dışında yatağa bağımlılık
- Kırıklarla ilişkili travma

Orta Nüks Riski (% 3 – 8 / yıl)

- İlk (indeks) VTE < 10 kat artmış risk getiren geçici ve reversibl risk faktörlerine bağlı olarak gelişmiş ;
- Küçük cerrahi (genel anestezi <30 dak)
- Akut hastalıkla hastane yatışı <3 gün
- Östrojen tedavisi
- Gebelik veya loğusalık
- Hastane dışında akut hastalıkla ≥ 3 gün yatağa bağımlılık
- Hareketi sınırlayan (≥ 3 gün) kırksız bacak hasarı
- Uzun mesafe uçuşu

- Malignite dışı kalıcı risk faktörleri
- İnflamatuar barsak hastalığı
- Aktif otoimmün hastalık

- Tanımlanabilmiş risk faktörü olmayışı

Yüksek Nüks Riski (> % 8 / yıl)

**SÜRESİZ
TEDAVİ**

Olgu

2

TEDAVİ ?????

[J Family Community Med.](#) 2020 Jan-Apr; 27(1): 70–71.

PMCID: PMC6984032

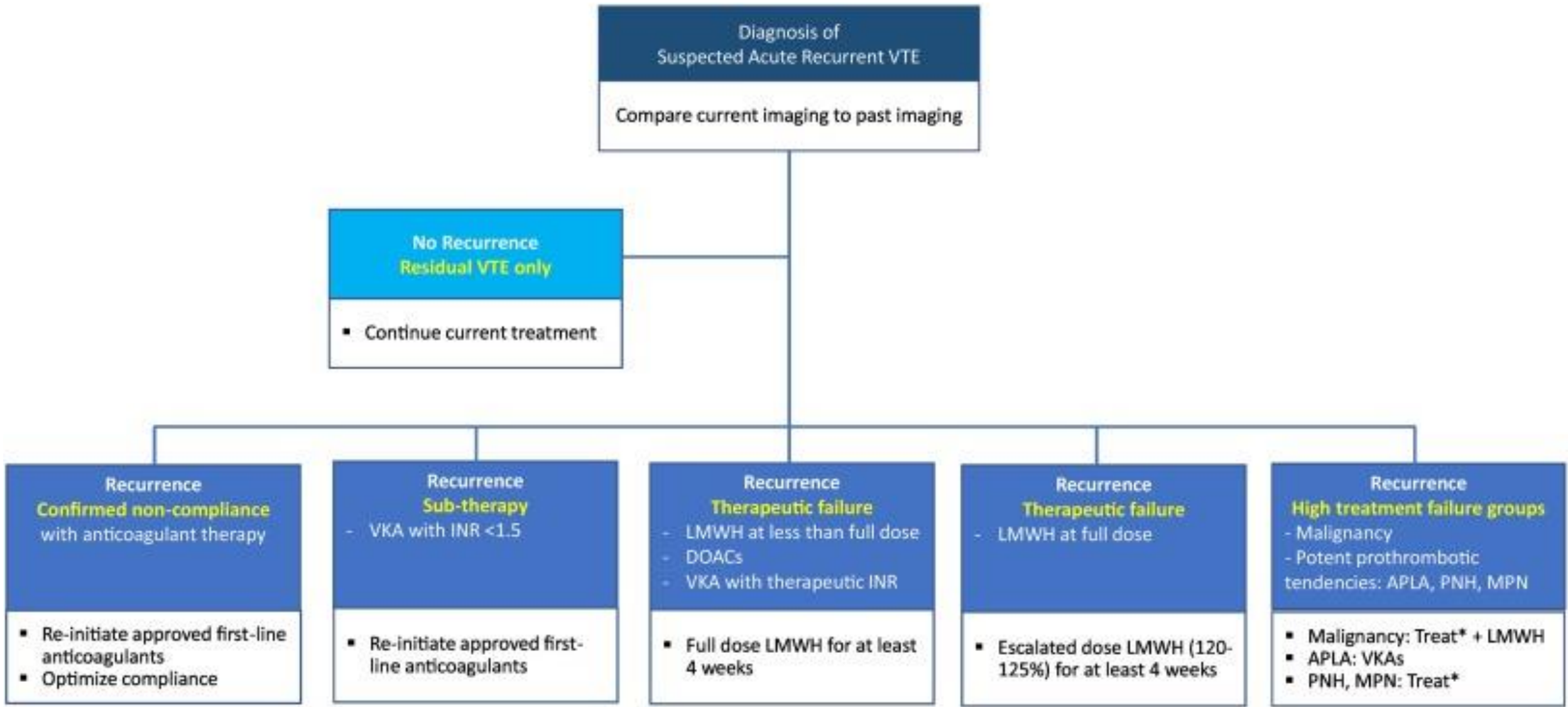
Published online 2020 Jan 13. doi: [10.4103/jfcm.JFCM_285_19](https://doi.org/10.4103/jfcm.JFCM_285_19)

PMID: [32030082](https://pubmed.ncbi.nlm.nih.gov/32030082/)

Rivaroxaban treatment failure: Adding a new case to the list

[Fahmi Y. Khan](#)

Therefore, providing laboratory facilities to estimate the level of rivaroxaban would be of great value in assessing the compliance of patients experiencing treatment failure. Owing to the lack of guidelines for treatment failure, anticoagulation with warfarin would be better in this group of patients.



Rodger MA, et al. Management of suspected and confirmed recurrent venous thrombosis while on anticoagulant therapy. What next? Thromb Res. 2019 Aug;180:105-109

Olgu

2

Enoksaparin 0.8 cc 2x1 , 30 gün sonrasında warfarine geçilmesi

Olgu

3

- 42 y, K hasta
- **Şikayeti:** Nefes Darlığı
- **Hikayesi:** Yaklaşık bir saat önce ani başlayan nefes darlığı
- **Özgeçmiş:** 2 ay önce beyin sapı tm nedeniyle opere
- Postop 5. günde sol plörezi nedeniyle pleuracan

Olgu

4

Solunum
sesleri doğal

SpO2:%91
(oda
havasında)

NBZ:110/dk

TA:100/60
mmHg

SS:20/dk

Sol hemiplejisi
mevcut

Olgu

3

Bulgu	Puan
-------	------

DVT semptom ve bulguları varlığı	3,0
----------------------------------	-----

Alternatif tanı olasılığı düşük	3,0
---------------------------------	-----

Taşikardi (>100/dk)	1,5
---------------------	-----

Son 4 hafta içinde immobilizasyon veya cerrahi öyküsü	1,5
---	-----

Daha önce DVT veya pulmoner emboli öyküsü	1,5
---	-----

Hemoptizi	1,0
-----------	-----

Kanser varlığı	1,0
----------------	-----

DVT: Derin ven trombozu

Toplam puan:

<2,0 puan: Düşük klinik olasılık

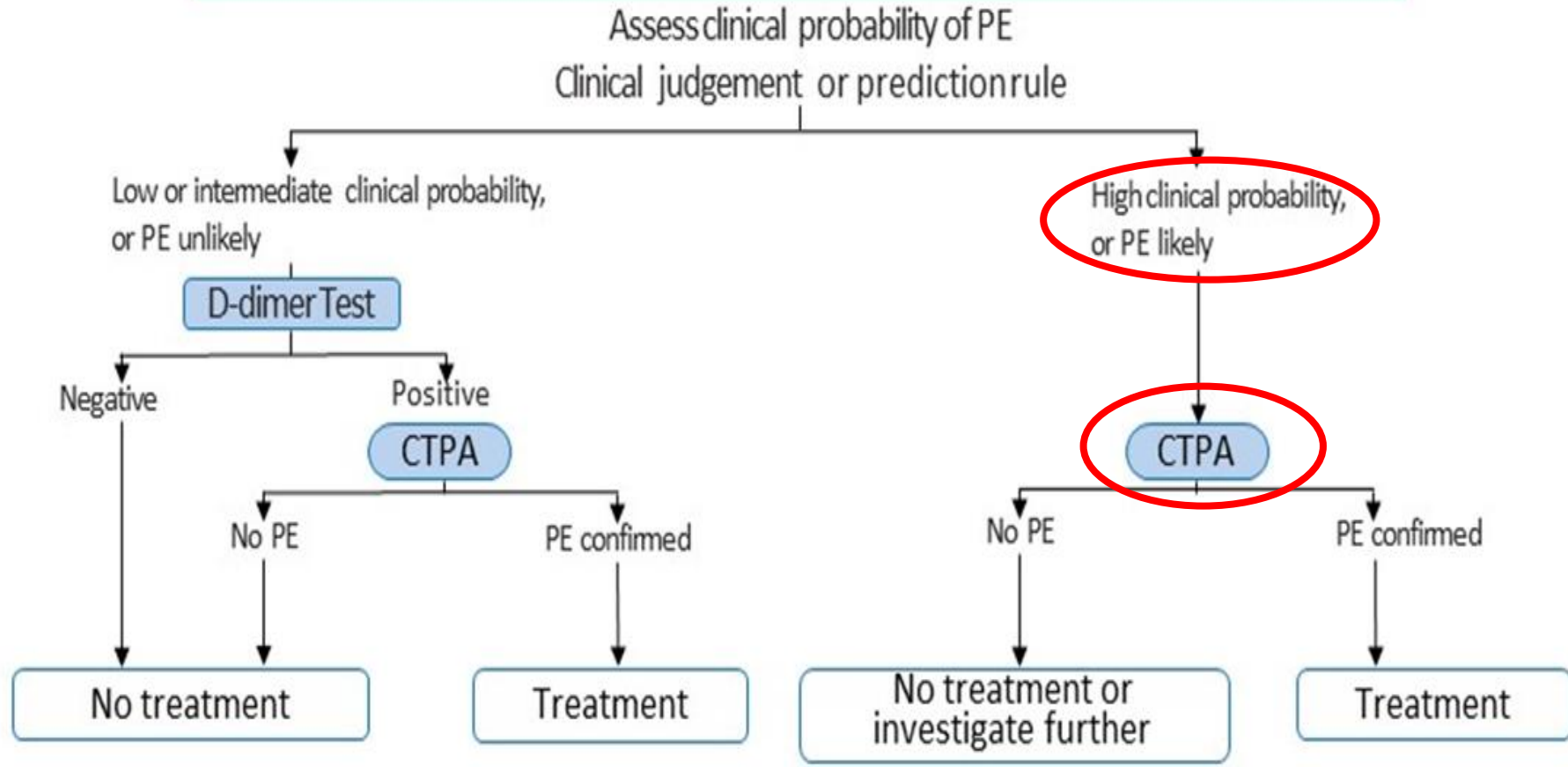
2,0- 6,0 puan: Orta klinik olasılık

>6,0 puan: Yüksek klinik olasılık

≤4 puan: PTE olası değil

>4 puan: PTE olası

Suspected PE in a patient without haemodynamic instability



Im: 1/175
Se: 5

06.09.1976 F
Bagcilar EAH
215418

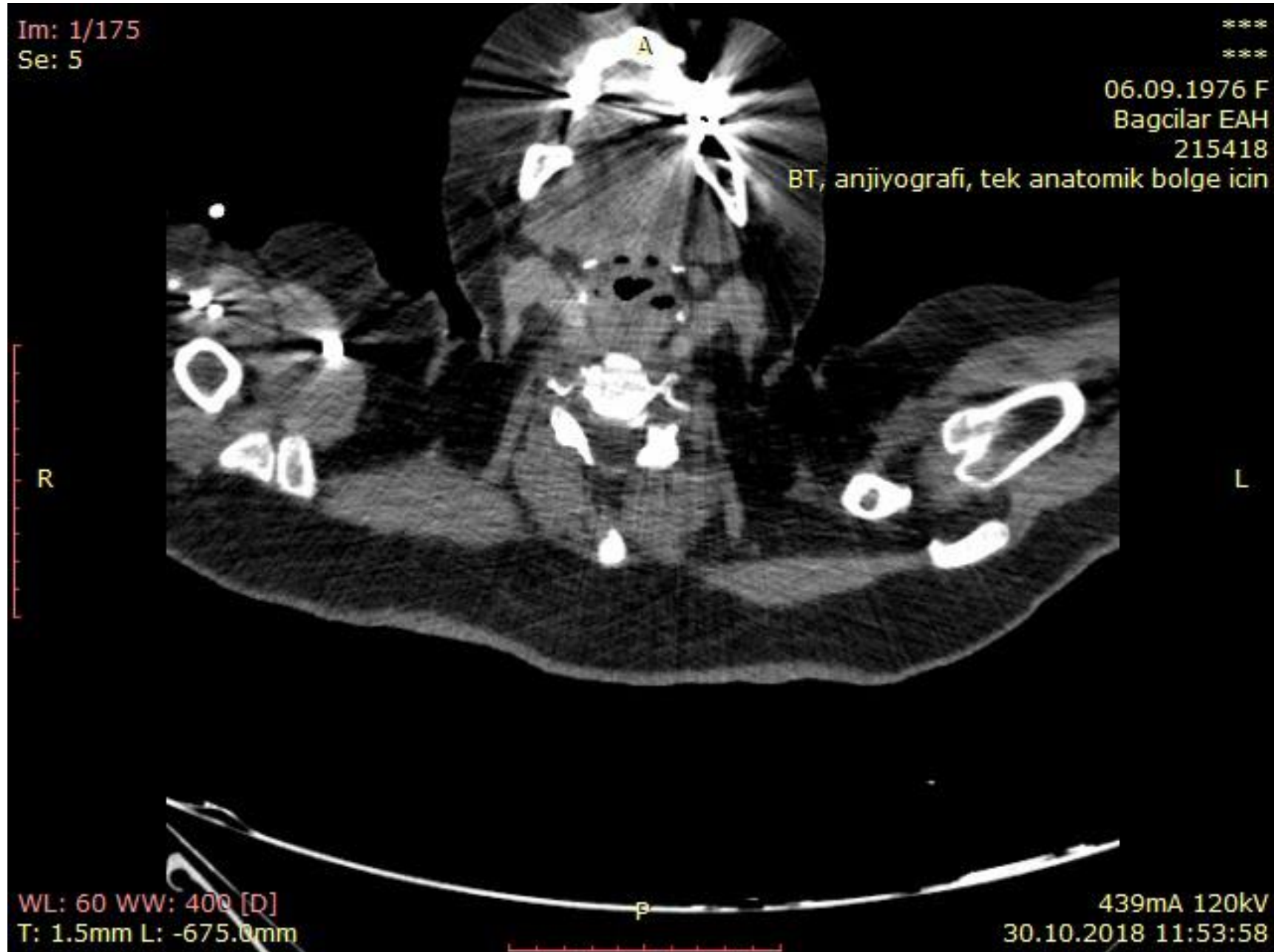BT, anjiyografi, tek anatomik bolge icin

R

L

WL: 60 WW: 400 [D]
T: 1.5mm L: -675.0mm

439mA 120kV
30.10.2018 11:53:58



Olgu

3

EF:%60

Sağ kalp boşlukları belirgin dilate

Triküspit yetmezliği

sPAB:60-65 mmHg

Potential indications for thrombolytic therapy in venous thromboembolism

High-risk (massive) PE; ie, presence of hypotension related to PE*
Presence of severe hypoxemia (particularly in those with a contribution from concomitant cardiopulmonary disease)
Patients with acute PE who appear to be decompensating but are not yet hypotensive
Patients with severe right ventricular dysfunction and tachycardia due to PE
Clot-in-transit (ie, right atrium or ventricle)
Extensive deep vein thrombosis

* This indication is widely accepted; the other potential indications require careful review of the risks of thrombolytic therapy and potential benefits.

Contraindications to fibrinolytic therapy for deep venous thrombosis or acute pulmonary embolism

Absolute contraindications
Prior intracranial hemorrhage
Known structural cerebral vascular lesion
Known malignant intracranial neoplasm
Ischemic stroke within three months (excluding stroke within three hours*)
Suspected aortic dissection
Active bleeding or bleeding diathesis (excluding menses)
Significant closed-head trauma or facial trauma within three months
Relative contraindications
History of chronic, severe, poorly controlled hypertension
Severe uncontrolled hypertension on presentation (SBP >180 mmHg or DBP >110 mmHg)
History of ischemic stroke more than three months prior
Traumatic or prolonged (>10 minute) CPR or major surgery less than three weeks
Recent (within two to four weeks) internal bleeding
Noncompressible vascular punctures
Recent invasive procedure
For streptokinase/anistreplase - Prior exposure (more than five days ago) or prior allergic reaction to these agents
Pregnancy
Active peptic ulcer
Pericarditis or pericardial fluid
Current use of anticoagulant (eg, warfarin sodium) that has produced an elevated international normalized ratio (INR) >1.7 or prothrombin time (PT) >15 seconds
Age >75 years
Diabetic retinopathy


SBP: systolic blood pressure; DBP: diastolic blood pressure; CPR: cardiopulmonary resuscitation.

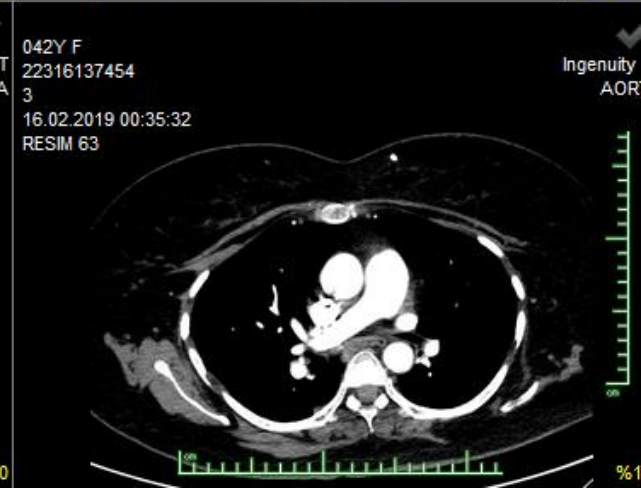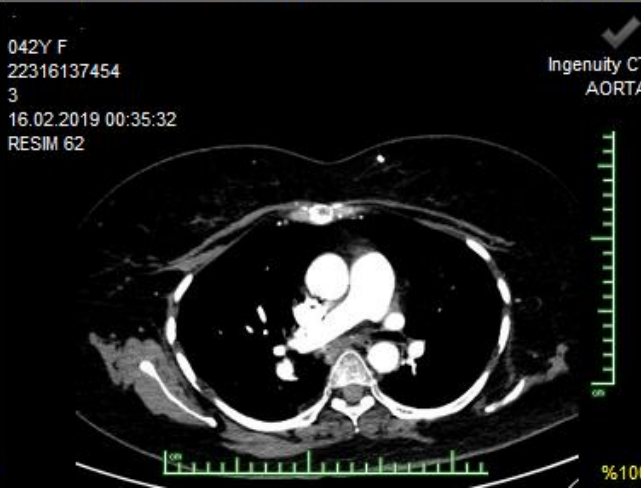
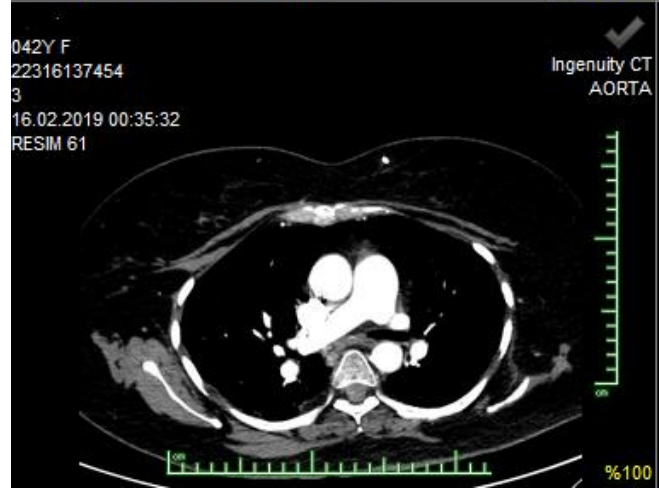
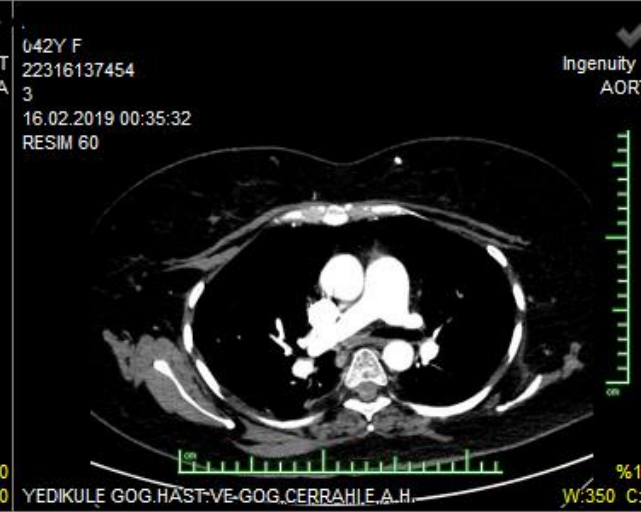
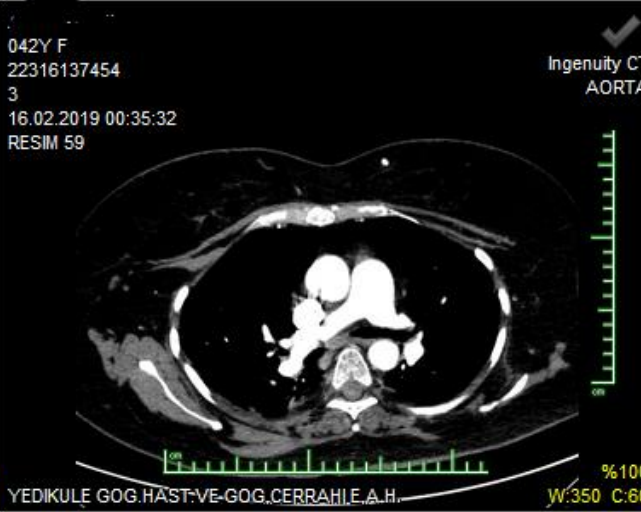
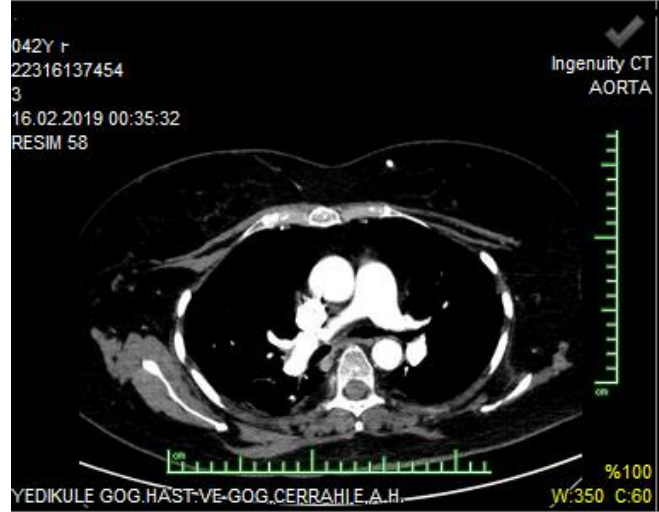
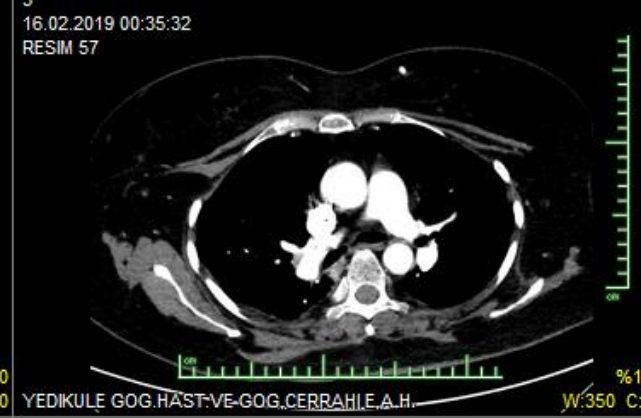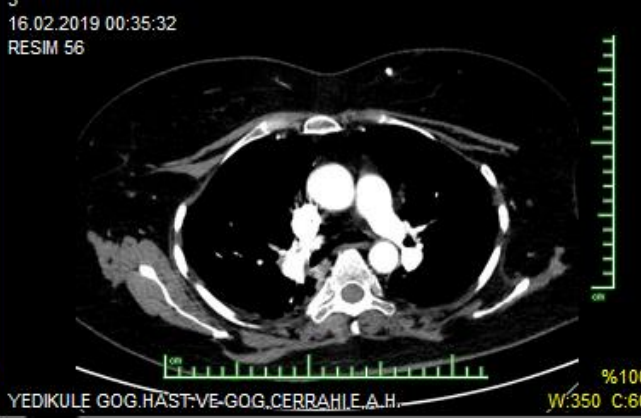
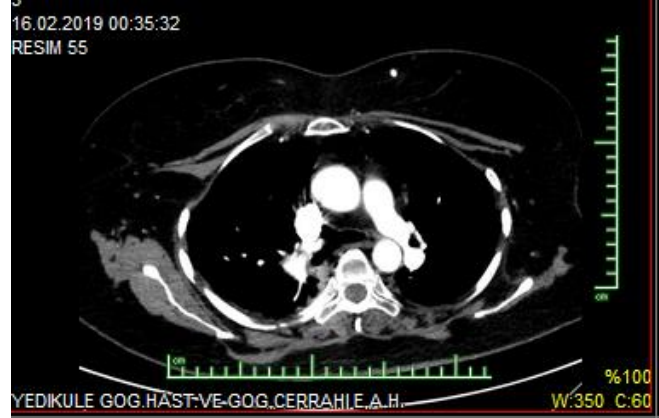
* The American College of Cardiology suggests that select patients with stroke may benefit from thrombolytic therapy within 4.5 hours of the onset of symptoms.

Reproduced with permission from the American College of Chest Physicians. Kearon C, Akl EA, Comerota AJ, et al. Antithrombotic therapy for VTE disease: Antithrombotic Therapy and Prevention of Thrombosis, 9th ed: American College of Chest Physicians Evidence-Based Clinical Practice Guidelines. Chest 2012; 141:e419S. Copyright © 2012.

Orta- veye düşük-riskli pulmoner embolinin akut-faz tedavisi için öneriler

Öneriler	Sınıf ^a	Düzye ^b
Reperfüzyon tedavisi		
Kurtarıcı trombolitik tedavi, antikoagulan tedavi altında hemodinamik bozulma gelişen hastalar için önerilir.	I	B
Kurtarıcı trombolitik tedaviye alternatif olarak, cerrahi embolektomi veya perkütan kateter- yoluyla tedavi , antikoagulan tedavi altında hemodinamik bozulma gelişen hastalar için , düşünölmelidir.	IIa	C
Orta- veya düşük-riskli PE hastalarında primer sistemik trombolizin rutin kullanımı önerilmez.	III	B





Olgu

3

*Enoksaparin 0.6 cc 2x1 sc

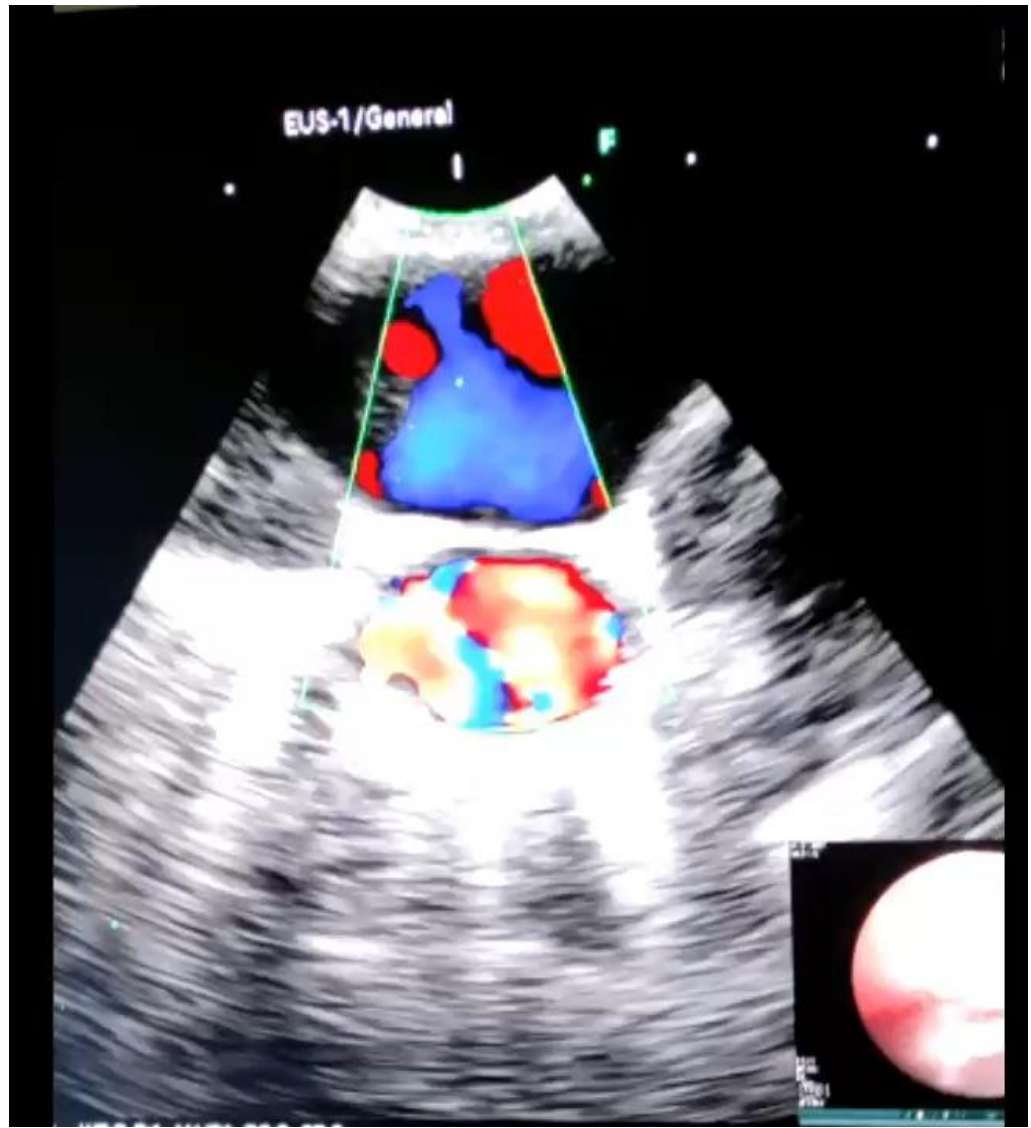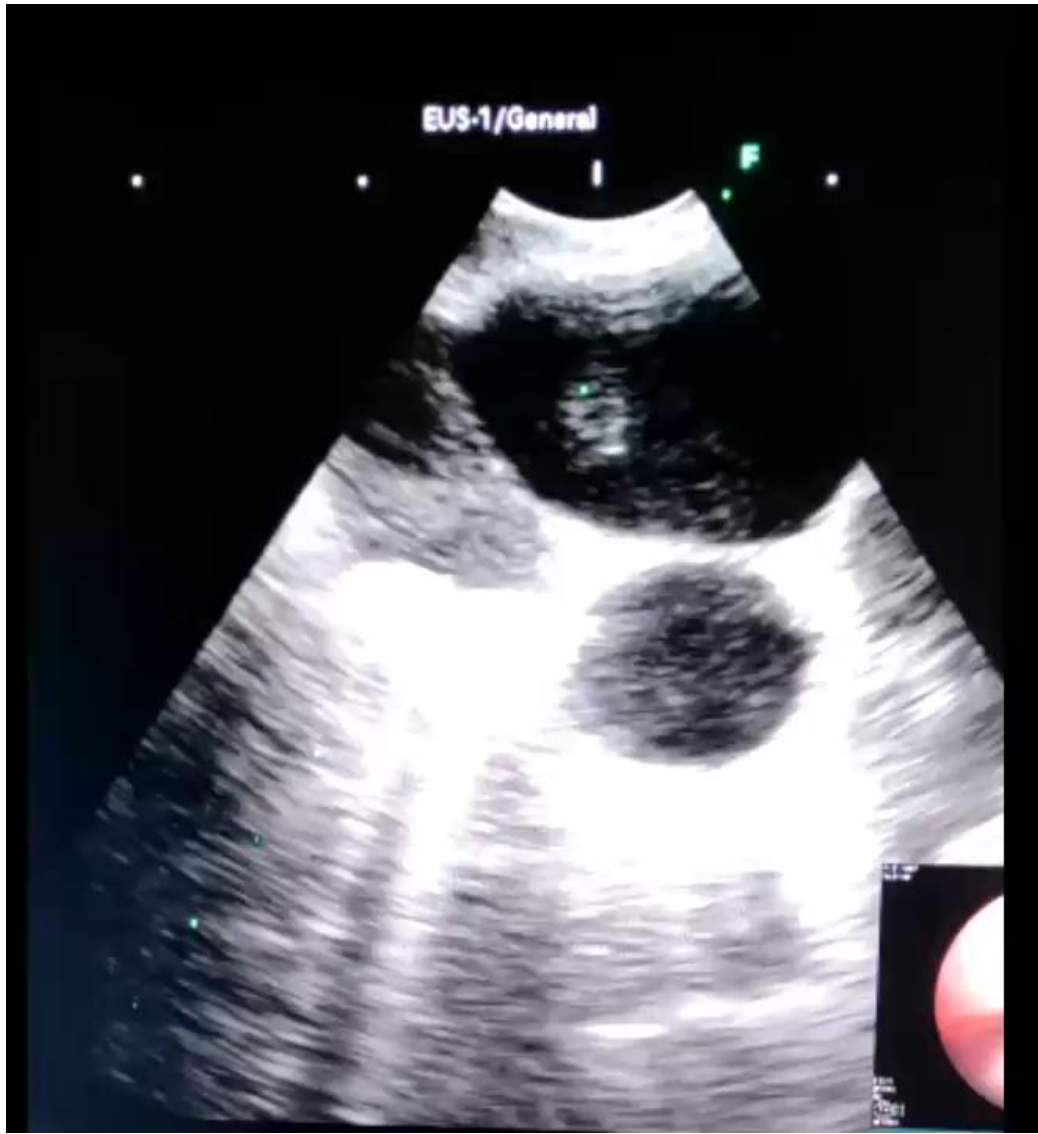
**Rivaroksaban 20 mg tb 1x1

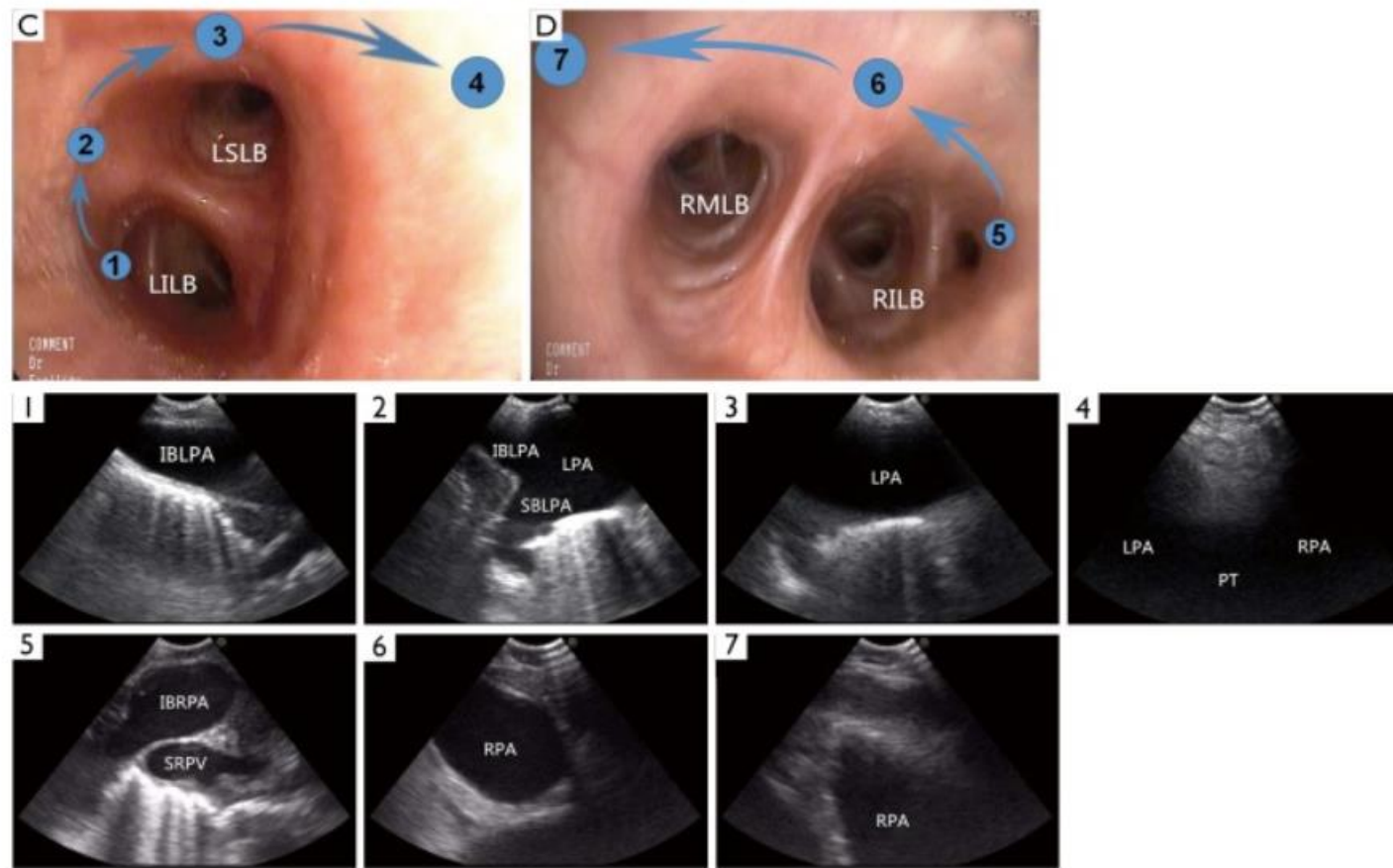
Olgu

4

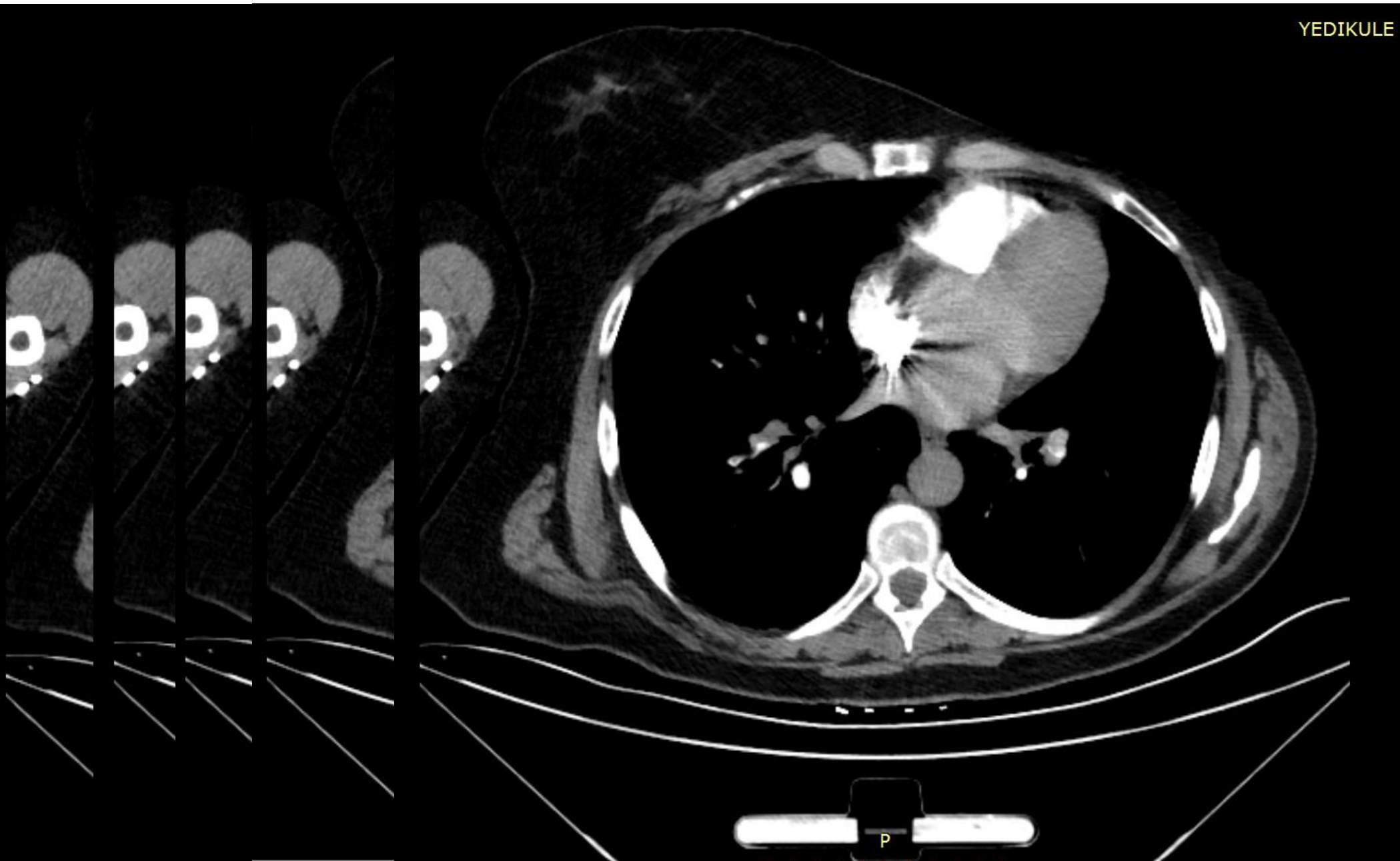

- SA, 49 yaş, K hasta
- **Hikayesi:** 10 yıldır opere meme ca tanısıyla takip edilen hastada bu yıl beyin metastazı tespit ediliyor. RT uygulanıyor. Çekilen PET/BT'de sağ ve sol hiler alanda artmış FDG tutulumu (suv max:5.95) LAM saptanan hasta akciğer metastazı? İle tarafımıza yönlendiriliyor
- **Özgeçmiş:** Meme ca
- **Soygeçmiş:** Özellik yok





Sites for EBUS pulmonary artery exploration, the number represents the order of exploration, and the corresponding trapezoid shows the direction of ultrasound probe scanning. (A) Anatomical atlas including the pulmonary vein (anterior aspect); (B) anatomical atlas without the pulmonary vein (anterior aspect); (C) roadmap for the exploration of the left pulmonary artery by EBUS; (D) roadmap for the exploration of the right pulmonary artery by EBUS. The seven pictures are ultrasound images corresponding to the anatomical atlas numbers. EBUS, endobronchial ultrasound; LSLB, left superior lobar bronchus; LILB, left inferior lobar bronchus; RMLB, right middle lobar bronchus; RILB, right inferior lobar bronchus; IBLPA, inferior branch of left pulmonary artery; LPA, left pulmonary artery; SBLPA, superior branch of left pulmonary artery; PT, pulmonary trunk; RPA, right pulmonary artery; IBRPA, inferior branch of right pulmonary artery; SRPV, superior right pulmonary vein.



Olgu

4



- **Tedavi:**
- Rivaroksaban 15 mg tb 2x1- 3 hafta-
- Ardından 20 mg tb 1x1

İnsidental PE

Tek subsegmental PE

- Proximal DVT yoksa
- Malignite yoksa

TAKİP

- Malignite varsa,
- Hospitalize hasta ise,
- Proksimal DVT varsa

ANTİKOAGÜLAN
TEDAVİ

**Diğer tüm hastalarda antikoagülan
tedavi başlanmalı**

Kanserli Hastada VTE Tedavisi

➤ DMAH

- VKA'ya göre nüks açısından daha etkili
 - Kanama açısından daha güvenli
 - VKA ile terapötik aralığı tutturmak zor (ilaç ve besin etkileşimleri)
 - VKA ile oral tedavide zorluk (örn:bulantı ve kusma)
 - İnvaziv müdahaleler gerekir veya trombositopeni gelişirse DMAH'ın durdurulması veya ayarlanması VKA'ya göre daha kolay
- Ancak DMAH, hastaya enjeksiyon eziyeti ve maliyetli..

Study	Hokusai Cancer VTE		SELECT-D		ADAM-VTE		Caravaggio	
Patient Population	Adults with cancer and newly diagnosed symptomatic or incidental thrombosis		Adults with cancer and newly diagnosed symptomatic or incidental thrombosis		Adults with cancer and newly diagnosed symptomatic or incidental thrombosis		Adults with cancer and newly diagnosed symptomatic or incidental thrombosis	
Observation time (months)	12		6		6		6	
Anticoagulant	Edoxaban	Dalteparin	Rivaroxaban	Dalteparin	Apixaban	Dalteparin	Apixaban	Dalteparin
Treatment	LMWH for 5 days, then edoxaban 60 mg daily	200 IU/kg/day for 30 days, then 150 IU/kg/day	15 mg twice daily for 3 weeks, then 20 mg once daily	200 IU/kg/day for 1 month, then 150 IU/kg/day	10 mg twice daily for 7 days, then 5 mg twice daily	200 IU/kg/day for 1 month, then 150 IU/kg/day	10 mg twice daily for 7 days, then 5 mg twice daily	200 IU/kg/day for 1 month, then 150 IU/kg/day
Sample size	522	524	203	203	145	142	576	579
Mean age of patients (years)	64.3 (SD = 11)	63.7 (SD = 11.7)	67 (22–87)	67 (34–87)	64.4 (SD = 11.3)	64.0 (SD = 10.8)	67.2 (SD = 11.3)	67.2 (SD = 10.9)
Metastatic disease (%)	52.2	53.4	58	58	65.3	66.0	67.5	68.4
Recurrence of thrombosis (%)	7.9	11.3	4	11	0.7	6.3	5.6	7.9
	HR 0.71, 95% CI 0.48–1.06 <i>p</i> = 0.09		HR 0.43, 95% CI 0.19–0.99 <i>p</i> = NR		HR 0.099, 95% CI 0.01–0.78 <i>p</i> = 0.0281		HR 0.63, 95% CI 0.37–1.07 <i>p</i> = 0.09	
Major bleeding (%)	6.9	4	6	4	0	2.1	3.8	4.0
	HR 1.77, 95% CI 1.03–3.04 <i>p</i> = 0.04		HR 1.83, 95% CI 0.68–4.96 <i>p</i> = NR		<i>p</i> = 0.138		HR 0.82, 95% CI 0.40–1.69 <i>p</i> = 0.60	
CRNMB (%)	14.6	11.1	13	4	6.2	4.2	9.0	6.0
	HR 1.38, 95% CI 0.98–1.94 <i>p</i> = NR		HR 3.76, 95% CI 1.63–8.69 <i>p</i> = NR		NR *		HR 1.42, 95% CI 0.88–2.30 <i>p</i> = NR	
Mortality (%)	39.5	36.6	25	30	16	11	23.4	26.4
	HR 1.12, 95% CI 0.92–1.37 <i>p</i> = NR		NR		HR 1.40, 95% CI 0.82–2.43 <i>p</i> = 0.307		HR 0.82, 95% CI 0.62–1.09 <i>p</i> = NR	
Median duration of treatment	211 days	184 days	5.9 months	5.8 months	5.78 months	5.65 months	178 days	175 days

CRNMB—clinically relevant non-major bleeding, NR—not reported; * statistics for CRNMB and major bleeding were tested cumulatively. The results of the comparison were statistically insignificant.

16. In patients with acute VTE in the setting of cancer (cancer-associated thrombosis) we recommend an oral Xa inhibitor (apixaban, edoxaban, rivaroxaban) over low molecular weight heparin (LMWH) for the initiation and treatment phases of therapy (strong recommendation, moderate-certainty evidence).



Akut VTE'li kanser hastalarında (kansere ilişkili tromboz) başlangıç ve tedavi dönemleri için DMAH yerine oral Xa inhibitörü (apiksaban, edoksaban, rivaroksaban) önermekteyiz. (güçlü öneri, orta kesinlikte kanıt)

Remark: Edoxaban and rivaroxaban appear to be associated with a higher risk of GI major bleeding than LMWH in patients with cancer-associated thrombosis (CAT) and a luminal GI malignancy, while apixaban does not. Apixaban or LMWH may be the preferred option in patients with luminal GI malignancies.



Edoksaban ve rivaroksaban, kanserle ilişkili tromboz ve luminal GI malignitesi olan hastalarda DMAH'dan daha yüksek majör GI kanama riski ile ilişkili görünürken, apiksaban için bu durum geçerli değildir. Apiksaban veya DMAH, luminal GI malignitesi olan hastalarda tercih edilebilir

- Stevens SM, „Antithrombotic Therapy for VTE Disease: Second Update of the CHEST Guideline and Expert Panel Report. Chest. 2021 Dec;160(6):e545-e608
- Streiff et al. Update on Guidelines for the Management of Cancer-Associated Thrombosis. The Oncologist 2021;26:e24-40

5



38 yaş, E hasta

Son 1 aydır bacakta şişme ve nefes darlığı şikayeti olan hasta özel hastaneye başvuruyor

Toraks BT anjiografisinde her iki ana pulmoner arterde trombüs saptanarak YBÜ'de trombolitik tedavi uygulanıyor

Trombolitik sonrası 200 cc kadar hemoptizi olması nedeniyle hastanemize sevk edildi

Özgeçmiş: 2012'de sol bacakta DVT ile 3 ay enoksaparin kullanmış

5



A) Tedavisini keser, takip ederdim

B) Yakın takip ile tedavisine devam ederdim

C) İnfüzyonu keser, tedavisine DMAH ile devam ederdim

D) Vena kava filtresi uygulardım

E) İnfüzyonu keser, oral antikoagülan başlardım

5



Akut proksimal alt ekstremite
DVT veya PTE'li olgularda
antikoagülan tedaviye
kontrendikasyonun olması



Tedavi altında kanama
komplikasyonu ile
karşılaşılması



Antikoagülan tedavi altında
nüks gelişmesi

5



Heparin infüzyonu stoplandı

Bilateral alt extremitte venöz doppler USG'de sağda yüzeysel femoral ve popliteal vende heterojen subakut trombus izlendi

Vena cava filtresi takıldı

Takibinde tekrar hemoptizi olmadı, hasta warfarin tedavisi ile taburcu edildi

5



Taburculuktan 6 ay sonra öksürmekle balgamdan az miktarda kan gelmesi ve nefes darlığı şikayeti ile acile başvurdu

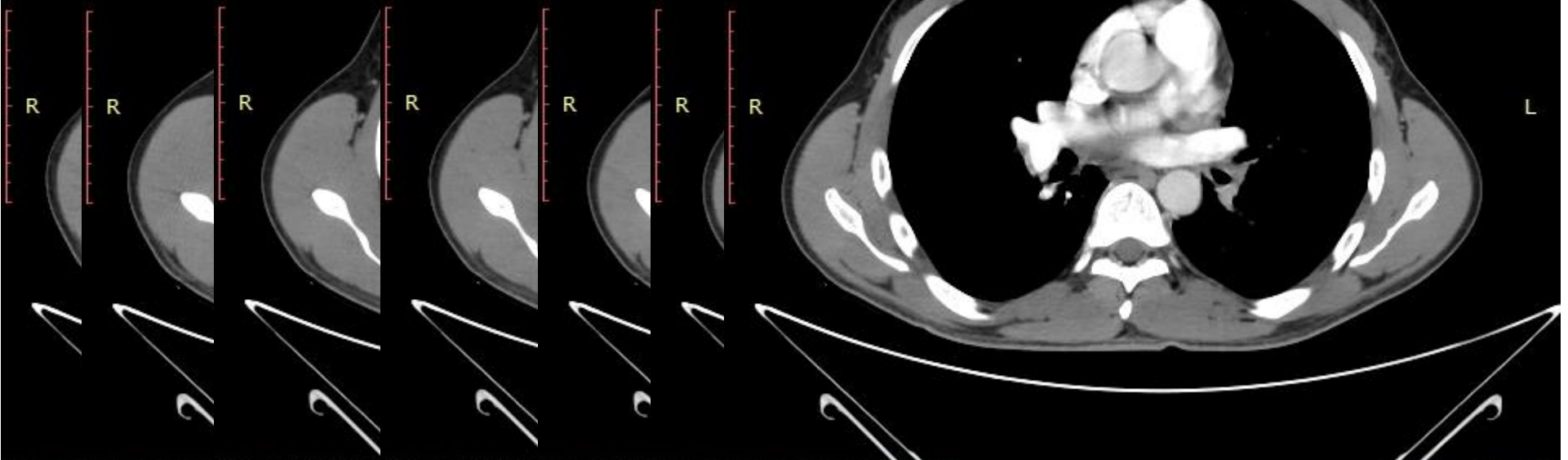
SS doğal
SpO2:%93 (oda havası), NBZ:98/dk,
TA:110/70

Hemogram: Normal
Biyokimya: ALT 66 IU/L haricinde normal

INR: 2.9

Im: 55, Im: 56/133 Im: 58/133 Im: 59/133 Im: 60/13 Im: 62 Im: 66/133

YEDIKULE GOG.HAST.VE GOG.CERRAHI E.A.H.
668
ACIL/BT, TORAKS/P.ANJIO
iDose (4)



WL: 60 WL: 60 WW WL: 60 WW: 3 WL: 60 WW: : WL: 60 W WL: 6 WL: 60 WW: 360 [D]
 T: 3.0r T: 3.0mm L T: 3.0mm L: - T: 3.0mm L: - T: 3.0mm T: 3.0 T: 3.0mm L: -197.0mm
 458mA 120kV
 01.05.2018 14:59:52

5



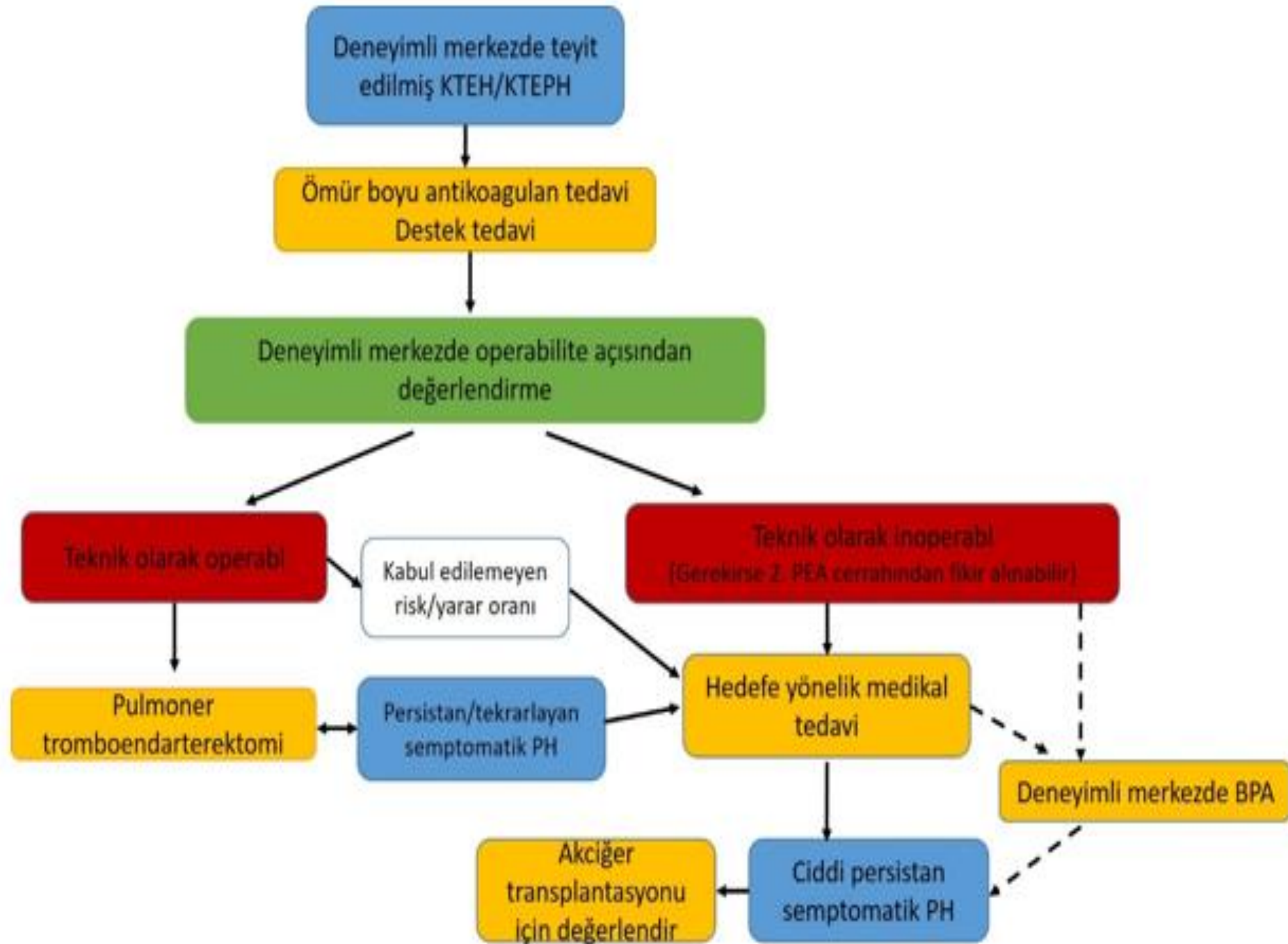
A) Kanaması var, tedavisini keser takip ederdim

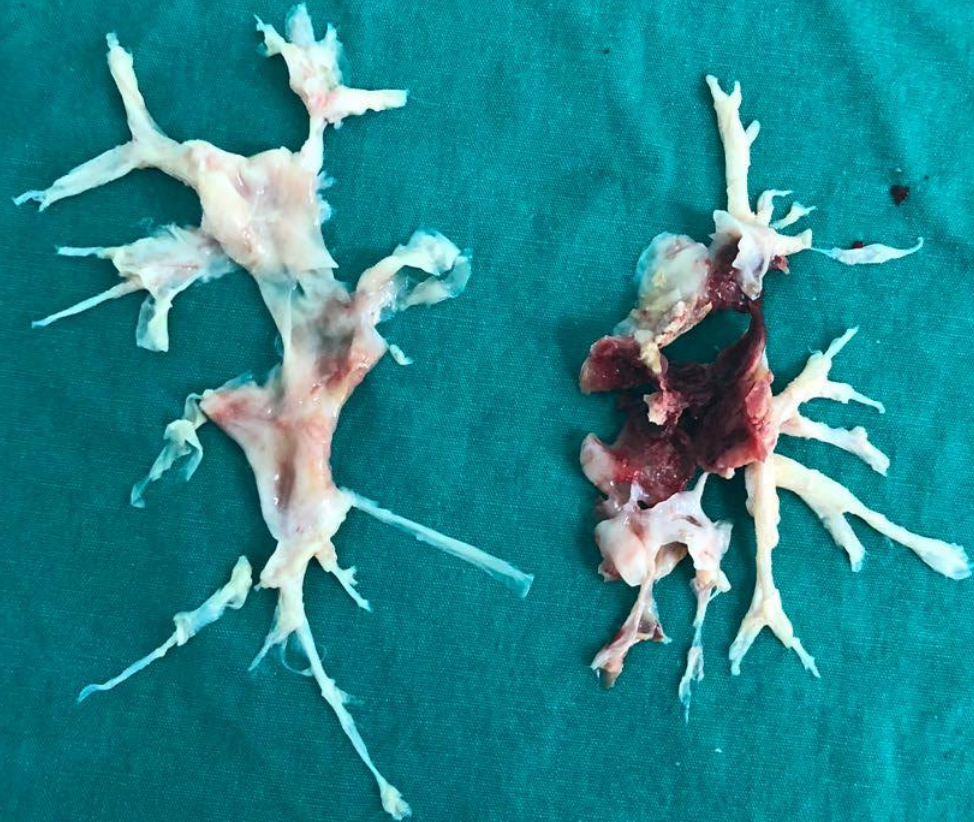B) Warfarini keser, yeni gelişen emboli için DMAH başlardım

C) Warfarin tedavisi altında akut emboli düşünür, embolektomi yapardım

D) KTEPH düşünür, endarterektomi yapardım

E) Warfarini keser, akut emboli için heparin infüzyonu başlardım



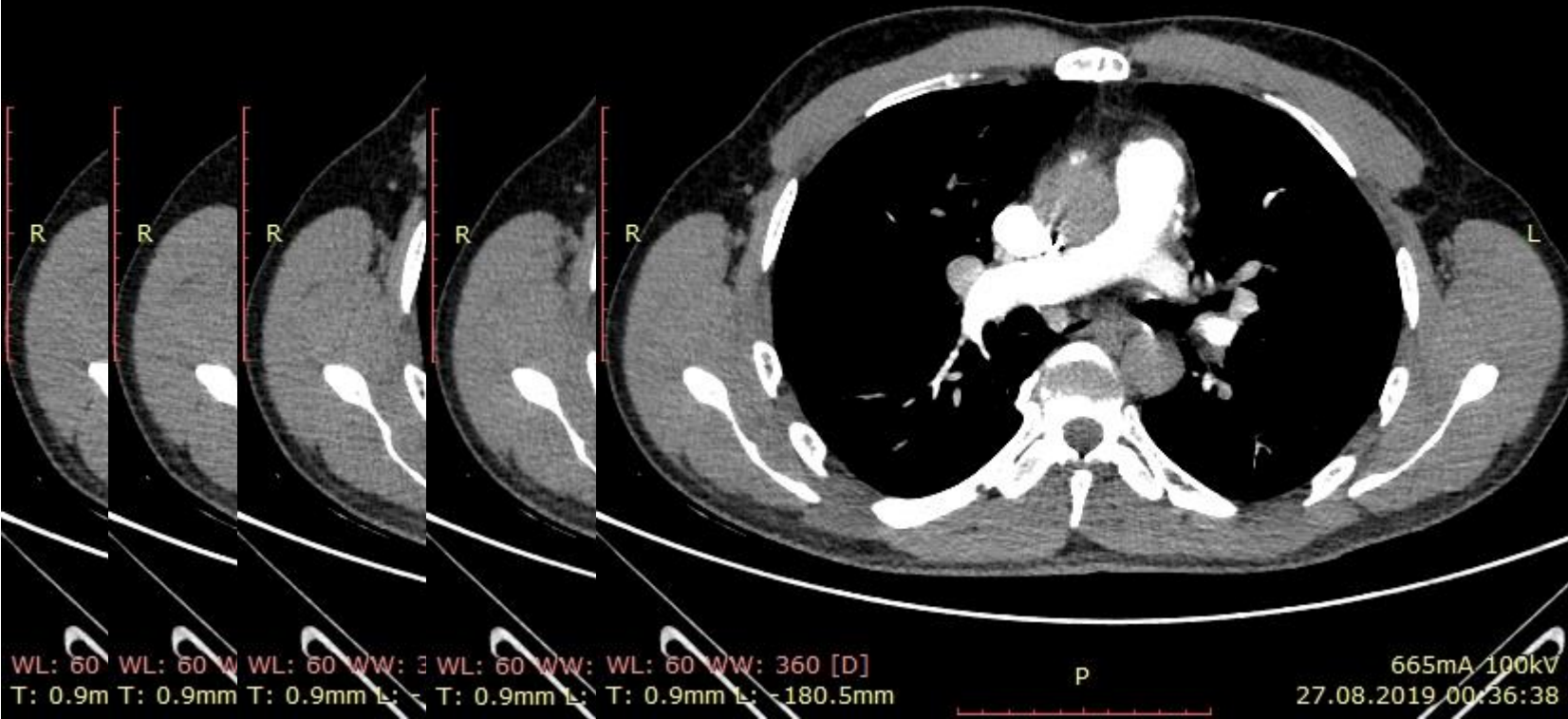

PEA 51/2018

Im: 347 Im: 353/8 Im: 359/837 Im: 368/837 Im: 374/837
Se: 302 Se: 302 Se: 302 Se: 302 Se: 302

A

17.03.1980 M
YEDIKULE GOG.HAST.VE GOG.CERRAHI E.A.H.
971
BT, TORAKS/P.ANJIO
iDose (4)



DİKKATİNİZ İÇİN
TEŞEKKÜRLER...

